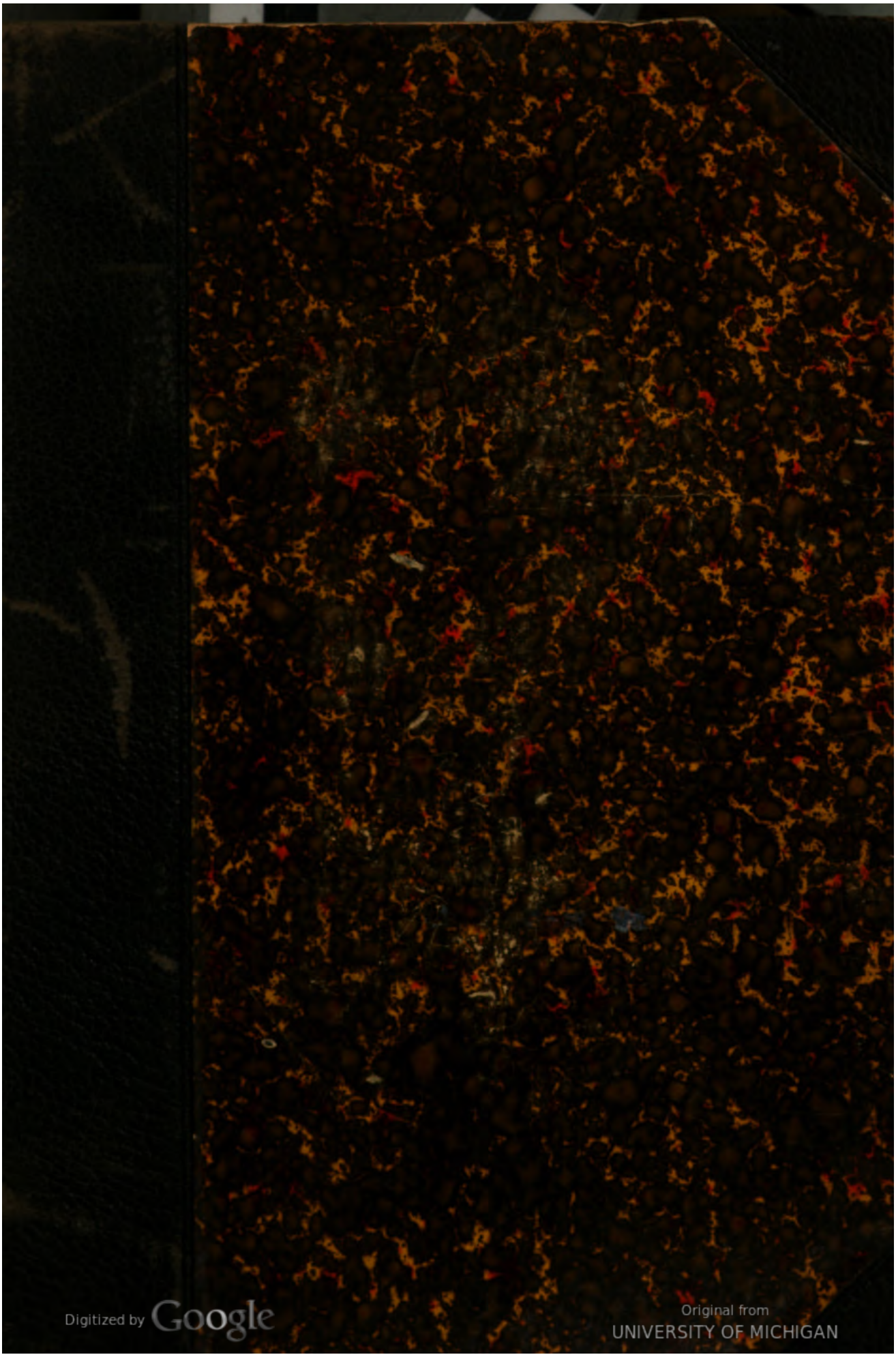
Digitized by Google
Original from UNIVERSITY OF MICHIGAN
Generated on 2019-05-27 17:32 GMT / http://hdl.handle.net/2027/mdp.39015072936266
Public Domain in the United States, Google-digitized / http://www.hathitrust.org/access_use#pd-us-google



Generated on 2019-05-27 17:31 GMT / http://hdl.handle.net/2027/mdp.39015072936266
Public Domain in the United States, Google-digitized / http://www.hathitrust.org/access_use#pd-us-google
Digitized by Google
Digitized by UNIVERSITY OF MICHIGAN

610.5
A67
D4

Digitized by Google
Original from UNIVERSITY OF MICHIGAN

Generated on 2019-05-27 17:31 GMT / http://hdl.handle.net/2027/mdp.39015072936266
Public Domain in the United States, Google-digitized / http://www.hathitrust.org/access_use#pd-us-google

Generated on 2019-05-27 17:31 GMT / http://hdl.handle.net/2027/mdp.39015072936266
Public Domain in the United States, Google-digitized / http://www.hathitrust.org/access_use#pd-us-google

Digitized by Google

Original from
UNIVERSITY OF MICHIGAN

Begründet von **H. Auspitz** und **F. J. Pick.**

ARCHIV

für

Dermatologie und Syphilis.

Unter Mitwirkung von

Prof. M'CALL ANDERSON, Dr. ARNING, Prof. BEHREND, Dr. BESNIER, Prof. BERGH, Prof. BOECK, Prof. DUHRING, Prof. v. DÜRING, Prof. EHRMANN, Dr. ELSENBERG, Prof. EPSTEIN, Dr. FABRY, Prof. FINGER, Dr. J. GRÜNFELD, Prof. HASLUND, Prof. v. HEBRA, Prof. HALLOPEAU, Dr. C. HERXHEIMER, Dr. HOCHSINGER, Prof. JADASSOHN, Prof. JANOVSKY, Prof. JARISCH, Dr. JOSEPH, Prof. KÖBNER, Prof. KOPP, Prof. LANG, Dr. LEDERMANN, Prof. ŁUKASIEWICZ, Dr. LUSTGARTEN, Dr. du MESNIL, Prof. MRACEK, Prof. NEUMANN, Dr. OBERLÄNDER, Prof. PETERSEN, Prof. POSPELOW, J. K. PROKSCH, Prof. REDER, Prof. RIEHL, Prof. RILLE, Prof. RÓNA, Dr. O. ROSENTHAL, Dr. SCHIFF, Dr. SCHÜTZ, Dr. SCHUSTER, Dr. SCHUMACHER, Dr. SZADEK, Prof. TARNOWSKY, Dr. TOUTON, Dr. ULLMANN, Dr. VEIEL, Dr. v. WATRASZEWSKI, Prof. WELANDER, Dr. WINTERNITZ, Prof. WOLFF, Dr. v. ZEISSL

und in Gemeinschaft mit

Prof. Caspary, Königsberg; **Prof. Doutrelepont**, Bonn; **Prof. Kaposi**, Wien; **Prof. Lesser**, Berlin; **Prof. Neisser**, Breslau

herausgegeben von

Prof. F. J. Pick in Prag.

Achtundfünfzigster Band.

Mit zwanzig Tafeln.

Wien und Leipzig.
Wilhelm Braumüller,
k. u. k. Hof- und Universitätsbuchhändler.
1901.

Generated on 2019-05-27 17:32 GMT / http://hdl.handle.net/2027/mdp.39015072936266
Public Domain in the United States, Google-digitized / http://www.hathitrust.org/access_use#pd-us-google
Digitized by Google
Original from UNIVERSITY OF MICHIGAN

K. u. k. Hofbuchdruckerei A. Haase, Prag.

Digitized by Google
Original from UNIVERSITY OF MICHIGAN
Generated on 2019-05-27 17:32 GMT / http://hdl.handle.net/2027/mdp.39015072936266
Public Domain in the United States, Google-digitized / http://www.hathitrust.org/access_use#pd-us-google

Inhalt.

Original-Abhandlungen.

Pag.

Beitrag zur Physiologie der Epidermis mit Bezug auf deren Durchlässigkeit für Licht. Von Dr. Leopold Freund (Wien). 3

Aus dem Laboratorium der Dr. A. Blaschko'schen Poliklinik für Hautkrankheiten zu Berlin. Zur Histogenese der weichen Naevi. Von Dr. med. G. Judalewitsch, Specialarzt für Haut- und Harnkrankheiten in Irkutsk (Sibirien). (Hiezu Taf. I—III). 15

Ueber Mycosis fungoïdes Alibert. Von Dr. E. Vollmer, Bad Kreuznach. (Hiezu Taf. IV—VI). 59

Ueber die Haltbarkeit des Begriffes „primäre Syphilis" als rein locale Affection. Von Prof. Dr. Wladislaw Reiss (Krakau). 69

Aus Dr. Max Joseph's Poliklinik für Hautkrankheiten in Berlin. Beiträge zur Kenntniss der Plasmazellen, insbesondere beim Lupus. Von Dr. Johan Almkvist in Stockholm. (Hiezu Taf. VII u. VIII). 91

Aus der dermatologischen Universitätsklinik des Hofrath Prof. Dr. Kaposi in Wien. Histologie des Erythema multiforme. Von Dr. Karl Kreibich, I. Assistent der Klinik 125

Aus dem bacteriologischen Laboratorium der Stadt Köln (Director Dr. Czaplewski) und meiner Praxis. Acute primäre Streptococcen-Urethritis. Von Dr. med. Berthold Goldberg, Köln und Wildungen. 133

Aus der Dermatologischen Universitätsklinik in Bern. Ueber eine eigenartige Erkrankung der Nasenhaut bei Kindern („Granulosis rubra nasi"). Von J. Jadassohn. 145

Ueber die Fettsecretion der Schweissdrüsen an den Hinterpfoten der Katze. Von Dr. Reinhold Ledermann, Berlin. (Hiezu Taf. IX.) 159

Aus der Abtheilung für Haut- und venerische Krankheiten des St. Stephanspitals in Budapest. Zur Pathologie des Rhinoscleroms. 1. Zweiter Fall von Rhinosclerom mit regionären Lymphdrüsenmetastasen. Von Prof. Dr. S. Róna in Budapest. (Hiezu Taf. X.) 165

Aus der Abtheilung für Haut- und venerische Krankheiten des St. Stephanspitals in Budapest. Zur Pathologie des Rhinoscleroms. 2. Histologische Befunde bei rhinoscleromatösen Drüsenerkrankungen. Von Dr. Alfred Huber 170

Aus der dermatologischen Universitätsklinik von Professor Jadassohn in Bern. Fünf Fälle von Naevi cystepitheliomatosi disseminati (Hidradénomes Jacquet et Darier etc.) Von Dr. A. Gassmann, gew. I. Assistent der Klinik, Specialarzt für Hautkrankheiten in Leukerbad (Wallis). (Hiezu Taf. XI—XIII). 177

Aus der Kgl. dermatologischen Universitätsklinik zu Breslau. (Geheimrath Neisser.) Ueber das Epithelioma adenoides cysticum (Brooke) und seine Beziehung zum Adenom der Talgdrüsen (Adenoepitheliom). Von Dr. Walther Pick, Assistent der Klinik. (Hiezu Taf. XIV. u. XV.) 201

Aus der dermatologischen Universitätsklinik von Professor Tommasoli in Palermo. Die morphologische Richtung und die anatomisch-genetische Richtung in der heutigen Dermatologie. Von Dr. L. Philippson 227, 393

Digitized by Google

Original from UNIVERSITY OF MICHIGAN

Generated on 2019-05-27 17:31 GMT / http://hdl.handle.net/2027/mdp.39015072936266
Public Domain in the United States, Google-digitized / http://www.hathitrust.org/access_use#pd-us-google

Pag.

Aus der kgl. dermatologischen Universitätsklinik zu Breslau. Ueber atrophische und serpiginöse Formen des Lichen ruber planus. Von Privatdocent Dr. V. Zarubin, Oberarzt der Abtheilung für Haut- und venerische Krankheiten im Alexander-Stadthospital zu Charkow. (Hiezu Taf. XVI—XVIII). 323

Ueber die Dermatitis nodularis necrotica. (Phlebitis nodularis necrotisans Philippson, Tuberculide acnéiforme etc.) Von Docent Ludwig Török (Budapest). (Hiezu Taf. XIX.) 339

Aus der k. k. dermatolog. Universitätsklinik von Prof. F. J. Pick in Prag. Ueber färbetechnische Methoden zum Nachweis des Acarus folliculorum. Von Dr. Alfred Kraus, Secundärarzt der Klinik. (Hiezu Taf. XX.) 351

Aus der kgl. dermatologischen Universitätsklinik in Breslau. (Geheimrath Neisser.) Die Beziehungen des Lupus erythematosus discoides zur Tuberculose, mit besonderer Verwerthung der Tuberculinreaction. Von Dr. Walther Pick, Assistent der Klinik 359

Aus der dermatol. Abtheilung des Allerheiligenhospitals zu Breslau. (Primärarzt Dr. Harttung). Ein Fall von Schwefelwasserstoff- (resp. Schwefelalkali-) Vergiftung bei einem Krätzekranken nach äusserlicher Anwendung von Pottasche-Schwefelsalbe. Von Assistenzarzt Dr. Johannes Burmeister. 389

Bericht über die Leistungen auf dem Gebiete der Dermatologie und Syphilis.

Verhandlungen der Wiener dermatologischen Gesellschaft 265
Verhandlungen der Berliner dermatologischen Gesellschaft 280
Verhandlungen der American Dermatological Association 291
Verhandlungen der New-York Dermatological Society 301
Geschlechts-Krankheiten 415
Hautkrankheiten 441

Buchanzeigen und Besprechungen 306, 467

Besnier, Brocq, Jacquet: La Pratique dermatologique. — Neisser und Jadassohn: Hautkrankheiten. — Bloch, Iwan. Der Ursprung der Syphilis. — Bulkley, L. D. Eczema with an analysis of eight thousand cases of the disease. — Finsen, R. Niels. „Ueber die Anwendung von concentrirten, chemischen Lichtstrahlen in der Medicin." — Bayle, M. Contribution à l'étude de la photothérapie (méthode de Finsen). — Jessner. Dermatologische Vorträge für den Praktiker. — Schrötter, Hermann von: Bermerkungen über die Bedeutung eines systematischen Studiums des Scleromes. — Blass, Conrad Dr. Hofrath. Die Impfung und ihre Technik. — Niels R. Finsen. Mittheilungen aus Finsen's Medicinske Lysinstitut. — Der Redaction zugesandte Bücher.

Varia. 319, 476

Rudolf Virchow. — Städt. Krankenhaus zu Dortmund. — Berichtigung. — „Hospital Nottebohm" in Antwerpen. — Die Krankenpflege. — Personalien.

Digitized by Google
Original from UNIVERSITY OF MICHIGAN
Generated on 2019-05-27 17:31 GMT / http://hdl.handle.net/2027/mdp.39015072936266
Public Domain in the United States, Google-digitized / http://www.hathitrust.org/access_use#pd-us-google

Originalabhandlungen.

Digitized by Google
Original from UNIVERSITY OF MICHIGAN
Generated on 2019-05-27 17:31 GMT / http://hdl.handle.net/2027/mdp.39015072936266
Public Domain in the United States, Google-digitized / http://www.hathitrust.org/access_use#pd-us-google

Generated on 2019-05-27 17:31 GMT / http://hdl.handle.net/2027/mdp.39015072936266
Public Domain in the United States, Google-digitized / http://www.hathitrust.org/access_use#pd-us-google

Digitized by Google

Original from
UNIVERSITY OF MICHIGAN

Beitrag zur Physiologie der Epidermis mit Bezug auf deren Durchlässigkeit für Licht.

Von

Dr. **Leopold Freund** (Wien).

I.

Es ist bekannt, dass man seit längerer Zeit die Entstehung verschiedener krankhafter Zustände mit der Einwirkung des Sonnenlichtes in Zusammenhang bringt. Speciell glaubte man eine Reihe von Hautaffectionen auf dieses ätiologische Moment zurückführen zu müssen, und wollte auch gefunden haben, dass die mehr weniger intensiv fortgesetzte Einwirkung des Lichtes auf die Haut einen entschiedenen Einfluss auf den Verlauf der betreffenden Krankheit habe. So beschrieb Hutchinson eine besondere Sommer-Prurigo oder Summer-Eruption, welche an den unbedeckten Hautstellen localisirt ist, Bazin die Hydroa vacciniformis und Unna brachte das Xeroderma pigmentosum mit dem Lichte als ätiologischem Momente in Connex. Es ist bekannt, dass man die Sommersprossen, die Pellagra und das Eczema sowie Erythema solare (Gletscherbrand) ebenfalls auf den Einfluss des Sonnenlichtes zurückführt und das Erythema photoelektricum damit in eine Reihe stellt, welches durch die Einwirkung des elektrischen Lichtes hervorgerufen wird (Charcot, Hammer, Widmark, Moeller u. A.).

Schon vor längerer Zeit wurde die Frage aufgeworfen, welchem Bestandtheile des Sonnenlichtes man eigentlich diese

Digitized by Google
Original from UNIVERSITY OF MICHIGAN
Generated on 2019-05-27 17:31 GMT / http://hdl.handle.net/2027/mdp.39015072936266
Public Domain in the United States, Google-digitized / http://www.hathitrust.org/access_use#pd-us-google

schädlichen Wirkungen zuzuschreiben habe. Das weisse Licht besteht bekanntlich aus mehreren verschiedenen aber vereinigten Farben und lässt sich unter Umständen (z. B. durch ein Prisma) in die sogenannten sieben Regenbogenfarben zerlegen. Früher meinte man, dass das Rothende des Spectrums vorzüglich thermische, der mittlere Theil desselben, wo es im Gelb, Orange und Grün dem Auge am hellsten erscheint optische, und das Blauende besonders chemische Eigenschaften besitze. Thatsächlich haben das violette. blaue und selbst grüne Licht auf alle in der Photographie gebrauchten Präparate eine überwiegende Wirkung und man nannte diese Strahlen nach Wollastones Vorgange chemisch-wirksame oder actinische Strahlen. Indessen haben neuere Untersuchungen festgestellt, dass es keine Farbe gibt, welche chemisch absolut unwirksam ist; auch das äusserste Roth wirkt auf Silbersalze, ja auf manche Substanzen äussert das rothe Licht einen stärkeren Einfluss als das violette. Andererseits ist nach neueren Untersuchungen die Wärmewirkung keine specifische Eigenthümlichkeit der schwächer brechbaren rothen und ultrarothen Strahlen sondern die wahre Wärmevertheilung ist über alle Spektralabschnitte gleich.

Mehrere Autoren (Widmark, Hammer, Bowles, Moeller, Finsen u. A.) gaben auf Grund ihrer Experimente an, dass das violette Ende des Spectrums auf die untersuchten Objecte am stärksten einwirke. Sie vindicirten deshalb den sogenannten chemisch-wirksamen Strahlen, und von diesen den jenseits der sichtbaren violetten Strahlen befindlichen ultravioletten Strahlen den Einfluss auf die lebenden Gewebe.

Die Untersuchungen, über welche im Nachfolgenden berichtet werden soll, stellten sich die Aufgabe zu prüfen, inwiefern die letzte Annahme berechtigt ist, u. zw. wurde das Augenmerk nicht darauf gerichtet zu untersuchen, ob die ultravioletten Strahlen thatsächlich die hier interessirenden Wirkungen ausüben, sondern die Frage gestellt, ob die ultravioletten Strahlen denn thatsächlich in der Lage wären eine Wirkung auf die Gebilde in der Tiefe des Corions (Capillargefässe, Nervenenden, Chromatophoren etc.) auszuüben, von welchen sich die verschiedenen krankhaften Zustände der Haut

Digitized by Google
Original from UNIVERSITY OF MICHIGAN
Generated on 2019-05-27 17:31 GMT / http://hdl.handle.net/2027/mdp.39015072936266
Public Domain in the United States, Google-digitized / http://www.hathitrust.org/access_use#pd-us-google

ableiten. Da die äussersten ultravioletten Strahlen zum grossen Theile von verschiedenen lichtdurchlässigen Medien z. B. von Glas [1]) absorbirt werden, war es interessant zu ermitteln, ob die opaken Oberhautschichten dem Durchtritte dieser Strahlengattung ein wesentliches Hinderniss darbieten. Die Beantwortung dieser Frage hat noch insoferne ein praktisches Interesse, als man jetzt, durch die von Finsen und seinen Mitarbeitern Bang und Forchhammer mitgetheilten günstigen Resultate der Lichtbehandlung bei Lupus aufmerksam gemacht, der Bestrahlung parasitärer Affectionen mit sog. chemischen Lichtstrahlen lebhaftes Interesse zuwendet. In neuester Zeit ersetzte sogar Strebel die Finsen'sche Behandlung mit elektrischem Bogenlicht durch die Bestrahlung mit dem ultravioletten Lichte des Inductionsfunkens und will damit Bakterienculturen in bedeutend kürzerer Zeit als mit dem Bogenlichte abgetödtet haben.[2]) Unter solchen Umständen ist die Kenntniss der Durchlässigkeit der Epidermis für ultraviolette Strahlen von besonderer Wichtigkeit. Denn, wenn die ultravioletten Strahlen thatsächlich so intensiv wirksam sind, und wenn sie in praxi wirklich diese Wirkung in den tieferen Hautschichten, wo der Sitz der krankhaften Veränderungen sich befindet, auszuüben in die Lage kommen, d. h. an ihrem Eintritte zu den letzteren nicht durch die absorbirenden oberflächlichen Gewebe gehindert werden, dann wäre es angezeigt, von der Verwendung der sichtbaren Bestandtheile des Spectrums möglichst abzusehen und nur solche Lichtquellen zu benützen, welche besonders reichlich ultraviolette Strahlen aussenden.

Die diesbezüglichen Untersuchungen sollten daher nicht nur ermitteln, ob die chemischen und ultravioletten Strahlen in die tieferen Hautschichten eindringen können, um dort ihre Wirkung auszuüben, sie sollten auch im Falle eines positiven Ergebnisses dieser Versuche in möglichst exacter Weise feststellen, welchem Theile des ultravioletten Spectrums diese Eigenthümlichkeit zukommt.

---

[1]) Siehe die Abhandlung von Eder und Valenta: Die Spectren farbloser und gefärbter Gläser. Denkschriften der kais. Akad. der Wissenschaft. Math. naturw. Classe, Bd. LXI.

[2]) Eine Annahme, welche allerdings von Bang bestritten wird.

Digitized by Google
Original from UNIVERSITY OF MICHIGAN
Generated on 2019-05-27 17:31 GMT / http://hdl.handle.net/2027/mdp.39015072936266
Public Domain in the United States, Google-digitized / http://www.hathitrust.org/access_use#pd-us-google

II.

Dass die thierischen Gewebe dem auf sie fallenden Lichte, oder zum mindesten gewissen Bestandtheilen desselben, ohne Weiteres den Durchgang gestatten, ist eine seit altersher bekannte Thatsache, und vor Entdeckung der Röntgenstrahlen bediente man sich der Transparenz der Gewebe sogar vielfach zur Exploration der Art und des Sitzes von krankhaften Veränderungen im Innern des menschlichen Körpers. Diese Diaphanität findet bei den verschiedenen Geweben in verschiedenem Grade und in verschiedener Abstufung statt und hängt nicht nur von der Dichtigkeit und chemischen Beschaffenheit sondern vorzüglich von der Gleichartigkeit der Masse der betreffenden Schichte und von deren gleichmässigen Dichtigkeit ab. Die meisten im menschlichen Körper vorkommenden Stoffe sind nicht für alle Farben gleichmässig durchsichtig; sie absorbiren die Strahlen einer oder mehrerer Farben, während sie die Strahlen der anderen Farben durchlassen.

Die Transparenz der Haut lehrt der einfache Versuch, dass beim Vorhalten der Hand vor eine intensive Lichtquelle die Fingerspitzen roth durchschimmern, oder dass man, im Falle man mit geschlossenen Lidern in die Sonne blickt, die Empfindung von rothem Lichte hat. Die täglich geübte Prüfung der Hydrocelen auf ihre Transparenz zeigt ebenfalls in einfacher Weise, dass das Licht die Haut des Scrotums durchdringt. Dessaignes demonstrirte den Durchgang des Lichtes durch die Haut in der Weise, dass er einen Diamanten zum Leuchten brachte, sobald der ihn bedeckende Finger von oben belichtet wurde. Aehnliches fand statt, wenn das Licht durch ein weiss- oder sämisch gegerbtes Fell dringen musste. Einen genaueren Aufschluss über die Natur der die Haut durchdringenden Strahlen gab ein Versuch Gadneff's. Dieser füllte kleine Röhrchen mit Chlorsilber, schmolz sie zu und brachte sie dann mit Hilfe eines Troiquarts unter die Haut von Hunden und Katzen. Wurden diese Thiere einige Zeit dem Sonnenlichte ausgesetzt, so zeigte sich, dass das Chlorsilber sich geschwärzt hatte, während es bei Controlthieren, die im Dunkeln gehalten worden waren, unverändert blieb. Finsen bewies den Durchtritt

Digitized by Google
Original from UNIVERSITY OF MICHIGAN
Generated on 2019-05-27 17:31 GMT / http://hdl.handle.net/2027/mdp.39015072936266
Public Domain in the United States, Google-digitized / http://www.hathitrust.org/access_use#pd-us-google

des Lichtes durch die Haut in der Weise, dass er lichtempfindliches Papier hinter das Ohrläppchen brachte und letzteres bestrahlte. Das Papier wurde geschwärzt u. zw. besonders intensiv, wenn durch Compression das Blut aus der Haut verdrängt ward. Gebhard bettete eine Hand so vollständig in Gyps ein, dass nur der Handrücken frei blieb. In die Höhlung der Palma war eine photographische Platte untergebracht. Dann wurde die Hand dem Lichte einer elektrischen Bogenlampe während 20 Minuten ausgesetzt, nachher in der Dunkelkammer von der Platte getrennt und letztere entwickelt. Die Platte erschien geschwärzt, die Contouren der Hand und der Finger traten deutlich hervor: ein Zeichen, dass das Licht durch die Hand hindurchgegangen war. Solucha stellte in Bechterews Laboratorium ähnliche Versuche an. Hunden wurden Röhrchen mit Bromsilbergelatinestreifen gefüllt unter die Haut geführt und die Wunde vernäht. Die betreffenden Stellen wurden mit dem Lichte eines elektrischen Projectionsapparates von 10—20 Amp. Stromstärke und 50—65 Volt bestrahlt. Das Bromsilber erwies sich schon nach $^1/_2$ Minute zersetzt. Wenn man die Röhrchen dagegen tief in die Muskelsubstanz der Glutaeen einführte, trat keine Wirkung ein. Beim Ansetzen der Röhrchen hinter das Ohr oder unter die Backe von Patienten trat auch rasche Zersetzung ein, im ersten Falle nach $^1/_2$, im letzten nach 2 Minuten; hinter dem Vorderarme oder in der Faust blieb das Bromsilber selbst nach 15 Minuten unverändert.

Bei obiger Stromstärke dringt also das Licht nur durch die Haut, bei stärkerer dagegen, u. zw. von 25 Amp. und 110 Volt, dringt es durch den ganzen Körper, denn unter diesen Umständen zersetzte sich die Bromsilbergelatineplatte, selbst wenn sie an einem der Applicationsstelle des Lichtes entgegengesetzten Körpertheile placirt wurde: so legte sie Solucha an den Nacken, während er den Vorderhals bestrahlte, oder auf die rechte Körperseite, während das Licht von links kam.

Finsen konnte auch spectroskopisch nachweisen, dass ein durch das comprimirte Ohrläppchen eines Menschen geschickter Lichtstrahl sich noch in alle Farben des Spectrums deutlich zerlegen liess.

Digitized by Google
Original from UNIVERSITY OF MICHIGAN
Generated on 2019-05-27 17:31 GMT / http://hdl.handle.net/2027/mdp.39015072936266
Public Domain in the United States, Google-digitized / http://www.hathitrust.org/access_use#pd-us-google

Zum Nachweise der Permeabilität der menschlichen Haut für ultraviolette Strahlen diente Strebel die Eigenschaft der letzteren, fluorescenzfähige Körper zum Leuchten zu bringen. Als Ergebniss dieser Versuche theilte er mit: „Glas saugt ultraviolettes Licht sehr stark auf, Epidermis aber thut dies ganz enorm." Eine ca. 1 Mm. dicke Hornplatte löschte das Spectrum schon von Linie 410 ab aus, erschien also sehr wenig durchgängig.

Ein zwischen Quarzplatten eingepresstes menschliches Ohr absorbirte isolirtes, ultraviolettes concentrirtes Licht vollständig. In einer späteren Mittheilung berichtet Strebel über folgenden Versuch: „Ein Stück von Fettgewebe frei präparirter Haut wurde zwischen Quarzplättchen geklemmt und unter Ausschluss aller Farbstrahlen mit concentrirtem ultravioletten Lichte, das von Inductionsfunken zwischen Zink und Aluminiumelektroden geliefert wurde, bestrahlt; das Bestrahlungsobject war 140 Cm. vom Funken entfernt. Es zeigte sich nun auf dem hinter der Haut aufgestellten Fluorescenzschirm eine schwache, aber sehr deutliche Leuchterscheinung.

Die hier mitgetheilten Versuche zeigen, dass nicht nur die optischen Strahlen, sondern auch chemisch-wirksame Strahlen thierische Gewebe, unter Umständen sogar in beträchtlich dicker Schichte zu passiren vermögen.

III.

Wie bereits erwähnt, war die gestellte Aufgabe zu untersuchen 1. ob die ultravioletten Strahlen die Epidermis passiren und in die tieferen Hautschichten eindringen können und 2. welchem Theile des ultravioletten Spectrums diese Eigenthümlichkeit zukommt.

Eine exacte Lösung dieser Aufgabe war nur auf spectrographischem Wege möglich, denn wenn auch das Aufleuchten des Fluorescenzschirmes bei Strebel's Versuchen den gleichsam qualitativen Nachweis erbrachte, dass ultraviolette Strahlen unter Umständen die Haut zu passiren vermögen, konnte nur die spectrographische Prüfung des durchgedrungenen

Digitized by Google
Original from UNIVERSITY OF MICHIGAN
Generated on 2019-05-27 17:31 GMT / http://hdl.handle.net/2027/mdp.39015072936266
Public Domain in the United States, Google-digitized / http://www.hathitrust.org/access_use#pd-us-google

Lichtes genau und mit Sicherheit feststellen, welchem Bestandtheile desselben dieses Verhalten zuzuschreiben ist.

Bekanntlich erfolgt bei den meist üblichen Spectralapparaten die Zerlegung des Lichtes in seine Bestandtheile mit Hilfe eines Glasprismas. Glas besitzt aber wie manche andere durchsichtige Medien die unangenehme Eigenschaft, verschiedene Theile des Spectrums und insbesonders das Ultraviolett zu absorbiren. Aus diesem Grunde wurde bei den Versuchen von der Verwendung eines Glasprismenspectrographen abgesehen und ein sogenannter Gitterspectrograph benützt. Dieser Apparat erzeugt ein Beugungsspectrum auf die Weise, dass das Licht durch einen Spalt auf einen mit sehr vielen parallel geritzten Linien versehenen Hohlspiegel mit grossem Krümmungsradius (Concavgitter) fällt. Das mit diesem Apparate erhaltene Beugungsspectrum hat nicht nur den Vorzug frei von Absorptionseinflüssen zu sein; es hat vor dem Brechungsspectrum noch das voraus, dass die Ablenkung der Strahlen der Wellenlänge proportional ist, während beim letzteren die stärker brechbaren Strahlen eine verhältnissmässig viel stärkere Ablenkung erfahren, als die schwächer brechbaren, so dass das blaue Ende des Spectrums gegenüber dem rothen ungewöhnlich in die Breite gezogen erscheint.

Hinsichtlich der weiter unten öfters gebrauchten Bezeichnung der Linien im Spectrum sei bemerkt, dass man bei genaueren wissenschaftlichen Untersuchungen die Lage der Linien durch Angabe ihrer Wellenlängen in Angström'schen Einheiten (1 *AE.* = $^1/_{10000000}$ Mm.) ausdrückt.

Die im Folgenden beschriebenen Untersuchungen wurden unter Anleitung des Herrn Prof. Eduard Valenta im photochemischen Laboratorium der k. k. graphischen Lehr- und Versuchsanstalt durchgeführt.

Als Material für diese Untersuchungen, welches ich der Güte der Herren Assistenten Dr. Kreibich und Prof. Lang verdanke, diente frische Epidermis, u. zw. 1. Brandblasen, 2. Blasen von Pemphigus vulgaris. Beide wurden sorgfältig mit der Schere abpräparirt, auf Glaswalzen gerollt und mit diesen in die in einer kleinen Eprouvette aufgefangene Blasen-

Digitized by Google
Original from UNIVERSITY OF MICHIGAN
Generated on 2019-05-27 17:31 GMT / http://hdl.handle.net/2027/mdp.39015072936266
Public Domain in the United States, Google-digitized / http://www.hathitrust.org/access_use#pd-us-google

flüssigkeit für den kurzen Transport vom Krankenzimmer ins Laboratorium aufbewahrt.

3. Thiersch'sche Epidermislappen, welche in ähnlicher Weise wie die beiden anderen Präparate in physiologischer Kochsalzlösung aufbewahrt wurden.

Diese verschiedenen Membranen wurden nun sorgfältig auf eine Quarzplatte gebreitet und mit einer ebensolchen Platte gedeckt. Sodann prüfte ich mit starker Lupenvergrösserung, ob das Präparat keine Lücken oder Einrisse besitze. Als diese Untersuchung ein befriedigendes Resultat ergeben hatte, wurden die Quarzplatten vor dem Spalte des Gitterspectrographen befestigt. Als Lichtquelle diente der durch Leydener Flaschen verstärkte Funke eines kräftigen Ruhmkorff'schen Inductoriums, welcher zwischen Elektroden aus einer Legirung von Blei, Zink und Cadmium (Eder'sche Legirung) überschlagen gelassen wurde. Das Spectrum dieser ca. 40 Cm. vom Spalte aufgestellten Lichtquelle wurde nun unter Vorschaltung der Präparate, sowie ohne dieselben übereinander photographirt. Die Spaltweite betrug 0·2 Mm., die Belichtungszeit 15 Minuten.

Es ergab sich, dass unter diesen Umständen die Absorption der ultravioletten Lichtstrahlen bei der Cadmiumlinie $\lambda = 3250 AE$ beginnt, d. h. dass diese Linie unter den gegebenen Umständen eben noch auf der Platte erkennbar ist, während das Licht der stärker brechbaren Strahlen keine Schwärzung mehr hervorbringt, also absorbirt wird.

Auffallende Unterschiede in der Durchlässigkeit der drei verschiedenen Präparate waren nicht zu constatiren.

In Folge dieser Uebereinstimmung lässt sich mit Sicherheit annehmen, dass von den blauen, violetten und ultravioletten Strahlen diejenigen bis zur Wellenlänge der genannten Cadmiumlinie durch die Epidermis dringen.

Behufs Vergleiches des Verhaltens dieser succulenten, frischen, der normalen Epidermis entsprechenden Präparate mit eingetrockneter wurden folgende Versuche gemacht: Als Materiale dienten Platten aus fast farblosem und etwas gelblich gefärbtem Horn von 0·5 resp. 0·56 Mm. Stärke. Die Prüfung derselben wurde unter Zuhilfenahme des beschriebenen Gitterspectrographen und Sonnenlicht durchgeführt.

Digitized by Google
Original from UNIVERSITY OF MICHIGAN
Generated on 2019-05-27 17:32 GMT / http://hdl.handle.net/2027/mdp.39015072936266
Public Domain in the United States, Google-digitized / http://www.hathitrust.org/access_use#pd-us-google

Es ergab sich, dass gelb gefärbtes Horn bei einer Spaltbreite von 0·1 Mm. und einer Belichtungszeit von 80 Secunden bis zur Frauenhofer'schen Linie O ($\lambda = 3441\ AE$) ultraviolettes Licht durchlässt, während unter denselben Umständen bei farblosem Horn die Wirkung der ultravioletten Strahlen bis Q ($\lambda = 3286\ AE$) reicht.

Während also farblose todte Epidermis im Allgemeinen gleiche Absorptionsverhältnisse darbot wie die lebende Oberhaut, erwies sich die Permeabilität gefärbter (pigmentirter) Epidermis gegenüber der ersteren erheblich vermindert.

Bekanntlich hindert das in der Haut circulirende Blut das Eindringen der chemisch wirksamen Lichtstrahlen in erheblicher Weise. Aus diesem Grunde sah sich auch Finsen zur Construction seiner Compressionsapparate veranlasst, mit welchen er die Dauer der Behandlung auch wesentlich abkürzt. Um spectrographisch festzustellen, in welchem Umfange die Absorption der stärker brechbaren Strahlen vom Blute stattfindet, wurden einige Tropfen Blutes aus der Fingerbeere auf eine Quarzplatte gebracht, welche am Rande ringsherum mit einem Streifen Papier von 0·17 Mm. Dicke abgegrenzt war, und mit einer zweiten Quarzplatte bedeckt. Das Blut füllte den Zwischenraum, welcher zufolge dieser Anordnung 0·17 Mm. betrug, vollkommen aus. Diese Schichte zeigte eine gleichmässig rothe Färbung ohne einen lichten Zwischenraum. Bei Prüfung mit einem kleinen Taschenspectroskop zeigte sich das gewöhnliche Absorptionsspectrum des Blutes mit den charakteristischen Absorptionsstreifen zwischen den Frauenhofer'schen Linien D und E im Grüngelb.

Es wurde nun das Spectrum mit Hilfe eines kleinen Glasspectrographen unter Benützung von Sonnenlicht photographirt. Es ergab sich bei einer Belichtung von 5 Minuten ein Bild des Gesehenen. Die Absorption begann bei F ½ G, und war von da an gegen ultraviolett so gut wie keine Einwirkung auf die photographische Platte zu constatiren.

Die bis jetzt geschilderten Versuche hatten die Epidermis und das Blut zum Gegenstande. Um das Verhalten der lebenden frischen Epidermis, unter welcher Blut circulirt, zu erforschen, wurde ein weiterer Versuch angestellt.

Generated on 2019-05-27 17:32 GMT / http://hdl.handle.net/2027/mdp.39015072936266
Public Domain in the United States, Google-digitized / http://www.hathitrust.org/access_use#pd-us-google
Digitized by Google
Original from UNIVERSITY OF MICHIGAN

Ein Frosch wurde curaresirt, dann 2 Zehen eines Hinterfusses an den Rändern des dreieckigen Ausschnittes einer Korkplatte mit Stiften so befestigt, dass die Schwimmhaut über diesen Ausschnitt glatt gespannt hinüberzog. Diese Korkplatte wurde vor dem Spalt des Gitterspectrographen befestigt. Als Lichtquelle diente Sonnenlicht. Die Spaltweite betrug 0·15 Mm., die Belichtungszeit 5 Minuten.

Es ergab sich, dass unter diesen Umständen das Licht von der Linie H_1 ($\lambda = 3968\,AE$) an verlaufend absorbirt wurde.

Wenn man die Dicke der Membran, den Blutreichthum derselben u. s. w. in Betracht zieht, so ist es interessant, dass noch so viel Lichtstrahlen von stärker brechbaren Theilen des Spectrums durchgelassen werden.

Aus allen diesen Versuchen folgt, dass ein beträchtlicher Theil der von verschiedenen Lichtquellen ausgesendeten ultravioletten Strahlen die Epidermis durchdringt und zu den tieferen Hautschichten zu gelangen vermag. Die Menge dieser Lichtstrahlen entspricht ungefähr dem dritten Theil des bisher genauer bekannten ultravioletten Spectrums.

Selbstverständlich werden diese Resultate von der Intensität der Lichtquelle, der Dauer der Einwirkung und der Dicke der bestrahlten Schichte beeinflusst. Bei entsprechender Versuchsanordnung könnte man daher noch günstigere Permeabilitätsverhältnisse der Epidermis constatiren.

Wir wiederholen, dass bei diesen Versuchen die Frage, ob die ultravioletten Strahlen die oben erwähnten krankhaften Zustände der Haut thatsächlich verursachen, ob ihnen die Heilwirkungen der Lichttherapie zuzuschreiben sind und ob letztere wirklich auf der baktericiden oder einer anderen Eigenschaft des kurzwelligen Lichtes beruhen, vollständig in suspenso gelassen wurde; es handelte sich nur darum festzustellen, ob nach den bestehenden Verhältnissen diese Strahlen jene ihnen zugeschriebenen Wirkungen auszuüben überhaupt in die Lage kommen können.

Es sei bei dieser Gelegenheit nochmals darauf hingewiesen, dass durch neuere photochemische Forschungen nach-

Generated on 2019-05-27 17:32 GMT / http://hdl.handle.net/2027/mdp.39015072936266
Public Domain in the United States, Google-digitized / http://www.hathitrust.org/access_use#pd-us-google
Digitized by Google
Original from UNIVERSITY OF MICHIGAN

gewiesen ist, dass nicht nur die kurzwelligen Strahlen, sondern Licht jedweder Wellenlänge resp. Farbe je nach der Natur des von ihm getroffenen Körpers chemische Wirkungen auszuüben vermag. Das Licht wird, wenn es einen Körper trifft und von diesem absorbirt wird, entweder chemische Arbeit leisten (Oxydations-, Reductionsprocesse), oder es wird in Wärme umgesetzt ohne eine chemische Veränderung hervorzubringen (Absorptionserscheinungen bei lichtecht gefärbten Substanzen), oder es gibt Anlass zu elektrischen Erscheinungen, erregt elektrische Ströme (Photoelektricität), oder beeinflusst das elektrische Leitungsvermögen der isolirten Substanz. Selten verlaufen diese Phänomene vollständig einheitlich, sondern in der Regel treten Complicationen mehrerer derartiger neben einander verlaufender Processe ein. Allerdings wird die Mehrzahl der Körper von den kurzwelligen Strahlen am meisten afficirt, doch ist es bei dem verschiedenen Verhalten der einzelnen thierischen Gewebe und Säftemassen gegen das Licht und bei den variablen Absorptionsspectren dieser Substanzen sehr fraglich, ob man den Einfluss einer einzigen speciellen Lichtgattung auf den menschlichen Organismus einheitlich auffassen kann. Wir erinnern nur an die verschiedenen Absorptionsspectren, welche Blutkörper und Eiweisssubstanzen geben, indem bei ersteren ausser einem Theil der blauen und ultravioletten Strahlen auch langwelliges Licht von bestimmten Bezirken des Spectrums verschluckt wird, während bei Eiweisssubstanzen die kurzwelligen Strahlen die grösste Absorption erleiden.

Jedenfalls sind die animalischen organischen Substanzen, wie aus ihren Absorptionsspectren hervorgeht, sehr reactionsfähig gegen Licht, womit übereinstimmt, dass nach rein empirischen Beobachtungen physiologische Wirkungen auf den Organismus beobachtet wurden.

Bei der Lichttherapie werden heute häufig blaue Flüssigkeitsfilter (Lösungen von Kupferammoniumsulfat) verwendet.

Schaltet man ein solches Lichtfilter in einer für Ultraviolett durchlässigen Wanne (Quarz) in den Gang der Lichtstrahlen, welche vom Funken zwischen Elektroden aus Eder'scher Legirung ausgehen, vor dem Spalte des Gitterspektrographen

Digitized by Google
Original from UNIVERSITY OF MICHIGAN
Generated on 2019-05-27 17:32 GMT / http://hdl.handle.net/2027/mdp.39015072936266
Public Domain in the United States, Google-digitized / http://www.hathitrust.org/access_use#pd-us-google

ein und photographirt das Spectrum, so zeigt die entwickelte Platte, dass bei Verwendung einer 10 Mm. dicken Schichte von 5%iger ammoniakalischer Kupfervitriollösung, einer Spaltbreite von 0·1 Mm. und einer Expositionszeit von 3 Minuten das Spectrum bei der Luftlinie $\lambda = 3955$ abgeschnittten wird. Es lässt also ein derartiges Lichtfilter unter den geschilderten Umständen blaues und violettes aber so gut wie kein ultraviolettes Licht durch.

Diesen Ergebnissen zufolge wird man in Zukunft bei der Lichttherapie, wenn man auf die Wirkung der ultravioletten Strahlen reflectiren sollte, von der Verwendung dieser blauen Lichtfilter wohl absehen müssen.

Mit Rücksicht auf den durch die hier beschriebenen Versuche festgestellten Antheil des ultravioletten Spectrums, welcher die Epidermis zu durchdringen vermag, liegt es nahe Lichtquellen zu suchen, die bei grosser Intensität vorzüglich Strahlen der brauchbaren Wellenlängen aussenden. Diesbezügliche Arbeiten sind bereits im Gange. Die Ergebnisse derselben sollen später mitgetheilt werden.

Es obliegt mir zum Schlusse, Herrn Director Hofrath Professor Dr. J. M. Eder, mit dessen Einwilligung und Förderung diese Versuche in der k. k. graphischen Lehr- und Versuchs-Anstalt in Wien vorgenommen wurden, sowie Herrn Professor Eduard Valenta, unter dessen Anleitung diese Arbeit ausgeführt wurde, für die Liebenswürdigkeit, mit welcher er mir sein reiches Wissen und Können zur Verfügung stellte, auch an dieser Stelle meinen wärmsten Dank zu sagen.

Generated on 2019-05-27 17:32 GMT / http://hdl.handle.net/2027/mdp.39015072936266
Public Domain in the United States, Google-digitized / http://www.hathitrust.org/access_use#pd-us-google
Digitized by Google
Original from UNIVERSITY OF MICHIGAN

Aus dem Laboratorium der Dr. A. Blaschko'schen Poliklinik
für Hautkrankheiten zu Berlin.

Zur Histogenese der weichen Naevi.

Von

Dr. med. **G. Judalewitsch,**
Specialarzt für Haut- und Harnkrankheiten in Irkutsk (Sibirien).

(Hiezu Taf. I—III.)

In seinem Meisterwerke über „die multiplen Fibrome der Haut" hat Recklinghausen (1) auch die Naevi einer Betrachtung unterzogen. Gestützt auf Anordnung der Naevuszellen in Stränge und Klumpen, welche eine scharfe Begrenzung haben und nicht auseinanderfallen, auf den Verlauf derselben und auf die Aehnlichkeit der Naevuszellen mit ihren bläschenförmigen Kernen den wuchernden Endothelien der Serosa im Beginn der Entzündung, hat er die Zellstränge in präformirte Bahnen und zwar in die Lymphbahnen verlegt, da die übrigen Bestandtheile der Haut, die Nerven, Drüsen, Gefässe und Bindegewebe keine Veränderungen zeigten. Da Bindegewebsfasern in den älteren Geschwulsttheilen zwischen den Zellen auftreten, so hat er die Naevi als Lymphangiofibrome erklärt. Er hat dabei angenommen, dass die Geschwulst in den unteren Schichten der Haut beginnt und gegen die oberen Schichten emporwächst. Recklinghausen musste aber zugeben, dass die scharfe Contur der Stränge nicht etwa durch eine besondere Wandung bedingt, sondern direct durch Bindegewebe begrenzt ist, welchem die Zellmassen anliegen, dass die Stränge und Klumpen kein Lumen besitzen und dass die Anordnung der Zellen auf der Wandung nicht die eines geschichteten Endothels ist.

Digitized by Google
Original from UNIVERSITY OF MICHIGAN
Generated on 2019-05-27 17:32 GMT / http://hdl.handle.net/2027/mdp.39015072936266
Public Domain in the United States, Google-digitized / http://www.hathitrust.org/access_use#pd-us-google

Nichtsdestoweniger war diese Anschauung jahrelang die massgebende; eine besondere Beachtung haben diese harmlosen Geschwülste nicht gefunden, und wer gelegentlich einmal eine solche untersuchte, fand auch die von Recklinghausen angegebenen pathologisch-anatomischen Veränderungen. Erst Unna (2) trat dieser Anschauung entgegen und indem er darauf verwies, dass der Verlauf der Stränge demjenigen der Lymphgefässe nicht entspricht, dass die Zellen keine für die Lymphgefässe charakteristische concentrisch geschichtete Anordnung zeigen und dass kein Lumen im Innern der Stränge vorhanden ist, stellte er auf Grund seiner Untersuchungen die Behauptung auf, dass die Naevi Abkömmlinge des Epithels, also nicht Endotheliome, sondern Epitheliome sind. In seiner Histopathologie formulirt Unna seine Anschauung folgender Weise: „Alle pigmentirten und nichtpigmentirten, flachen, beetförmig erhabenen Naevi, welche man Neugeborenen und Kindern entnimmt, offenbaren nämlich einen directen Zusammenhang des Deckepithels und an follikelreichen Hautstellen auch der Stachelschicht des Haarbalges, ja sogar der Knäueldrüsengänge mit den Zellsträngen des Naevus. Stets geht mit diesem continuirlichen Uebergang einer Bildung in die andere eine Metaplasie der Stachelzellen zu weichen, plastischen, amoebenartigen Klümpchen ohne Stachelpanzer und ohne Epithelfaserung einher, die aber als Wahrzeichen ihrer epithelialen Natur und Abstammung stets ihre ovalen, bläschenförmigen hellen Kerne und die weitere Eigenschaft behalten, mit ihren Nachbarepithelien ohne Dazwischenkunft von Intercellularsubstanz in unmittelbarem Zusammenhang zu bleiben. Und stets zeigen diese metaplastischen Epithelcomplexe die Neigung sich von dem fasertragenden Epithel als rundliche Ballen und Stränge abzuschnüren, worauf sie sofort vom Bindegewebe der Cutis umwachsen und isolirt werden."

Daher hat Unna auch die malignen, von den Naevi abstammenden Geschwülste als Carcinome erklärt. Er hat auch darauf hingewiesen, dass gewisse Beziehungen zwischen der Pigmentation und Epithelveränderung in den pigmentirten Naevi bestehen und dass die Pigmentirung für die Epithelwucherung und Metaplasie geradezu nothwendig sei, dass die

Digitized by Google
Original from UNIVERSITY OF MICHIGAN
Generated on 2019-05-27 17:32 GMT / http://hdl.handle.net/2027/mdp.39015072936266
Public Domain in the United States, Google-digitized / http://www.hathitrust.org/access_use#pd-us-google

Processe überall zusammenfallen. Und wenn auch diese Processe manchmal scheinbar ohne Pigmentation einhergehen können, wie es bei den nichtpigmentirten Naevi der Fall ist, so sind doch diese Veränderungen besser ausgeprägt und hochgradiger ausgebreitet, wenn das Pigment vorhanden ist.

Diese Anschauung Unna's hat nicht verfehlt ihre Wirkung auszuüben und hat die Frage über die Entstehung der weichen Muttermäler aus ihrem Schlummer geweckt und seitdem ist dieselbe nicht mehr zur Ruhe gekommen. So wenig man früher den Naevi Achtung schenkte, so hat man sich jetzt veranlasst gesehen, dieser Frage näher zu treten und in die aus der Collision der Theorien Recklinghausen's und Unna's entstandenen Differenzen Klärung zu bringen. Anfangs schien dabei die Unna'sche Anschauung den Kürzeren gezogen zu haben und die alte Recklinghausen'sche Lehre aufrecht geblieben zu sein. In einer Arbeit über die Naevi hat Ledham Green (3) versucht, die Unna'sche Lehre zu bekämpfen, und als Gründe gegen den epithelialen Ursprung der Naevi hat er angeführt, dass 1. die Anordnung und Vertheilung des Pigmentes im Epithel nicht denen des Naevus entspricht und dass 2. die Naevi in ihrem Aufbau vollkommen den von ihnen ausgehenden Sarkomen gleichen, welche sicher bindegewebiger Natur sind.

Darauf hat Unna versucht seine Anschauung durch Demonstrationen von Naevuspräparaten auf der Lübecker Naturforscherversammlung 1895 (4) zu begründen, hat aber damit wenig Erfolg erzielt, und Pathologen, wie Ribbert und Israel, haben sich gegen seine Erklärung der Bilder ausgesprochen und vor Täuschungen bezüglich der Deutung derselben gewarnt.

Auch Lubarsch (5), Jadassohn (6) und Kromayer (7) haben ihre Meinung gegen die Unna'sche Theorie abgegeben. Als Antwort auf die Bemühungen Unna's liess Ribbert durch seinen Schüler Bauer (8) die Naevi einer eingehenderen Untersuchung unterziehen. Bauer hat keine neuen Beweise für die Recklinghausen'sche Lehre geliefert; er hat sich aber gegen die epitheliale Herkunft der Naevi ausgesprochen, da er nie einen directen Uebergang der Epithelzellen in die Naevuszellen hat finden und zwischen denselben immer Bindegewebe nachweisen können, welches er als Randbindegewebe bezeichnete und welches er auch in den von Unna zur Ansicht übersandten Präparaten immer constatirte. Ebensowenig hat er einen Zusammenhang zwischen der Pigmentirung und Epithelumwandlung auffinden können, da er immer gesehen hat, dass nichtpigmentirte Naevuszellen an stark pigmentirtes Epithel angrenzen können und umgekehrt, was er auch als Beweisgrund gegen die Unna'sche Theorie betrachtet.

Dann hat Delbanco (9) einen Versuch gemacht, die beiden Lehren zu vereinigen, indem er bestätigte, dass er die von Unna angegebenen Abschnürungen des Epithels beobachtete und daher die Naevuszellen als Epithelabkömmlinge bezeichnete; da er aber um diese Herde

Digitized by Google
Original from UNIVERSITY OF MICHIGAN
Generated on 2019-05-27 17:32 GMT / http://hdl.handle.net/2027/mdp.39015072936266
Public Domain in the United States, Google-digitized / http://www.hathitrust.org/access_use#pd-us-google

herum immer eine aus spindelförmigen Zellen bestehende Kapsel zu finden glaubte, die er als Lymphgefässmembran bezeichnete, hat er die Meinung ausgesprochen, dass die metaplasirten Epithelien in die Lymphgefässe und Lymphspalten hineinwachsen. Die Verlagerung der metaplasirten Epithelien entsteht seiner Ansicht nach durch Umwachsen von Bindegewebe, welches so weit gehen kann, dass jede Zelle schliesslich vom Bindegewebe eingehüllt wird. Diese vermittelnde Anschauung steht aber ganz vereinzelt da und hat in den nachfolgenden Untersuchungen nie eine Bestätigung gefunden; die Bilder, die der Autor hat zeichnen lassen, lassen bezüglich der Lymphgefässmembran eine Täuschung zu, wie wir später sehen werden.

Viel wichtiger ist die Arbeit von Kromayer (10), der anfangs gegen Unna Stellung genommen hat und sich erst nachher auf Grund eingehender Untersuchungen zur Anschauung der epithelialen Herkunft der Naevi bekannte. Er hat im Grossen und Ganzen die Angaben Unna's bestätigt, dass die Epithelzellen haufenweise allmälig ihre Faserung verlieren, wobei sie stark anschwellen und sich von der Umgebung loslösen. Sie bilden auf diese Weise isolirt im Epithel liegende Nester, die allmälig aus dem Epithel in die Cutis wandern.

Er hat dabei auch eine andere wichtige Frage berührt, nämlich die Frage von der Bindegewebsneubildung zwischen den Naevuszellen. Während Unna ausdrücklich betonte, dass die Naevuszellen immer direct mit ihren Wandungen ohne Zwischensubstanz an einander liegen, was er als Beweis für die epitheliale Herkunft der Naevi angesehen hat, konnte Kromayer nach seiner eigenen Methode beweisen, dass in den Zellnestern nach und nach feine Bindegewebsfasern und elastische Fasern auftreten, die anfangs nur spärlich vorkommen, sich aber allmälig vermehren, so dass jede Zelle endlich vom Bindegewebe umgeben wird. Er konnte dabei auch nachweisen, dass das Protoplasma der Naevuszellen nach und nach schwindet und sich in feine Bindegewebsfasern verwandelt, bis schliesslich nur atrophische Kerne im Bindegewebe liegen. Er glaubte daher annehmen zu müssen, dass diese Bindegewebsfasern von den Naevuszellen gebildet werden, dass also eine vollständige Metaplasie von Epithelzellen zu Bindegewebszellen in den Naevis stattfindet.

Diese Befunde von Kromayer wurden bald darauf auch von Scheuber (11) bestätigt, welcher ebenfalls die Entwickelung von Naevuszellherden mitten im Epithel und nachheriges Auftreten von Bindegewebs- und elastischen Fasern in denselben beobachtete.

Die Befunde von Kromayer und Scheuber blieben nicht unangefochten, und es war wieder Ribbert, der in einer schönen Arbeit „Ueber das Melanosarcom“ (12) die Gelegenheit ergriff, nochmals die Unna'sche Lehre und die Kromayer'sche Arbeit einer scharfen Kritik zu unterziehen. Den ersten Cardinalpunkt der Unna'schen Theorie, nämlich, dass die Naevi nicht den Lymphgefässen entspringen können, weil sie in ihrem Bau nicht dem Verlauf derselben entsprechen, sucht

Digitized by Google
Original from UNIVERSITY OF MICHIGAN
Generated on 2019-05-27 17:32 GMT / http://hdl.handle.net/2027/mdp.39015072936266
Public Domain in the United States, Google-digitized / http://www.hathitrust.org/access_use#pd-us-google

Ribbert dadurch zu entkräften, dass die Naevi nicht nur von den Lymphgefässen, sondern auch von den Lymphspalten ihren Ursprung nehmen können und daher auch in der Anordnung ihrer Zellen nicht nothwendig erweise dem Verlauf der Lymphgefässe zu entsprechen brauchen. Den zweiten wichtigen Punkt der Anschauung Unna's, dass die Epithelzellen direct ohne jegliche Grenze in die Naevusmassen übergehen, erklärt Ribbert rundweg als eine Täuschung in der Deutung der Präparate. Als Beweisgründe führt Ribbert an, dass er nie solche allmälige Uebergangstadien von Epithel- zu Naevuszellen gesehen hat, sondern dass er immer eine scharfe Bindegewebsgrenze zwischen denselben bei genauer Untersuchung finden konnte; dass vielmehr dieser innige Zusammenhang zwischen Epithel und Naevuszellen seiner Meinung nach dadurch zu Stande kommt, dass die Naevuszellen von unten her das Epithel unterwachsen, stellenweise in dasselbe hineinwuchern und dasselbe ausdehnen, wodurch das Epithel an der unteren Grenze wie ausgenagt erscheint. Weiterhin können nach Ribbert die Naevuszellen so stark die Papillen ausfüllen und die Epithelzellen zusammendrücken, dass keine Bindegewebsgrenze zwischen ihnen zu sehen ist. Wenn man solche von Geschwulstzellen ausgefüllten Papillen quer durchschneidet, so entstehen die von Kromayer geschilderten Naevusherde, die vom plattgedrückten Epithel umgeben sind. Und um seine Darstellung zu illustriren zeichnet Ribbert ein Bild eines Melanosarcoms, welches auch den von Kromayer gegebenen Abbildungen überraschend ähnlich ist und in welchem die Sarcomzellen das Epithel unterminirt haben. Weiterhin bemängelt Ribbert in den Ausführungen von Kromayer die genauere Schilderung dessen, wie die Epithelzellen bei ihrem Uebergang zu den Naevuszellen allmälig die Protoplasmafaserung verlieren, da doch solch' eine durchgreifende Umwandlung der Epithelzellen, wie sie Unna und Kromayer annehmen, seiner Meinung nach, nicht plötzlich, wie ein deus ex machina, entstehen kann, sondern verschiedene Uebergangstadien zeigen muss.

Die Epithelinseln, die in den Naevusmassen oft von verschiedenen Autoren gefunden wurden (Delbanco u. A.), entstehen nach Ribbert dadurch, dass Epithelfortsätze, die ringsherum dicht von Naevuszellen umwachsen werden, quer durchschnitten werden. Ebenfalls können auch die ganz isolirt im Bindegewebe vorkommenden Epithelherde als flach abgeschnittene Epithelleisten betrachtet werden, was bei der starken Wucherung des Epithels leicht der Fall sein kann.

Endlich wendet sich Ribbert gegen die Anschauung von Kromayer, dass die zwischen den Naevuszellen vorkommenden Bindegewebsfasern, die auch er selbst mit der Mallory'schen Färbung dargestellt hat, von den Naevuszellen selbst gebildet werden. Er hat sich entschieden gegen die Metaplasie der Epithelzellen zu Bindegewebszellen ausgesprochen. Erstens kann man seiner Ansicht nach diese Bindegewebsneubildung ganz gut von den dunklen, spindelförmigen Zellen ableiten, die er und Bauer in den Naevis gesehen haben und zweitens gerade

Digitized by Google
Original from UNIVERSITY OF MICHIGAN
Generated on 2019-05-27 17:32 GMT / http://hdl.handle.net/2027/mdp.39015072936266
Public Domain in the United States, Google-digitized / http://www.hathitrust.org/access_use#pd-us-google

diese Bindegewebsneubildung kann als Beweis für die Entstehung der Naevuszellen im Bindegewebe dienen. Ausserdem findet er die Beweise Kromayer's für zu mangelhaft, um solch' eine Metaplasie annehmen zu können, eine Anschauung, die seiner Meinung nach allen bis jetzt massgebend und im Laufe von Jahrzehnten für die Pathologie sehr erfolgreich gewesenen Lehren widerspricht und umstürzt.

Auf Grund seiner eigenen Untersuchungen kommt Ribbert zum Schluss, dass die Naevi Pigmentzellengeschwülste sind, oder Chromatoforome, wie er sie nennen möchte, worauf wir später zurückkommen und noch näher besprechen werden.

In seiner Erwiderung auf diese Kritik Ribbert's hat Kromayer (13) alle seine Vorwürfe zugegeben und nach nochmaliger Durchmusterung seiner Präparate auch die von Ribbert hingewiesenen Mängel eingestanden und aufgefunden. Er hat thatsächlich alle Uebergangsstadien bei der Umwandlung der Epithelzellen zu den Naevuszellen, nach seiner eigenen Angabe, aufgefunden, leider aber hat er keine entsprechenden Bilder davon wiedergegeben.

Indem wir von der Besprechung der Arbeit Tailhefer's (14) absehen, dessen histologische Ergebnisse über ein Naevocarcinom sehr kurz gefasst sind und nichts neues bringen, gehen wir zur Publication von Menahem Hodara (15) über. Hodara studirte hauptsächlich das Schicksal der Epithelfasern bei der Metaplasie der Epithelzellen und er kommt auf Grund umfassender Untersuchungen zum Schluss, dass die Loslösung des Epithels und die Umwandlung desselben zu Naevuszellen in Folge von Degeneration und Zerfall der Epithelfasern zu Stande kommen. Diese Degeneration der Epithelfasern geht ganz allmälig vor sich, indem manche Zellen noch Protoplasmafasern zeigen, während dieselben in den anderen vollkommen zu Grunde gegangen sind und keine Spur von ihnen zu finden ist. Besonders rasch und vollkommen vollzieht sich dieser Verlust der Protoplasmafasern dort, wo viel Pigment vorhanden ist.

Gleichzeitig hat Unna wieder mehrere Präparate von den weichen Naevis in den Sitzungen der anatomischen Gesellschaft zu Gent 1897 (16) demonstrirt, und seine Erklärungen der Präparate wurden dann auch von einigen namhaften Anatomen (Koelliker, van Beneden, Klaatsch) als richtig und den gesehenen Bildern entsprechend anerkannt.

Endlich trat Kromayer in seiner bemerkenswerthen Arbeit über „die Entwickelungsmechanik und Histopathogenese des Carcinoms und des Naevus“ (17) wieder für die epitheliale Herkunft der Naevi ein, indem er bei seinen fortgesetzten Untersuchungen nicht nur die Loslösung und Ausstossung ganzer Epithelcomplexe, sondern auch einzelner Epithelzellen beobachtete, aber nur in ganz schematischen Abbildungen illustrirte. Was die Metaplasie der Epithelzellen zu Bindegewebszellen anbelangt, so haben ihm seine umfassenden Untersuchungen sowohl der normalen, als auch der pathologisch veränderten Haut gezeigt, dass

Digitized by Google
Original from UNIVERSITY OF MICHIGAN
Generated on 2019-05-27 17:32 GMT / http://hdl.handle.net/2027/mdp.39015072936266
Public Domain in the United States, Google-digitized / http://www.hathitrust.org/access_use#pd-us-google

dieser Vorgang sehr verbreitet ist und auch bei verschiedenen Processen in der normalen Haut, wenn auch in beschränktem Masse, vorkommt, wie dies auch Maurer (18) gezeigt hat. Er kommt daher zum Schluss, dass die Metaplasie der Epithelzellen zu Bindegewebszellen in den Naevis nichts anderes, als derselbe, nur in's Pathologische gesteigerte Vorgang ist, und erklärt dieselbe durch die Eigenschaft der Epithelzellen ihre Differenzirungsfähigkeit, welche in der Embryonalperiode scharf zum Ausdruck kommt, auch im postembryonalen Leben zu bewahren.

Dennoch scheint die Frage von der Entstehung der Naevi aus dem Epithel nicht ganz sicher entschieden (1) gewesen zu sein, besonders aber die Anschauung Kromayer's von der Metaplasie der Epithelzellen zu Bindegewebszellen. Herxheimer und Loetsch (18) haben sich neuerdings entschieden gegen die Anschauung Unna's und Kromayer's ausgesprochen, wobei sie die Neubildung von Bindegewebsfasern zwischen den Naevuszellen gerade als einen Beweis gegen Kromayer's Ansicht und für den endothelialen Ursprung der Naevuszellen betrachten.

Wie wir sehen, ist die Frage von der Entstehung der Naevi noch nicht vollkommen geklärt und die Meinungen sind in dieser Frage noch immer getheilt. Deshalb habe ich gerne dem Vorschlag des Herrn Blaschko entsprochen, die Entwickelung der Naevi näher zu studiren und die zwei wichtigen Fragen zu beantworten: 1. Ob die Naevuszellen aus den Epithel- oder den Bindegewebszellen entstehen? und 2. ob die in den Naevi entstehenden Bindegewebsfasern aus dem Bindegewebe der Cutis stammen oder von den Naevuszellen selbst gebildet werden?

Nachdem ich mehrere Naevi aus der reichhaltigen Sammlung von Blaschko untersucht und dabei keine anderen Befunde als die bekannten „directen Uebergänge" gemacht hatte, Befunde, die mir alle nicht einwandsfrei zu sein schienen, fand ich endlich in der Sammlung einen Naevus, dessen histologische Untersuchung für das Verständniss der Naevusfrage nicht uninteressante Resultate lieferte. Ich werde daher in Folgendem mich an die Beschreibung und Deutung derjenigen Präparate halten, die nur von diesem Naevus stammen, und wir werden sehen, wie lehrreich manchmal ein einziges Object sein kann.

Dieser Naevus stammt von einem 26 Jahre alten Patienten, befand sich am Mons Veneris, bestand angeblich seit der Kindheit des Patienten, indem derselbe immer im langsamen Wachsthum begriffen war. Er war kirschkerngross, flach aufsitzend,

Digitized by Google
Original from UNIVERSITY OF MICHIGAN
Generated on 2019-05-27 17:32 GMT / http://hdl.handle.net/2027/mdp.39015072936266
Public Domain in the United States, Google-digitized / http://www.hathitrust.org/access_use#pd-us-google

wenig über die Hautoberfläche erhaben, weich, dunkel pigmentirt, während die benachbarte Haut viel heller pigmentirt war.

Das Präparat, welches aus dem Jahre 1897 stammt, wurde in Formalin gehärtet; ich habe beim Schneiden mich hauptsächlich des Gefrierapparates bedient, wobei ich für die Untersuchung der einzelnen Zellen sehr feine Präparate von 0·05 bis 0·03 μ Dicke bereitet, im übrigen aber Präparate von 0·1 μ Dicke geschnitten habe. Für die Färbung habe ich hauptsächlich Grübler's Alauncarmin und Hämatoxylin gebraucht; für das Studium des Zellprotoplasmas hat mir das Picrocarmin von Grübler manchmal sehr gute Resultate geliefert. Für das Studium der Epithelfasern habe ich mich der Alauncarminfärbung bedient, bei welcher die Präparate sich nie überfärben und nie zerstört werden, während bei der Kromayer'schen Färbung der Epithelfasern nur die letzteren zu sehen sind, während das übrige Präparat sehr schrumpft und undeutlich wird. Was die Färbung des Bindegewebes anbelangt, so wird darüber weiter unten die Rede sein.

Wenn wir ein Präparat von diesem Naevus bei schwacher Vergrösserung durchmustern und uns zuerst an die Randpartien der Geschwulst halten, so sehen wir, dass das Epithel daselbst keine Veränderungen mit Ausnahme von Wucherung und einer mehr weniger stärkeren Pigmentation zeigt. Das Epithel verbreitet sich nach verschiedenen Richtungen hin, sendet bald Längs-, bald Querfortsätze und bildet dadurch ein Netzwerk, in dessen Maschen Bindegewebe eingelagert erscheint. Die Epithelleisten nehmen nach unten an Breite zu, enden nicht spitz, sondern nehmen eine länglich ovale Form an. Manchmal sind die Leistenspitzen eckig und zeigen kleinere oder grössere Vorsprünge. Die Cylinderzellenschicht ist stark pigmentirt, so dass man manchmal die Zellconturen nicht gut unterscheiden kann. An manchen Stellen verbreitet sich die Pigmentation auch auf die übrigen Epithelschichten und nicht selten ist auch die Körnerschicht stellenweise stark pigmentirt.

Wenn wir uns zu dem über der Geschwulst selbst liegenden Epithel wenden, so finden wir, dass das Epithel an manchen Stellen nur aus einigen Lagen plattgedrückter, langgestreckter Zellen besteht, anscheinend durch die andrängenden Tumormassen

Generated on 2019-05-27 17:32 GMT / http://hdl.handle.net/2027/mdp.39015072936266
Public Domain in the United States, Google-digitized / http://www.hathitrust.org/access_use#pd-us-google
Digitized by Google
Original from UNIVERSITY OF MICHIGAN

gedehnt. An anderen Stellen sind aber am Epithel ebenfalls starke Wucherungsvorgänge zu sehen. Das Epithel ist aus mehreren Zellschichten zusammengesetzt, sendet sehr zahlreiche, bald spitz endigende, bald aber sich nach unten verbreiternde und ovale oder eckige Leisten, die sich tief in die Geschwulstmassen hineinsenken. Man trifft manchmal sehr lange Epithelfortsätze, die die ganze Geschwulst bis in das subcutane Gewebe durchziehen. Die Epithelleisten sind manchmal durch quere Epithelbrücken untereinander verbunden und bilden ein weitmaschiges Netzwerk, dessen Maschen mit Naevuszellen vollgepfropft sind, die nur durch einen kaum merkbaren Bindegewebsstreifen vom Epithel getrennt sind. In Folge der fächerförmigen Gestalt des Tumors senkt sich das Epithel in Form von langen Schlingen in die Buchten zwischen die einzelnen Tumorlappen.

Man trifft sehr oft auch Hornperlen in den Geschwulstmassen eingelagert, die man sich durch quere Durchtrennung solcher Epithelschlingen gebildet denken kann. Hie und da sieht man entweder ganz isolirt im normalen Bindegewebe liegende oder vollkommen von Naevuszellen umwachsene Epithelinseln, die offenbar ebenfalls in Folge einer queren Durchtrennung der Epithelleisten entstehen können.

Das Epithel ist gewöhnlich von den an dasselbe von unten her andrängenden Geschwulstmassen durch einen schmalen Streifen von Bindegewebe getrennt, welches Bauer Randbindegewebe nannte und welches manchmal so schmächtig sein kann, dass man es nur bei starker Vergrösserung und sehr genauer Untersuchung mit Differentialfärbungen entdecken kann. An manchen Stellen sieht man aber auch dieses Bindegewebe zwischen Epithel und Geschwulst nicht mehr, so dass das Epithel direct in die Geschwulst überzugehen scheint. Besonders oft ist dies der Fall bei den Epithelleisten, die sich dann ununterbrochen in die Naevusmassen fortsetzen. Das sind die sog. „directen Uebergänge“, die zuerst von Unna, dann aber auch von anderen Autoren (Kromayer, Scheuber) als ein Beweis der directen Entwicklung der Naevi aus dem Epithel angesehen worden, worauf wir später noch eingehen werden.

Digitized by Google
Original from UNIVERSITY OF MICHIGAN
Generated on 2019-05-27 17:32 GMT / http://hdl.handle.net/2027/mdp.39015072936266
Public Domain in the United States, Google-digitized / http://www.hathitrust.org/access_use#pd-us-google

Nicht nur das Deckepithel, sondern das Epithel der Haarbälge ist in Wucherung gerathen: die letzteren bestehen manchmal aus mehreren Lagen von cubischem Epithel, senden nach allen Richtungen hin Fortsätze, durch die sie sowohl mit dem oberflächlichen Epithel, als auch mit den von diesem abgehenden Epithelleisten in Verbindung stehen. Auch die verbreiterten Haarbälge sind sehr oft durch einen schmalen Streifen von Bindegewebe getrennt; manchmal aber umwuchern die Naevuszellen dieselben so dicht, dass man keine Grenze zwischen Epithel und Geschwulst finden kann.

Eine zweite Veränderung besteht in einer starken Pigmentation, welche nicht nur die Cylinderzellenschicht des Epithels betrifft, sondern sich auf mehrere Lagen desselben, manchmal bis auf die Körnerschicht ausbreitet. Die Pigmentirung kann so stark sein, dass man die Zellgrenzen nicht mehr deutlich sieht: die Zellen sehen diffus dunkelgelb bis schwarz aus; manche enthalten auch ziemlich grosse dunkle Pigmenttropfen. Man findet auch echte Pigmentzellen. Dieselben scheinen aus dem Bindegewebe in's Epithel eingewandert zu sein, da man nicht selten beobachtet, dass die in der Cylinderzellenschicht befindlichen Pigmentzellen mit ihrem breiten basalen Theil dem Bindegewebe anliegen und lange Fortsätze zwischen die Epithelzellen senden. Nicht selten verbinden sich solche Fortsätze untereinander und man bekommt dann den Eindruck, als ob die Pigmentzellen die zwischen ihnen liegende Epithelzelle von den benachbarten Epithelien abtrennen.

Drittens sieht man eine Aufsplitterung der untersten Epithelgrenze und Loslösung der Epithelzellen. Man findet nämlich, dass die Cylinderzellenschicht entweder verändert erscheint oder auf grössere oder kleinere Strecken vollkommen fehlt. Die Veränderung besteht darin, dass die Cylinderzellenschicht nicht bloss aus normalen Cylinderzellen zusammengesetzt ist, sondern grosse, runde oder ovale Zellen zwischen denselben enthält. An anderen Stellen ist die Cylinderzellenschicht durch grössere oder kleinere Hohlräume unterbrochen, welche einzelne oder mehrere abgelöste Epithelzellen enthalten oder durch Herausfallen derselben ganz leer sind. Die losgelösten und in einem grösseren oder kleineren

Digitized by Google
Original from UNIVERSITY OF MICHIGAN
Generated on 2019-05-27 17:32 GMT / http://hdl.handle.net/2027/mdp.39015072936266
Public Domain in the United States, Google-digitized / http://www.hathitrust.org/access_use#pd-us-google

Hohlraum liegenden Epithelzellen oder -Zellgruppen buchten das angrenzende Bindegewebe mehr weniger aus und liegen mit ihrer kleineren oder grösseren Peripherie im Bindegewebe, während dieselben vom übrigen Epithel durch Spalten oder grössere Hohlräume geschieden sind. Man bekommt dann den Eindruck, als ob die Zellen und Zellgruppen aus dem Epithel in das Bindegewebe herausfallen oder abtropfen, wie Unna dies treffend bezeichnete. An dünnen Schnitten, an welchen die losgelösten Zellen und Zellgruppen beim Schneiden manchmal herausfallen, stellt die Cylinderzellenschicht mit dem an dasselbe angrenzenden Bindegewebe ein wahres Sieb dar, dessen Löcher nur durch feine, plattgedrückte Ausläufer der Cylinderzellen und des Bindegewebes von einander getrennt sind. Manchmal sind aber solche Epithelstellen in Loslösung begriffen, welche direct den Tumormassen anliegen, ohne dass eine Bindegewebsgrenze zwischen ihnen vorhanden ist. Das Epithel bekommt dann an seiner untersten Grenze ein unregelmässiges, ausgefranstes Aussehen und es besteht nur aus 2—3 Lagen zusammenhängender Epithelien. Besonders stark ist diese Aufsplitterung und Loslösung der Zellen an den unteren Enden der Epithelleisten ausgebildet. Man sieht manchmal an jeder Epithelleiste die Cylinderzellenschicht in vollkommener Desorganisation begriffen und fast jede Zelle derselben aus dem Verbande mit den Epithelien ausgetreten und in's Bindegewebe ausgewandert. Zuweilen geht die Wucherung und Loslösung der Zellen der Epithelleisten offenbar so schnell vor sich, dass man eine Menge kleiner cubischer oder polygonaler Zellen ohne Intercellularbrücken sieht, die dicht an einander gedrängt sind, ohne dass man Intercellularsubstanz oder Bindegewebe zwischen ihnen wahrnehmen kann, und die sich dann direct in die alveolär angeordneten Naevuszellen fortsetzen. An anderen Stellen lösen sich nicht einzelne Zellen, sondern ganze Theile der Epithelleisten ab, und die Leiste ist dann in ihrem grösseren oder kleineren Umfang oder auch in toto in eine Höhle umgewandelt, in welcher ein Complex losgelöster Epithelien liegt.

Wenn wir jetzt das aufgesplitterte Epithel mit stärkerer Vergrösserung betrachten, so sehen wir, dass die Cylinder-

Digitized by Google
Original from UNIVERSITY OF MICHIGAN
Generated on 2019-05-27 17:32 GMT / http://hdl.handle.net/2027/mdp.39015072936266
Public Domain in the United States, Google-digitized / http://www.hathitrust.org/access_use#pd-us-google

zellenschicht eigenthümliche Veränderungen zeigt. Man findet hier grosse, aufgeblasene Zellen, die stark pigmentirt sind und durch einen schmalen, hellen Streifen vom übrigen Epithel geschieden sind (Fig. 1, 2, 3 und 4). Bei ihrer Vergrösserung üben die Zellen offenbar einen starken Druck auf die benachbarten Epithelien, die stark abgeplattet und in die Länge ausgezogen erscheinen und manchmal spindelförmig werden (Fig. 1, 3, 4*b*). Das Protoplasma dieser Zellen bietet nicht mehr das für die Epithelien charakteristische, regelmässige, körnig-gestreifte Aussehen, sondern besteht aus einem unregelmässigen Flechtwerk von Protoplasmafasern, welches um den Kern herum dichter und stärker pigmentirt ist, als in der Peripherie, so dass das Protoplasma aus 2 Zonen zusammengesetzt zu sein scheint. Aus diesem Netzwerk treten Fasern heraus, die durch die die Zellen vom Epithel scheidenden Lücken zu den Nachbarzellen hinziehen (Fig. 2, 4*b* und *c*) und manchmal sehr deutlich in die Nachbarzellen verfolgt werden können. Leider kann man dies nicht an den Zeichnungen sehen, da die normalen Epithelien ohne Protoplasmafaserung gezeichnet sind. Am meisten sieht man aber solche Protoplasmafasern frei in die Lücken hineinragen und nicht zu den Nachbarzellen gelangen. Solche frei endigende Protoplasmafäden stellen abgebrochene Intercellularbrücken dar, welchen an der gegenüberliegenden Seite der normalen Epithelzellen ebenfalls frei endigende Intercellularbrücken entsprechen (Fig. 1*c*, 4*d*, *f*, *g*, 5*a*). Es ist also nur ein Theil des Stachelpanzers erhalten geblieben, während der übrige schon abgebrochen ist. Dadurch erklärt sich auch der helle Streifen, den man um diese Zellen herum sieht und der dieselben vom übrigen Epithel trennt.

Was den Kern anbelangt, so behält er seine Grösse, ist bläschenförmig, aber undurchsichtiger und intensiver gefärbt und zeigt manchmal an der Peripherie Einkerbungen.

Wie oben angedeutet wurde, sind die Zellen stark pigmentirt, so dass sie dunkelgelb bis schwarz aussehen. Das Pigment ist in manchen Zellen gleichmässig über die ganze Zelle vertheilt, in anderen sammelt es sich um den Kern herum und kann hier in so grosser Menge vorhanden sein,

Generated on 2019-05-27 17:32 GMT / http://hdl.handle.net/2027/mdp.39015072936266
Public Domain in the United States, Google-digitized / http://www.hathitrust.org/access_use#pd-us-google
Digitized by Google
Original from UNIVERSITY OF MICHIGAN

dass die Kerncontouren nicht scharf zu Tage treten. Nicht selten bedeckt das Pigment die noch erhaltenen Verbindungsbrücken und liegt auch frei im Hohlraum. Das Pigment besteht meistentheils aus feinen Körnern und verleiht den Zellen ein körniges Aussehen. Doch beobachtet man sehr oft, dass dasselbe sich in Form von grösseren, gelben, scharf contourirten runden Klumpen ansammelt, die bald in den Zellen, bald in den die Zellen umgebenden Hohlräumen liegen. Dass die oben beschriebenen Zellen dennoch keine Pigmentzellen sind, erklärt sich dadurch, dass man erstens in den Zellen noch deutliche Protoplasmafasern beobachtet, und dass zweitens die Zellen noch durch Intercellularbrücken mit dem übrigen Epithel in Verbindung stehen, wie die Abbildungen zeigen.

Neben diesen nur durch einen schmalen hellen Streifen vom übrigen Epithel getrennten und noch alle Charaktere der Epithelien bewahrenden Zellen findet man Zellen, die durch grössere Lücken vom Epithel getrennt sind (Fig. 3 und 4*a* und 5). Manche derselben liegen noch vollkommen im Epithel und hängen durch mehr weniger lange Protoplasmafäden mit demselben zusammen, so dass die ganze Zelle ein spinngewebeähnliches Aussehen hat (Fig. 5). Bei anderen Zellen ist die Höhle sehr gross, die Zelle selbst liegt nicht mehr vollkommen im Epithel, sondern bald mit ihrer kleineren, bald mit ihrer grösseren Peripherie im Bindegewebe und ist nur durch wenige lange Fäden mit dem Epithel verbunden, während alle anderen Verbindungsbrücken abgerissen sind und als kleinere oder grössere Stümpfe frei in die Höhle hineinragen (Fig. 3 u. 4*a*). Daneben sieht man Zellen, die aus dem Epithel ausgetreten sind und vollkommen im Bindegewebe liegen (Fig. 3 u. 4*a*). An Stelle solcher vollkommen aus dem Epithel in die Cutis eingewanderten Zellen bleibt eine kleinere oder grössere Höhle; an manchen Stellen sieht man aber anstatt der Hohlräume Cylinderzellen, die sich offenbar aus dem cubischen Epithel entwickelt, mit dem Bindegewebe verbunden und die Lücken ausgefüllt haben. Bei all' diesen Zellen zeigt das Protoplasma, sowie der Kern die oben schon beschriebenen eigenthümlichen Veränderungen.

Digitized by Google
Original from UNIVERSITY OF MICHIGAN
Generated on 2019-05-27 17:32 GMT / http://hdl.handle.net/2027/mdp.39015072936266
Public Domain in the United States, Google-digitized / http://www.hathitrust.org/access_use#pd-us-google

Wenn wir alle beschriebenen Veränderungen an der unteren Schicht des Epithels untereinander vergleichen, so müssen wir zum Schluss kommen, dass es sich hier um einen einheitlichen Vorgang handelt, der sich allmälig entwickelt. Offenbar entsteht an der Grenze zwischen Epithel und Cutis irgend eine Störung in der Entwicklung derselben, wodurch das Gleichgewicht im Wachsthum aufgehoben wird und das Epithel in stärkere Wucherung geräth, worauf wir noch zurückkommen werden. In Folge dieser Wucherung sendet das Epithel Sprossen nach unten, die sich stark ausdehnen, mit einander verbinden und auf diese Weise ein Netz bilden. Wenn diese abnorme Wucherung einen gewissen Höhepunkt erreicht, entsteht offenbar eine Ernährungsstörung, welche sich zuerst in einer starken Pigmentirung äussert und dann auch zu anderen pathologischen Veränderungen der Zellen führt. Diese pathologischen Veränderungen scheinen immer an der unteren Epithelgrenze zu beginnen und sich von hier aus auf die übrigen Epithelschichten fortzusetzen. Man sieht nämlich, dass die Cylinderzellenschicht an den in Loslösung begriffenen Stellen des Epithels immer fehlt, dass Naevusherde sich nie mitten im Epithel direct aus den cubischen Zellen entwickeln und dass die stärksten Veränderungen an den unteren Enden der Epithelleisten stattfinden, welche nicht selten als Ausgangspunkte der Geschwulstneubildung dienen. Die pathologischen Veränderungen äussern sich in einer ziemlich starken Vergrösserung einzelner Zellen der unteren Epithelschicht und Austreten derselben in die Cutis unter allmäligem Verlust der Protoplasmafaserung. Offenbar handelt es sich hier um eine Art von Colliquation des Protoplasmas, in Folge deren die Fasern desselben brüchig werden, aufquellen und allmälig zu Grunde gehen. Dieses Zugrundegehen der Protoplasmafasern beginnt augenscheinlich zuerst an den Intercellularbrücken, wodurch die Zellen ihren Zusammenhang mit dem übrigen Epithel verlieren, von dem sie durch einen hellen Streifen getrennt erscheinen. Dann verschwinden nach und nach auch die im Innern des Zellprotoplasmas liegenden Fasern; sie werden immer mehr undeutlich und bilden nur ein unregelmässiges Flechtwerk. Nun bekommt

Digitized by Google
Original from UNIVERSITY OF MICHIGAN
Generated on 2019-05-27 17:32 GMT / http://hdl.handle.net/2027/mdp.39015072936266
Public Domain in the United States, Google-digitized / http://www.hathitrust.org/access_use#pd-us-google

man den Eindruck, als ob das Protoplasma einer Schrumpfung anheimfällt, wodurch die die Zellen vom Epithel trennenden Lücken immer grösser werden und die Zellen nur durch einzelne lange Fäden mit dem Epithel in Verbindung bleiben. Nachdem alle Intercellularbrücken allmälig zu Grunde gehen, liegt die Zelle am Boden einer grossen Höhle und wird nach und nach von unten her vom Bindegewebe eingeschlossen, welches die Zelle von den Seiten umzugreifen beginnt, bis die Zelle schliesslich vollkommen vom Bindegewebe umgeben wird. Ebenfalls wie Kromayer, habe auch ich den Eindruck bekommen, dass die Epithelzellen an der Auswanderung nicht activ betheiligt sind, sondern aus dem Epithel allmälig durch neugebildete Cylinderzellen ausgestossen werden. Ich beobachtete nämlich nicht selten, dass an Stelle der ausgetretenen Epithelzellen neue Cylinderzellen die gebildete Höhle allmälig ausfüllen, Cylinderzellen, die die Verbindung mit der Cutis von neuem herstellen. Es scheint sich hier derselbe physiologische Vorgang abgespielt zu haben, welchen wir bei der normalen Ueberhäutung der Wunden beobachten: durch die aus dem Verbande mit dem Epithel losgelöste Zelle entsteht eine Lücke zwischen dem Epithel und Bindegewebe; durch gegenseitige Attraction, die immer zwischen Epithel und Bindegewebe besteht, bilden sich aus den cubischen Epithelzellen Cylinderzellen aus, die sich mit den Fortsätzen verbinden, welche das Bindegewebe gegen die Cylinderzellen sendet.

Es drängt sich hierbei unwillkürlich die Frage auf, ob nicht die beschriebenen Veränderungen der Epithelzellen Kunstproducte sind, die durch das Schneiden, durch die Härtung und Färbung entstanden sind. Anfang dachte ich auch daran, dass die von mir gefundenen Zellformen vielleicht solche Kunstproducte sind, aber nachdem ich mehrere mit verschiedenen Färbungen behandelten Präparate untersucht hatte, so traf ich regelmässig dieselben Zellformen, die aus dem Epithel entstanden sind, und nachdem ich alle diese Zellen untereinander verglichen hatte, so fand ich, dass diese auf den ersten Blick verschiedenen Zellen bei genauerer Betrachtung nur aus einigen Grundformen bestehen, die sich stets wiederholen und die ich auch in den Zeichnungen habe abbilden lassen. Diese Zell-

Digitized by Google
Original from UNIVERSITY OF MICHIGAN
Generated on 2019-05-27 17:33 GMT / http://hdl.handle.net/2027/mdp.39015072936266
Public Domain in the United States, Google-digitized / http://www.hathitrust.org/access_use#pd-us-google

formen stellen nur verschiedene Stadien einer und derselben Veränderung dar, die aber so charakteristisch sind, dass man gar nicht an Kunstproducte denken kann. Ausserdem findet man bei genauer Untersuchung der Geschwulst, dass diese Zellen in ihrer Structur mit den in den älteren, vom Epithel vollkommen getrennten Theilen der Geschwulst liegenden Zellen, wie wir gleich sehen werden, im höchsten Grade übereinstimmen, die aber nicht im mindesten an Kunstproducte erinnern.

Nun entsteht aber eine zweite Frage, ob nicht der ganze oben beschriebene Process umgekehrt vor sich geht und ob nicht die im Bindegewebe liegenden Zellen in das Epithel einwandern. Nach der obigen Darstellung besteht kein Grund daran zu denken. Man kann, wie wir oben gesehen haben, mit Sicherheit verfolgen, wie die Epithelzellen ihren Stachelpanzer verlieren und sich vom Epithel loszulösen beginnen, wie sie allmälig das körnig gestreifte Aussehen einbüssen und nur Reste der Protoplasmafaserung bewahren; wie die Zellen durch vereinzelte lange Protoplasmafasern mit dem Epithel zusammenhängen, nachdem sie schon zum grössten Theil im Bindegewebe liegen und endlich wie die Zellen allmälig das Bindegewebe ausbuchten, nicht aber umgekehrt das Bindegewebe die Zellen empordrängt. Der bläschenförmige, durchsichtige Kern bleibt aber bis zum letzten Stadium als unsterbliches Wahrzeichen der epithelialen Abstammung dieser im Bindegewebe liegenden Zellen.

Bis jetzt haben wir den Auswanderungsprocess nur an einzelnen Epithelzellen betrachtet. Derselbe Vorgang kann aber auch mehrere Zellen gleichzeitig betreffen und so bilden sich Zellgruppen von verschiedener Grösse, die aus dem Epithel in die Cutis übergehen. Die Zellgruppen können nur aus 2—3 Zellen bestehen (Fig. 5, 6 und 7) oder mehrere Zellen enthalten (Fig. 8, 9, 10 und 11). Solche Zellherde kann man überall, sowohl am Deckepithel, als auch am Epithel der Haarbälge beobachten; besonders schön und häufig sind die Gruppen an den Epithelleisten zu finden, die sich bald nur an den Enden, bald in toto zu solchen Herden umwandeln können (Fig. 10 und 11). An manchen Stellen zeigt fast jede Epithelleiste diese Veränderung und trägt an ihrem Ende

Digitized by Google
Original from UNIVERSITY OF MICHIGAN
Generated on 2019-05-27 17:33 GMT / http://hdl.handle.net/2027/mdp.39015072936266
Public Domain in the United States, Google-digitized / http://www.hathitrust.org/access_use#pd-us-google

eine kleinere oder grössere Zellgruppe, die vom übrigen Theil der Epithelleiste durch eine Lücke getrennt ist. Bei genauerer Betrachtung dieser Zellherde sieht man, dass die einzelnen Zellen noch durch Intercellularbrücken untereinander in Verbindung stehen (Fig. 5—11 *a* u. *b*), und dass man nicht selten die Protoplasmafasern aus der einen Zelle in die andere verfolgen kann; die Zellen hängen noch durch mehrere Protoplasmafäden mit dem übrigen Epithel zusammen (dieselben Fig. *a*) oder besitzen abgerissene Stacheln an ihrer Peripherie, denen ebenfalls Theile abgerissener Intercellularbrücken an der den Zellen zugekehrten Seite der Epithelzellen entsprechen (dieselben Fig. c). Nicht selten beobachtet man an diesen Stellen Zellen, die sich eben vom Epithel loslösen, die im Begriffe stehen in den Hohlraum, in welchem die losgelösten Zellen liegen, herauszufallen und nur noch durch einige Fäden mit dem Epithel zusammenhängen (Fig. 10, *d*). Die Zellen sind vergrössert, haben einen dunklen, weniger durchsichtigen ovalen, stärker tingirten Kern, sind polygonal oder rund, stark pigmentirt; das Protoplasma bildet ein unregelmässiges Netzwerk, aus welchem Fasern heraustreten, die die Zellen untereinander verbinden. Durch ihre Vergrösserung üben die Zellen offenbar einen Druck auf die benachbarten Epithelien, wodurch die letzteren abgeplattet werden und den Herd sichelartig umgreifen. Die Herde liegen in einer grösseren oder kleineren Ausbuchtung des Bindegewebes, welches immer lange spindelförmige Pigmentzellen führt. Die Zellen selbst sind ebenfalls stark pigmentirt, so dass man manchmal keine Zellcontouren unterscheiden kann (Fig. 9*a* u. 10*c*). Nicht selten sammelt sich das Pigment in Form eines schmalen Saumes am Rande des Bindegewebes entlang der ganzen Peripherie des Hohlraumes (Fig. 9, 10. 11). Wenn die Pigmentzellen des Bindegewebes hart am Rande des Hohlraumes liegen, wie Fig. 10*d* zeigt, oder losgelöste und stark pigmentirte Epithelzellen sich am Boden des Hohlraumes dicht dem Bindegewebe anschmiegen, wie in Fig. 11*e* zu sehen ist, so kann eine optische Täuschung bei oberflächlicher Betrachtung entstehen, und man kann solche Pigment- oder Epithelzellen zusammen mit dem oben erwähnten Pigmentsaum als eine wirkliche Kapsel oder Membran deuten.

Generated on 2019-05-27 17:33 GMT / http://hdl.handle.net/2027/mdp.39015072936266
Public Domain in the United States, Google-digitized / http://www.hathitrust.org/access_use#pd-us-google
Digitized by Google
Original from UNIVERSITY OF MICHIGAN

Bei genauerer Untersuchung stellt sich sofort die wahre Sachlage heraus. Einer solchen optischen Täuschung war wahrscheinlich Delbanco ausgesetzt, welcher eine vollkommene Kapsel aus spindelförmigen Zellen um die Naevuszellen vor sich gehabt zu haben glaubte und diese Kapsel als eine Endothelmembran deutete, ein Befund, welcher von keinem Autor mehr gemacht wurde.

Wie bei der Auswanderung der einzelnen Zellen, beginnt offenbar auch hier das Protoplasma allmälig zusammenzuschrumpfen: die Zellen ziehen sich von den Wänden der Hohlräume ab, d. h. einerseits vom Epithel, andererseits vom Bindegewebe, und einige an der Peripherie des Zellherdes liegende hängen noch mit wenigen langen Protoplasmafäden mit den Epithelzellen und dem Bindegewebe zrsammen. Während die Zellherde in den Fig. 5, 6, 7, 8 u. 11 A noch vollkommen durch Intercellularbrücken mit den Epithelzellen zusammenhängen, sehen wir in den Fig. 9, 10 u. 11 B, dass die Zellherde sich von den Wandungen der Hohlräume abgezogen und sich im Centrum derselben zusammengeballt haben. Dann können wir ebenfalls, wie bei den einzelnen Zellen, den allmäligen Uebergang der Zellherde aus dem Epithel ins Bindegewebe beobachten: in den Fig. 5 und 6 liegen die Herde noch vollkommen im Epithel, in der Fig. 9 beginnt der Herd eben in das Bindegewebe überzugehen, in den Fig. 7 und 8 liegen die Herde zur Hälfte im Bindegewebe, in der Fig. 10 — mit seinem grösseren Umfang und endlich in Fig. 11A und B befinden sich beide Zellherde vollkommen unter dem Epithel, wobei die Fig. 11, *B*, *d* noch dadurch interessant ist, dass man daran sehen kann, wie einzelne Zellen sich vom Epithel ablösen und in den Hohlraum herausfallen.

Auch die sog. „directen Uebergänge“ des Epithels in die Naevusmassen, welche von verschiedenen Autoren angegeben waren, habe ich in meinen Präparaten beobachtet. Während man an manchen Stellen, wo das Epithel anscheinend direct in die Naevuszellen übergeht, bei genauerer Untersuchung zwischen dem Epithel und den Naevuszellen immer noch eine feine, nur bei Differentialfärbungen zum Vorschein kommende Cutisschicht auffinden kann, habe ich auch solche

Digitized by Google
Original from UNIVERSITY OF MICHIGAN
Generated on 2019-05-27 17:33 GMT / http://hdl.handle.net/2027/mdp.39015072936266
Public Domain in the United States, Google-digitized / http://www.hathitrust.org/access_use#pd-us-google

Stellen des Präparates gesehen, wo thatsächlich keine Bindegewebsgrenze zwischen Epithel und Bindegewebe vorhanden war und das Epithel sich direct in die Naevusmassen fortsetzt. Offenbar geht die Ablösung, Umwandlung und Ausstossung der Epithelzellen hier so schnell vor sich, dass die einzelnen Uebergangsstadien nicht scharf zu Tage treten. Man sieht hier, wie wir oben geschildert haben, eine Menge kleiner cubischer oder polygonaler Zellen, die ihren Stachelpanzer fast vollkommen verloren haben und einander nur mit ihren Flächen berühren. Die Zellen stossen direct an cubische Epithelzellen, da die Cylinderzellen sich abgelöst und neue sich noch nicht ausgebildet haben, offenbar in Folge der sehr raschen Umwandlung der Epithelzellen. Das Protoplasma dieser Zellen hat seine Faserung verloren und nur hie und da findet man Reste der Protoplasmafasern in den Zellen und verkümmerte Intercellularbrücken zwischen denselben. Die Zellen gehen dann ohne jegliche Grenze in alveolär angeordnete Naevuszellen über. Da die Loslösung der Epithelzellen hier ausserdem nicht einzelne Stellen der Cylinderzellenschicht befällt, sondern grössere Strecken derselben, so sieht das Epithel, wie wir oben gesehen haben, zerrissen und ausgefranst aus, in dessen Nischen und Löchern abgelöste und zu Naevuszellen umgewandelte Epithelzellen liegen. Wenn man solch eine Stelle im Präparat findet, ohne dass man Gelegenheit hat, die von uns beschriebenen Umwandlungsprocesse einzelner Epithelzellen zu beobachten so kann man thatsächlich daran denken, dass die Geschwulstzellen von unten her an das Epithel heranwachsen, in dasselbe hineinwuchern und unterminiren, wie Ribbert dies angenommen und durch eine Abbildung eines Melanosarcoms zu beweisen versucht hat (s. oben S. 19). Aber bei genauerer Untersuchung solcher Stellen kann man auch hier mit Sicherheit alle die oben beschriebenen Stadien an einzelnen Epithelzellen, wenn auch nicht an allen, verfolgen. Es kann also auch hier kein Zweifel obwalten, dass wir denselben Process vor uns haben, der grössere Strecken des Epithels gleichzeitig befällt und so schnell vor sich geht, dass man die einzelnen Stadien desselben nicht an allen Zellen und Zellgruppen sehen kann.

Digitized by Google
Original from UNIVERSITY OF MICHIGAN
Generated on 2019-05-27 17:33 GMT / http://hdl.handle.net/2027/mdp.39015072936266
Public Domain in the United States, Google-digitized / http://www.hathitrust.org/access_use#pd-us-google

Ich habe auch solche Naevusherde in meinen Präparaten gesehen, die anscheinend vom normalen Epithel vollkommen umgeben waren. Anfangs habe ich ebenfalls, wie Kromayer und Scheuber, daran gedacht, dass diese Naevuszellen sich aus den Epithelzellen mitten im Epithel entwickelt haben. Die genauere Untersuchung solcher Stellen mit differenzirenden Färbungen hat aber mir mit Sicherheit ergeben, dass erstens ein kaum merkbarer Bindegewebsstreifen und einige elastische Fasern zwischen solchen Herden und dem Epithel immer vorhanden waren und zweitens die Grenzschicht des Epithels regelmässig aus radiär gestellten Cylinderzellen bestand, die gar keine abnormen Verhältnisse zeigten. Ich neige daher zur Annahme Ribbert's, dass diese Herde durch flache Abtragung der sich zwischen den Epithelleisten befindenden und von Naevuszellen erfüllten Papillen entstanden sind. Ich will damit nicht bestreiten, dass Kromayer und nach ihm Scheuber solche mitten im Epithel liegende und aus dem Epithel entstehende Naevusherde gesehen haben; ich muss aber Ribbert zugeben, dass man ihren Abbildungen auch die oben geschilderte Deutung geben kann. Ich möchte hier noch kurz hinzufügen, dass die Annahme der Bildung von Naevuszellen mitten im normalen Epithel demjenigen Umstand widerspricht, dass die Entwicklung der Naevuszellen, meiner Meinung nach, immer von der untersten Epithelschicht, von der Cylinderzellenschicht beginnt, worauf wir schon hingewiesen haben.

Wenn wir nun zur Geschwulst selbst übergehen, so sehen wir zunächst, dass die aus dem Epithel in die Cutis ausgewanderten Zellen hier z. Th. einzeln, z. Th. rosenkranzartig angeordnet liegen, am meisten aber kleinere oder grössere Gruppen bilden, die durch Bindegewebsbündel von einander getrennt sind. Diese verschiedene Anordnung der Zellen hat ihre Ursache offenbar darin, dass die Zellen sich vom Epithel z. Th. ablösen und sofort von Bindegewebe eingeschlossen werden, z. Th. in die Cutis reihenförmig übergehen, und auf diese Weise lange Säulen bilden, zum grössten Theil aber gruppenweise aus dem Epithel austreten. Die Zellen selbst sind z. Th. vollkommen den oben beschriebenen ähnlich: man

Generated on 2019-05-27 17:33 GMT / http://hdl.handle.net/2027/mdp.39015072936266
Public Domain in the United States, Google-digitized / http://www.hathitrust.org/access_use#pd-us-google
Digitized by Google
Original from UNIVERSITY OF MICHIGAN

kann im Zellinnern noch Reste von Epithelfasern erkennen und an ihrer Peripherie hie und da noch abgebrochene Intercellularbrücken auffinden. Die meisten Zellen haben aber eine regelmässigere Form, sind rund oder oval, tragen keine abgebrochene Stacheln mehr, sondern ihre Peripherie ist vollkommen glatt; sie sind durchsichtig und sehr protoplasmaarm Fig. 12). Das Protoplasma stellt ein sehr zartes, blasses, stellenweise aus kaum sichtbaren Fäden bestehendes Netzwerk dar, in dessen Mitte ein dunkel tingirter, kleiner, runder Kern liegt. Die Zellen sind ebenfalls pigmentirt; nur sammelt sich hier das Pigment am meisten in der Peripherie, so dass die Zelle anscheinend von einem Pigmenthof umsäumt erscheint. Die Zellen haben ein den Talgdrüsenzellen überraschend ähnliches Aussehen mit dem Unterschiede nur, dass sie pigmentirt sind, und die Zellherde das einer Drüsenalveole, nur besitzen dieselben im Innern kein Lumen. Wenn die Herde manchmal solch' ein Lumen zu besitzen scheinen, so kann man sich leicht überzeugen, dass dasselbe künstlich beim Schneiden durch Herausfallen von Zellen entstanden ist (Fig. 12).

Wenn man mehrere solcher Herde durchsieht, so bemerkt man neben diesen talgdrüsenähnlichen Zellen noch solche Exemplare, die ein anderes Aussehen haben. Besonders lehrreich sind in dieser Hinsicht Zellherde, welche verschiedene Zellen gleichzeitig enthalten und von denen einen ich in der Fig. 13 und 19 abbilden liess. Ausserdem habe ich alle weiter unten zu beschreibenden Zellformen einzeln abbilden lassen in der Fig 14. Hier findet man zunächst unter *a* eben geschilderte, blasse, protoplasmaarme, mit einem dunklen Kern versehene Zellen, die, wie gesagt, den Talgdrüsenzellen sehr ähnlich sind. Neben diesen Zellen sieht man unter *b* solche, bei denen das Protoplasma aus einem dichteren Faserwerk besteht und die nur wenige Pigmentkörner enthalten; unter *c* sind Zellen abgebildet, bei denen das Netzwerk des Protoplasmas noch dichter ist; bei manchen von ihnen kann man nur mit Mühe das Netzwerk unterscheiden. Der Kern ist durchsichtiger, blasser gefärbt, etwas grösser. Leider konnte man in den Abbildungen die verschiedenen Nuancen in den

Digitized by Google
Original from UNIVERSITY OF MICHIGAN
Generated on 2019-05-27 17:33 GMT / http://hdl.handle.net/2027/mdp.39015072936266
Public Domain in the United States, Google-digitized / http://www.hathitrust.org/access_use#pd-us-google

Färbungen des Kernes nicht gut darstellen und nur kann man die Grösse der Kerne in der Abbildung 14 zwischen *a*, *b* einerseits und *c*, *d* andererseits vergleichen. Unter *d* sieht man Zellen, die vollkommen undurchsichtig und saftreich sind; ihr Protoplasma ist homogen, und lässt fast keine Spur von Faserwerk unterscheiden. Diese Zellen enthalten kein Pigment mehr. Der Kern ist gross, oval, durchsichtig, bläschenförmig. Diese homogenen, protoplasmareichen Zellen stellen die Hauptmasse der Geschwulst dar; durch Bindegewebsbündel sind sie in grössere oder kleinere Alveolen angeordnet, wodurch auch die ganze Geschwulst einen alveolären Bau hat (Fig. 15, Fig. 19 *ee* u. 20). In manchen Geschwulsttheilen bilden die Zellen mehr oder weniger lange Säulen, die ebenfalls durch Bindegewebsbündel begrenzt sind (Fig. 16). Die Zellen sind dicht aneinander gepresst, erscheinen dadurch im Centrum der Geschwulst etwas kleiner, als in der Peripherie, haben eine polygonale Form, einen grossen, blassen, bläschenförmigen Kern mit 1 oder 2 grossen Kernkörperchen. Manchmal habe ich auch zwei Kerne in derselben Zelle angetroffen, die so aneinander gelagert waren, dass man den Eindruck bekam, als ob hier eine directe Kerntheilung stattfand. Auch habe ich nicht selten eigenthümliche Einschnürungen an den Kernen beobachtet, die ebenfalls den Gedanken von der directen Kerntheilung erweckten. Die Zellen liegen in den Alveolen direct mit ihren Flächen aneinander (Fig. 13 und Fig. 19*ee*) ohne Dazwischenkunft von Bindegewebe oder Intercellularsubstanz. Wenn man aber mehrere Alveolen genau untersucht, so bemerkt man in manchen Zellherden zwischen den Zellen sehr feine, zarte Fäserchen, die sich dicht an die Zelloberfläche anschmiegen (Fig. 19*gg*).

Gewöhnlich enthalten diese Zellen kein Pigment oder nur Spuren desselben in Form von wenigen Körnchen. Sehr selten sind solche polygonale Zellen stark pigmentirt (Fig. 19*ff*): sie liegen dann in der Peripherie der Alveolen, dicht am Bindegewebe.

Das Bindegewebe verläuft in Form von kleineren oder grösseren Bündeln um die Alveolen herum, enthält mehrere lang ausgezogene spindelförmige Pigmentzellen oder grosse

Generated on 2019-05-27 17:33 GMT / http://hdl.handle.net/2027/mdp.39015072936266
Public Domain in the United States, Google-digitized / http://www.hathitrust.org/access_use#pd-us-google
Digitized by Google
Original from UNIVERSITY OF MICHIGAN

Pigmentzellen, die mehrere lange verzweigte Fortsätze besitzen, welche sich auf grosse Strecken zwischen den Alveolen ausdehnen. Während aber die spindelförmigen Pigmentzellen ziemlich zahlreich vertreten und in der Umgebung von jeder Alveole in grösserer oder kleinerer Anzahl zu finden sind, sind die grossen verzweigten Pigmentzellen nur spärlich vorhanden.

Die polygonalen, plasmareichen, zu Alveolen oder Strängen angeordneten Zellen mit dem grossen bläschenförmigen Kern sind eben die eigentlichen Naevuszellen, die man gewöhnlich in grosser Zahl in jedem Naevus, einerlei ob jung oder alt, trifft, die den Hauptbestandtheil der Geschwulst darstellen und deren Zahl unverhältnissmässig viel grösser ist als die aller anderen oben beschriebenen Zellformen. In welchem Verhältniss stehen nun die Naevuszellen zu den anderen Zellformen? Nach der obigen Darstellung unterliegt es keinem Zweifel, dass die Naevuszellen aus den in die Cutis ausgestossenen Epithelzellen entstehen und dass alle anderen oben beschriebenen Zellformen nur Uebergangsstadien der Naevuszellen bei ihrer Entwickelung aus den Epithelzellen darstellen. Die aus dem Epithel ausgestossenen Zellen behalten zunächst noch alle Eigenschaften der Epithelzellen: sie zeigen Reste von Epithelfasern im Innern und abgebrochene Stacheln an der Peripherie und behalten das für die Epithelzellen in hohem Grade charakteristische Bestreben ohne Dazwischenkunft von Intercellularsubstanz direct mit den Flächen untereinander in Berührung zu bleiben. Diese Eigenschaft verdanken die Naevuszellen ihrer im hohen Grade ausgebildeten gegenseitigen Attraction, die sie von den Epithelzellen ererbt haben und die als ein Zeichen ihrer epithelialen Herkunft dienen kann. Diese Fähigkeit bewahren die Naevuszellen, wie wir gesehen haben, noch lange Zeit hindurch, nachdem sie fast alle morphologischen Charaktere der Epithelzellen allmälig eingebüsst haben, und dieser Fähigkeit ist es zuzuschreiben, dass die Naevuszellen sich immer zu mehr weniger grossen Alveolen anordnen und die Naevi selbst einen alveolären Bau besitzen.

Nun beginnen die aus dem Epithel ausgestossenen Zellen sich nach und nach zu verändern: sie verlieren allmälig das

Digitized by Google
Original from UNIVERSITY OF MICHIGAN
Generated on 2019-05-27 17:33 GMT / http://hdl.handle.net/2027/mdp.39015072936266
Public Domain in the United States, Google-digitized / http://www.hathitrust.org/access_use#pd-us-google

Pigment, nehmen eine runde Form an, werden durchsichtig; ihr Protoplasma stellt ein feines, zartes Reticulum dar, in welchem ein dunkel tingirter Kern liegt. Die Zellen sind in diesem Stadium der Umwandlung den Talgdrüsenzellen überraschend ähnlich, wie schon oben bemerkt wurde. Ich habe bei meinen Untersuchungen der Naevi den Eindruck bekommen, dass dieses Stadium, in welchem die Zellen die Form und das Aussehen der Talgdrüsenzellen annehmen, für die Entwickelung der Naevi unentbehrlich zu sein scheint. Ich habe nämlich auch bei anderen pigmentirten Naevi neben den echten Naevuszellen eine Menge alveolär angeordneter, den Talgdrüsen sehr ähnlicher Zellformen gesehen, während die anderen Stadien der Entwickelung nicht zu finden waren. Wenn aber dies thatsächlich der Fall ist, wenn also jeder Naevus bei seiner Entwickelung aus dem Epithel dieses Stadium durchmacht, so kann dies ebenfalls als ein Beweis für die epitheliale Herkunft der Naevuszellen verwerthet werden, da dieses Stadium der Umwandlung der Epithelzellen zu Naevuszellen als ein Ausdruck der Eigenschaft der ersteren sich zu Drüsenzellen zu differenziren betrachtet werden kann.

Nachdem die Zellen dieses Stadium durchgemacht haben, verändern sie sich vollkommen und verlieren auch die letzten Charaktere der Epithelzellen. Das Protoplasma besteht, wie wir gesehen haben, nicht mehr aus einem zarten Reticulum, sondern verdichtet sich allmälig, bis man endlich im homogenen Protoplasma keine Fasern mehr unterscheiden kann; es wird saftreich und verliert auch die letzten Pigmentkörnchen. Der bläschenförmige Kern wird dabei wieder oval, glatt, durchsichtig. Die Zellen sind dicht aneinander gelagert und nehmen offenbar durch Druck eine polygonale Form an. Auf diese Weise entwickeln sich die eigentlichen Naevuszellen, die die Hauptmasse eines jeden Naevus darstellen und die man in grosser Zahl in jedem beliebigen Naevus findet. Diese Naevuszellen äussern durch nichts mehr ihre epitheliale Natur und nur der bläschenförmige Kern erinnert an ihre wahre Abstammung. Es scheint, dass die Zelle jetzt den höchsten Punkt ihrer Umwandlung erreicht und sich von diesem Moment an zu neuem Leben eingerichtet hat, worauf Kromayer ebenfalls hinge-

Generated on 2019-05-27 17:33 GMT / http://hdl.handle.net/2027/mdp.39015072936266
Public Domain in the United States, Google-digitized / http://www.hathitrust.org/access_use#pd-us-google
Digitized by Google
Original from UNIVERSITY OF MICHIGAN

wiesen hat. Damit stimmt auch derjenige Umstand überein, dass man in diesen Zellen eigenthümliche Kernfiguren und Kernformen trifft, die eine directe Kerntheilung wahrscheinlich machen, und dass die Naevuszellen von jetzt ab die Fähigkeit bekommen, Bindegewebsfasern zu bilden, wie wir gleich sehen werden.

Jetzt wenden wir uns zur Erörterung der zweiten Frage von der Neubildung des Bindegewebes und der elastischen Fasern. Zum Studium des Bindegewebes habe ich die Alaun-carminpräparate gebraucht und ausserdem mich der Färbung mit Hämatoxylin von Grübler und Nachbehandlung der Schnitte mit van Gieson'scher Lösung bedient. Bei der letzteren Färbung erscheinen die Kerne und das Protoplasma blau oder braun, das Bindegewebe roth oder rothgelb gefärbt.

Wenn man die mit der eben angegebenen Färbung behandelten Schnitte untersucht, so sieht man, dass das Bindegewebe in den unteren Theilen der Geschwulst in Form von mehr horizontalen Strängen verläuft, von welchen schiefe oder mehr verticale Stränge abgehen, die in die einzelnen Lappen der Geschwulst entlang den Gefässen ziehen. Von diesen letzteren Strängen gehen dünne, manchmal kaum sichtbare Bindegewebsbündel ab, die unter dem Epithel und um die Epithelleisten herum laufen und die als Scheidewand zwischen dem Epithel und den Naevusmassen dienen. Von diesem Bindegewebe zweigen sich lockere Bindegewebsbündel ab, die die einzelnen Naevusherde umgrenzen und ein weitmaschiges Netzwerk bilden, in welchem die Naevuszellen eingelagert sind.

Das Bindegewebe zeigt im grossen und ganzen keine Veränderungen: die Stränge sind in Folge des Wachsthums der Geschwulst stark nach allen Richtungen hin ausgezogen und daher sehr locker; sie enthalten sehr spärliche Kerne und fast ganz normale oder nur sehr wenig erweiterte Gefässe. Es sind also absolut keine Zeichen von Wucherungsvorgängen im Bindegewebe vorhanden. Es enthält nur Plasmazellen und Pigmentzellen. Die Plasmazellen sind in der Gegend der Gefässe in grösserer Menge vorhanden; besonders massenhaft sind sie in den Randpartien der Geschwulst angesammelt, wo sie offenbar als eine gewisse Barriere für das normale Gewebe gegenüber dem wachsenden

Digitized by Google
Original from UNIVERSITY OF MICHIGAN
Generated on 2019-05-27 17:33 GMT / http://hdl.handle.net/2027/mdp.39015072936266
Public Domain in the United States, Google-digitized / http://www.hathitrust.org/access_use#pd-us-google

Tumor dienen. Die Pigmentzellen sind ebenfalls besonders zahlreich um die Gefässe herum vorhanden. Hier findet man ganz schwarze, mit Pigment vollgepfropfte grosse Zellen, die mehrere lange verzweigte Fortsätze besitzen, mit welchen sie sich nicht selten untereinander verbinden und eine Art Netz um die Gefässe bilden. In der subepidermoidalen Bindegewebsschicht und in den um die einzelnen Naevusherden ziehenden Bindegewebsbündeln sind nur spindelförmige Pigmentzellen vorhanden, die sich an manchen Stellen, bes. dort, wo eine stärkere Ablösung von Epithelzellen stattfindet, so zahlreich ansammeln, dass sie eine zusammenhängende Pigmentschicht bilden können. Um die Naevusherde bilden sie in diesen Fällen eine Art Pigmentkapsel. Sehr selten trifft man zwischen den Naevusherden die oben erwähnten grossen verästelten Pigmentzellen. Auch freie Pigmentkörner sind zahlreich im Bindegewebe zerstreut.

Beim Ausstossen der losgelösten Epithelzellen in die Cutis werden dieselben allmälig vom Bindegewebe eingeschlossen. Dieses Einschliessen der ausgewanderten Zellen in Bindegewebe wird höchst wahrscheinlich, wie wir oben andeuteten, durch mechanische Auseinanderziehung und nachherige Verbindung des Bindegewebes mit den neugebildeten Cylinderzellen in Folge der gegenseitigen Attraction bewerkstelligt, da alle Anzeichen von Bindegewebswucherung, wie Delbanco sie annimmt, fehlen. Wenn wir die Naevusherde selbst untersuchen, so finden wir Folgendes: manche Zellherde zeigen auch bei der genauesten Untersuchung keine Bindegewebsfasern zwischen den Naevuszellen, die Zellen berühren sich direct mit ihren Flächen (Fig. 12, 13, 15 und 16); in anderen Zellherden findet man zwischen den Naevuszellen feine, zarte Bindegewebsfasern, die so dicht das Zellprotoplasma umspinnen, dass man bei der genauesten Untersuchung keine Grenze zwischen denselben auffinden kann. Diese Bindegewebsfasern sind sehr zart, so dass sie manchmal kaum sichtbar sind; sie verlaufen geschlängelt, verzweigen sich und treten mit den anderen Fasern in Verbindung, ein zartes Geflecht auf diese Weise bildend (Fig. 19 gg). Sie verlaufen so dicht am Zellprotoplasma, dass man keine Grenze auch bei der genauesten Untersuchung

Generated on 2019-05-27 17:33 GMT / http://hdl.handle.net/2027/mdp.39015072936266
Public Domain in the United States, Google-digitized / http://www.hathitrust.org/access_use#pd-us-google
Digitized by Google
Original from UNIVERSITY OF MICHIGAN

auffinden kann. Dann findet man Naevusherde, in denen die Fasern viel zahlreicher sind und ein dichteres Geflecht um die Zellen herum bilden. In Fig. 20 verlaufen feine Fasern um jede Naevuszelle; noch deutlicher und zahlreicher sieht man dieselben in Fig. 21 und 22. Hier bilden die Fasern ein wahres Flechtwerk, in welchem polygonale Naevuszellen mit bläschenförmigem Kern eingelagert sind. Dabei merkt man, dass die Naevuszellen eine verschiedene Menge von Protoplasma enthalten: manche derselben zeigen noch ziemlich viel Protoplasma um den Kern herum, andere aber nur einen schmalen Protoplasmastreifen, andere wieder fast gar kein Protoplasma. In den unteren Theilen der Geschwulst begegnet man zu Strängen angeordneten Bindegewebsbündeln, die offenbar durch Zug der im Wachsthum begriffenen Geschwulst entstanden sind und spindelförmige Zellen mit bläschenförmigen Kernen enthalten (Fig. 17). Daneben findet man nicht selten auch Bindegewebsstränge, in denen nur bläschenförmige Kerne eingelagert sind, um die keine Spur von Protoplasma vorhanden ist (Fig. 18).

Wir sehen also, dass die Bindegewebsfasern zwischen den Naevuszellen verschiedener Herde in ganz ungleicher Zahl enthalten sind und dass einerseits Naevusherde vorhanden sind, die zwischen den Zellen keine Fasern zeigen, andererseits aber Naevusherde existiren, in denen ein ganzes Geflecht von Bindegewebsfasern auftritt. Wie erklären sich alle diese Bilder? Woher stammt nun dieses Bindegewebe?

Delbanco hat angenommen, dass die Naevuszellen vom wuchernden Cutisbindegewebe allmälig eingeschlossen werden. Er glaubte viel spindelförmige Bindegewebszellen und erweiterte Gefässe gesehen zu haben und daher eine Bindegewebswucherung annehmen zu müssen. Auch Ribbert und Bauer haben sich dieser Annahme angeschlossen; sie gaben an, dass dunkle spindelförmige Zellen zwischen den Naevuszellen vorkommen; sie betrachteten diese spindelförmigen Zellen als Bindegewebszellen und schrieben denselben die Bindegewebsneubildung zu. Wie wir oben gesehen haben, zeigt nun das Cutisbindegewebe absolut keine Zeichen von Wucherung, auch habe ich kein junges fibrilläres Bindegewebe gesehen. Was die spindelförmigen,

Digitized by Google
Original from UNIVERSITY OF MICHIGAN
Generated on 2019-05-27 17:33 GMT / http://hdl.handle.net/2027/mdp.39015072936266
Public Domain in the United States, Google-digitized / http://www.hathitrust.org/access_use#pd-us-google

von Ribbert und Bauer gesehenen Zellen anbelangt, so gab Kromayer an, dass die genannten Zellen sich bei genauerer Untersuchung oftmals als Epithelzellen entpuppen, die nur sehr plattgedrückt sind; dass, wenn sie auch wahre Bindegewebszellen wären, sie doch zu spärlich vorkämen, um die Bindegewebsneubildung von denselben ableiten zu können. Ich kann ebenfalls diese Angabe von Kromayer bestätigen; es ist auch mir nicht selten vorgekommen, dass solche spindelförmige Zellen sich als plattgedrückte Epithelzellen oder gar als seitlich abgeschnittene und auf der Kante liegende Naevuszellen erwiesen, wie Fig. 19 e'e' zeigt. Kromayer hat zuerst die Ansicht ausgesprochen, dass die Neubildung des Bindegewebes in den einzelnen Naevusherden von den Naevuszellen selbst ausgeht; er hat nämlich in seinen Präparaten gesehen, dass die Bindegewebsfasern vom Protoplasma direct oder gar vom Kern der Naevuszellen selbst abgehen. Er hat auf diese Weise eine vollkommene Umwandlung der Naevuszellen zu Bindegewebszellen angenommen. Nach ihm hat Scheuber darauf hingewiesen, dass die Bindegewebsfasern in den jüngeren Naevusherden gar nicht oder nur spärlich vorkommen und dass in den älteren Theilen der Naevi jede Zelle von einem Geflecht von Bindegewebsfasern umgeben ist. Er hat sich in Folge dessen auch der Ansicht Kromayer's angeschlossen. Nach meinen eigenen Untersuchungen kann ich ebenfalls die Anschauung von Kromayer, dass die in den Naevusherden vorkommenden Bindegewebsfasern von den Naevuszellen selbst gebildet werden, vollauf bestätigen.

Wenn man nämlich die von mir oben beschriebenen Bilder untereinander vergleicht, so sieht man, dass die Bindegewebsfasern in denjenigen Naevusherden aufzutreten beginnen, welche aus den polygonalen, mit einem grossem bläschenförmigen Kern versehenen Zellen bestehen, während diejenigen Naevusherde, welche aus den die Uebergangsstadien der Naevuszellen darstellenden Zellformen zusammengesetzt sind, auch bei der genauesten Untersuchung keine Bindegewebsfasern enthalten, oder genauer gesagt, die Bindegewebsfasern verlaufen nur um die charakteristischen polygonalen

Digitized by Google
Original from UNIVERSITY OF MICHIGAN
Generated on 2019-05-27 17:33 GMT / http://hdl.handle.net/2027/mdp.39015072936266
Public Domain in the United States, Google-digitized / http://www.hathitrust.org/access_use#pd-us-google

Naevuszellen. Je älter die Naevusherde sind, desto mehr Bindegewebsfasern in denselben vorhanden sind, und in den älteren Theilen der Geschwulst ist jede Zelle von Bindegewebsfasern umflochten (Vergl. Fig. 12, 13, 15, 16, 17, 19, 20, 21, 22 u. 23). Dabei sieht man, dass je mehr Bindegewebsfasern um die Naevuszellen herum vorhanden sind, desto weniger Protoplasma um die Zellkerne enthalten ist, dass also das Zellprotoplasma mit der Vermehrung der zwischen den Zellen verlaufenden Bindegewebsfasern allmälig schwindet. Man kann die verschiedenen Stufen des Protoplasmaschwundes an verschiedenen Zellen gleichzeitig beobachten; endlich in ganz alten Strängen des Naevus, die in den untersten Theilen der Geschwulst liegen, sieht man keine Naevuszellen mehr, sondern nur bläschenförmige, in Bindegewebsbündel eingelagerte Kerne ohne jegliche Spuren von Protoplasma erinnern an die Naevuszellen (Fig. 18). Wenn man nun solche Stellen zu untersuchen Gelegenheit hat, wo die Naevusherde in einzelne Zellen zerfallen sind, so überzeugt man sich sofort, dass das Zellprotoplasma sich hier allmälig zu Bindegewebsfasern umwandelt: dasselbe erscheint nach der Peripherie hin gestreift, verdichtet sich allmälig und geht am Rande in einen dunklen Saum, welcher einen Zellmantel vortäuschen kann und an den beiden Polen der Zelle direct in lange feine Fäserchen über, die sich verzweigen und mit den anderen Fasern verflechten (Fig. 24).

Noch deutlicher sieht man die verschiedenen Umwandlungsstadien des Zellprotoplasmas zu Bindegewebsfasern an den mit der combinirten Hämatoxylin van Gieson-Färbung behandelten Präparaten: hier beobachtet man den allmäligen Uebergang des blauen Protoplasmas in roth gefärbte Bindegewebsfasern und an den einzelnen Zellen sieht man, wie roth oder rothgelb gefärbte Bindegewebsfasern sich direct aus dem blaugefärbten Protoplasma entwickeln (Fig. 20, 21, 22 und 25), bis schliesslich nur blaue Kerne im rothen Bindegewebe zurückbleiben. Es findet also eine vollständige Umwandlung des Protoplasmas der Naevuszellen zu Bindegewebsfasern statt: die Zelle stellt eine Bindegewebsfaser dar, in welcher nur ein bläschenförmiger Kern eingelagert ist.

Digitized by Google
Original from UNIVERSITY OF MICHIGAN
Generated on 2019-05-27 17:33 GMT / http://hdl.handle.net/2027/mdp.39015072936266
Public Domain in the United States, Google-digitized / http://www.hathitrust.org/access_use#pd-us-google

Für die Untersuchung der elastischen Fasern habe ich die Weigert'sche Färbung mit nachfolgender Behandlung der Präparate mit Grübler's Picrocarmin angewendet: die elastischen Fasern sind dabei blau gefärbt, während das übrige Gewebe roth gefärbt erscheint. Die elastischen Fasern bilden ein dichtes Geflecht in den Bindegewebsresten der Cutis und auch in den subepidermoidalen, das Epithel von der Geschwulst abgrenzenden Bindegewebsbündeln; sie verlaufen auch in den die Naevusalveolen umgebenden Bindegewebsfasern, sind aber hier viel spärlicher und lockerer (Fig. 20). Was das Vorkommen der elastischen Fasern zwischen den Naevuszellen anbelangt, so gilt hier alles, was wir von der Bildung des Bindegewebes daselbst gesagt haben. Sie fehlen ebenfalls in den jüngeren Zellherden und treten nur in den älteren Naevusherden auf, und je älter die Naevusherde sind, desto mehr elastische Fasern findet man daselbst. Sie scheinen aber noch später als die Bindegewebsfasern aufzutreten, denn man sieht sie auch in denjenigen Naevusherden nicht, in denen Bindegewebsfasern schon in reichlicher Menge vorhanden sind, und sie kommen nur in älteren Naevusherden vor, in welchen die Naevuszellen schon spindelförmig werden und von einem dichten Bindegewebsnetz umgeben sind (vergl. Fig. 20 und 23). Die neugebildeten elastischen Fasern sind zart, manchmal kaum sichtbar, haben mehr geraden Verlauf und verflechten sich nicht miteinander, sondern kreuzen sich nur (Fig. 23). Was die Herkunft der elastischen Fasern anbetrifft, so scheinen dieselben ebenfalls, wie die Bindegewebsfasern von den Naevuszellen auszugehen: sie verlaufen ebenfalls dicht um die Protoplasmareste der Zellen und wenn dasselbe sich vollständig zu einer Bindegewebsfaser umwandelt, habe ich den Eindruck bekommen, dass die elastischen Fasern dicht um den Zellkern verlaufen (Fig. 23).

Auf Grund unserer Darstellungen gehen also zwei wichtige Ergebnisse hervor: 1. die Naevuszellen entstehen aus den Epithelzellen und 2. die Naevuszellen bilden ihrerseits Bindegewebs- und elastische Fasern, mit anderen Worten — die Epithelzellen werden

Generated on 2019-05-27 17:33 GMT / http://hdl.handle.net/2027/mdp.39015072936266
Public Domain in the United States, Google-digitized / http://www.hathitrust.org/access_use#pd-us-google
Digitized by Google
Original from UNIVERSITY OF MICHIGAN

zu Bindegewebszellen. Auf diesem langen Wege der Umwandlung zu Bindegewebszellen machen die Epithelzellen folgende Stadien durch:

1. Eine Wucherung und Pigmentirung.

2. Vergrösserung der Zellen mit nachheriger Schrumpfung des Protoplasmas unter Verlust der Epithelfasern.

3. Loslösung einzelner Epithelzellen und Ausstossung derselben in die Cutis.

4. Allmälige Depigmentirung und Verdichtung des Protoplasmas.

5. Ausbildung von polygonalen Naevuszellen mit bläschenförmigen Kernen.

6. Neubildung von Bindegewebs- und elastischen Fasern.

7. Zurückbleiben von bläschenförmigen in Bindegewebsbündeln eingelagerten Kernen.

Man hat selten Gelegenheit alle diese Stadien der Entwickelung der Naevuszellen aus den Epithelzellen zu beobachten, denn die Naevi bleiben offenbar sehr früh in ihrem Wachsthum still stehen und kommen selten in den früheren Stadien der Entwickelung zur Untersuchung. Daher findet man in denselben gewöhnlich nur die ausgebildeten polygonalen Naevuszellen und die Neubildung von Bindegewebs- und elastischen Fasern. Am häufigsten findet man die Umwandlungsstadien der Epithelzellen in den pigmentirten Naevi, da die Destruction der Epithelzellen und die Neubildung der Geschwulst bei denselben am stärksten ausgeprägt ist und sie die Tendenz haben, sich manchmal im Laufe des ganzen Lebens zu vergrössern, wie dies mit meinem Naevus der Fall war. Viel seltener und bis jetzt noch nicht ganz präcise hat man die Entstehung der Naevuszellen aus den Epithelzellen bei den nicht pigmentirten Naevi nachweisen können, da das Wachsthum der nichtpigmentirten Naevi offenbar sehr früh zum Stillstande kommt. Man sieht in denselben nur polygonale Naevuszellen mit Bindegewebs- und elastischen Fasern, die vom Epithel durch Bindegewebsstreifen vollkommen getrennt sind und die nur durch ihre bläschenförmigen Kerne an die Epithelzellen erinnern. Daher

Generated on 2019-05-27 17:33 GMT / http://hdl.handle.net/2027/mdp.39015072936266
Public Domain in the United States, Google-digitized / http://www.hathitrust.org/access_use#pd-us-google
Digitized by Google
Original from UNIVERSITY OF MICHIGAN

haben sich die verschiedenen Autoren auch gesträubt die Unna'sche Theorie anzuerkennen und liessen die Naevuszellen eher von allen möglichen Geweben, als von den Epithelzellen entstehen. Und mit vollem Recht hat sich Unna Mühe gegeben immer wieder zu betonen, dass, wenn man die Entstehung der Naevuszellen aus den Epithelzellen beobachten will, man Naevi von Neugeborenen und Kindern untersuchen muss. Ich habe daher die Gelegenheit benutzt die Entwickelung der Naevuszellen aus den Epithelzellen Schritt für Schritt zu studiren und die verschiedenen Stadien derselben genau zu verfolgen. Ich habe alle diese Stadien durch entsprechende Bilder illustrirt, die ich durch sorgfältigen Vergleich aus den Geschwulstmassen heraussuchte. Ich habe mich dabei bemüht Zellherde abzubilden, in welchen man verschiedene Stadien zu gleicher Zeit sehen kann (s. Fig. 12, 13, 19), die ich nachher in einzelnen Zellen demonstrirt habe (s. Fig. 14, 24 und 25). Ausserdem sind meine Abbildungen solchen Stellen der Präparate entnommen worden, wo das Epithel nicht an die Geschwulstmassen angrenzt, sondern sich an die unveränderte Cutis anlegt, wo also von einem Hineindrängen der Naevuszellen in das Epithel nicht die Rede sein kann, eine Annahme, die von Ribbert gemacht wurde und die gegenüber meinen Abbildungen gar nicht stichhaltig ist. Die Abbildungen sind getreu den mikroskopischen Bildern von der künstlerischen Hand von Fr. Paula Guenther in Berlin gezeichnet worden.

Was die Neubildung und Ausbreitung der Bindegewebsfasern und elastischen Fasern anbelangt, so kann man dieselben fast in jedem beliebigen Naevus beobachten, obwohl es auch in dieser Hinsicht wichtig ist, einen eben in Entwickelung begriffenen Naevus zur Untersuchung zu bekommen. Die Bildung dieser Bindegewebs- und elastischen Fasern hat man zuerst, wie wir gesehen haben, durch Wucherung des Bindegewebes (Delbanco, Ribbert und Bauer) zu erklären versucht; da man aber keine Zeichen von Bindegewebswucherung in den Naevis nachweisen konnte, so haben die Forscher ebenfalls die Neubildung von Bindegewebs- und elastischen Fasern eher als einen Beweis für die Entstehung der Naevuszellen im Bindegewebe angesehen und die Naevuszellen als wuchernde Endo-

Digitized by Google
Original from UNIVERSITY OF MICHIGAN
Generated on 2019-05-27 17:33 GMT / http://hdl.handle.net/2027/mdp.39015072936266
Public Domain in the United States, Google-digitized / http://www.hathitrust.org/access_use#pd-us-google

thelien betrachtet (Herxheimer und Loetsch). Nach den Untersuchungen von Kromayer und nach den oben auseinandergesetzten Darstellungen unterliegt es keinem Zweifel, dass die Bindegewebs- und elastischen Fasern von den Naevuszellen selbst gebildet werden, die ihrerseits von den Epithelzellen abstammen, dass also die Epithelzellen sich thatsächlich zu wirklichen Bindegewebszellen umwandeln. Diese zuerst von Kromayer ausgesprochene Ansicht stiess auf grossen Widerstand, da sie alle Lehren von der Specifität der Gewebe umzustürzen drohte und ohne Beispiel in der Pathologie dastand. Die Untersuchungen von Maurer haben aber gezeigt, dass die Metaplasie der Epithelzellen auch in der normalen Haut postembryonal nicht selten, wenn auch in beschränktem Masse vorkommt und dass die Epithelzellen, welche im embryonalen Leben eine hohe Differenzirungskraft besitzen, dieselbe auch späterhin, wenn auch in schwächerem Grade, aufzubewahren im Stande sind. Den ganzen Umwandlungsprocess der Epithelzellen zu den Bindegewebsfasern bildenden Naevuszellen kann man also als einen Ausdruck dieser Differenzirungsfähigkeit der Epithelzellen betrachten, die in Folge irgend welcher im embryonalen Leben entstandenen Entwickelungsstörung pathologisch wurde. Wenn aber dies richtig ist, so spricht dieser Umstand wieder für die epitheliale Abstammung der Naevuszellen.

Nachdem ich die Entstehung der Naevuszellen aus den Epithelzellen und die Neubildung der Bindegewebs- und elastischen Fasern aus den Naevuszellen eingehend besprochen habe, möchte ich noch zwei Fragen mit wenigen Worten berühren, nämlich:

1. den allgemeinen Aufbau der Naevi und

2. die Beziehungen des Pigments zur Entwickelung der Naevi.

Der regelmässige Aufbau der Naevi, die Anordnung der Naevuszellen in scharf begrenzte Stränge in den unteren Schichten der Geschwulst und in grössere oder kleinere Alveolen in deren oberen Theilen haben, wie wir gesehen, Recklinghausen veranlasst, die Entstehung der Naevuszellen in präformirte Bahnen

Digitized by Google
Original from UNIVERSITY OF MICHIGAN
Generated on 2019-05-27 17:34 GMT / http://hdl.handle.net/2027/mdp.39015072936266
Public Domain in the United States, Google-digitized / http://www.hathitrust.org/access_use#pd-us-google

haben sich die verschiedenen Autoren auch gesträubt die Unna'sche Theorie anzuerkennen und liessen die Naevuszellen eher von allen möglichen Geweben, als von den Epithelzellen entstehen. Und mit vollem Recht hat sich Unna Mühe gegeben immer wieder zu betonen, dass, wenn man die Entstehung der Naevuszellen aus den Epithelzellen beobachten will, man Naevi von Neugeborenen und Kindern untersuchen muss. Ich habe daher die Gelegenheit benutzt die Entwickelung der Naevuszellen aus den Epithelzellen Schritt für Schritt zu studiren und die verschiedenen Stadien derselben genau zu verfolgen. Ich habe alle diese Stadien durch entsprechende Bilder illustrirt, die ich durch sorgfältigen Vergleich aus den Geschwulstmassen heraussuchte. Ich habe mich dabei bemüht Zellherde abzubilden, in welchen man verschiedene Stadien zu gleicher Zeit sehen kann (s. Fig. 12, 13, 19), die ich nachher in einzelnen Zellen demonstrirt habe (s. Fig. 14, 24 und 25). Ausserdem sind meine Abbildungen solchen Stellen der Präparate entnommen worden, wo das Epithel nicht an die Geschwulstmassen angrenzt, sondern sich an die unveränderte Cutis anlegt, wo also von einem Hineindrängen der Naevuszellen in das Epithel nicht die Rede sein kann, eine Annahme, die von Ribbert gemacht wurde und die gegenüber meinen Abbildungen gar nicht stichhaltig ist. Die Abbildungen sind getreu den mikroskopischen Bildern von der künstlerischen Hand von Fr. Paula Guenther in Berlin gezeichnet worden.

Was die Neubildung und Ausbreitung der Bindegewebsfasern und elastischen Fasern anbelangt, so kann man dieselben fast in jedem beliebigen Naevus beobachten, obwohl es auch in dieser Hinsicht wichtig ist, einen eben in Entwickelung begriffenen Naevus zur Untersuchung zu bekommen. Die Bildung dieser Bindegewebs- und elastischen Fasern hat man zuerst, wie wir gesehen haben, durch Wucherung des Bindegewebes (Delbanco, Ribbert und Bauer) zu erklären versucht; da man aber keine Zeichen von Bindegewebswucherung in den Naevis nachweisen konnte, so haben die Forscher ebenfalls die Neubildung von Bindegewebs- und elastischen Fasern eher als einen Beweis für die Entstehung der Naevuszellen im Bindegewebe angesehen und die Naevuszellen als wuchernde Endo-

Digitized by Google
Original from UNIVERSITY OF MICHIGAN
Generated on 2019-05-27 17:34 GMT / http://hdl.handle.net/2027/mdp.39015072936266
Public Domain in the United States, Google-digitized / http://www.hathitrust.org/access_use#pd-us-google

thelien betrachtet (Herxheimer und Loetsch). Nach den Untersuchungen von Kromayer und nach den oben auseinandergesetzten Darstellungen unterliegt es keinem Zweifel, dass die Bindegewebs- und elastischen Fasern von den Naevuszellen selbst gebildet werden, die ihrerseits von den Epithelzellen abstammen, dass also die Epithelzellen sich thatsächlich zu wirklichen Bindegewebszellen umwandeln. Diese zuerst von Kromayer ausgesprochene Ansicht stiess auf grossen Widerstand, da sie alle Lehren von der Specifität der Gewebe umzustürzen drohte und ohne Beispiel in der Pathologie dastand. Die Untersuchungen von Maurer haben aber gezeigt, dass die Metaplasie der Epithelzellen auch in der normalen Haut postembryonal nicht selten, wenn auch in beschränktem Masse vorkommt und dass die Epithelzellen, welche im embryonalen Leben eine hohe Differenzirungskraft besitzen, dieselbe auch späterhin, wenn auch in schwächerem Grade, aufzubewahren im Stande sind. Den ganzen Umwandlungsprocess der Epithelzellen zu den Bindegewebsfasern bildenden Naevuszellen kann man also als einen Ausdruck dieser Differenzirungsfähigkeit der Epithelzellen betrachten, die in Folge irgend welcher im embryonalen Leben entstandenen Entwickelungsstörung pathologisch wurde. Wenn aber dies richtig ist, so spricht dieser Umstand wieder für die epitheliale Abstammung der Naevuszellen.

Nachdem ich die Entstehung der Naevuszellen aus den Epithelzellen und die Neubildung der Bindegewebs- und elastischen Fasern aus den Naevuszellen eingehend besprochen habe, möchte ich noch zwei Fragen mit wenigen Worten berühren, nämlich:

1. den allgemeinen Aufbau der Naevi und

2. die Beziehungen des Pigments zur Entwickelung der Naevi.

Der regelmässige Aufbau der Naevi, die Anordnung der Naevuszellen in scharf begrenzte Stränge in den unteren Schichten der Geschwulst und in grössere oder kleinere Alveolen in deren oberen Theilen haben, wie wir gesehen, Recklinghausen veranlasst, die Entstehung der Naevuszellen in präformirte Bahnen

Digitized by Google
Original from UNIVERSITY OF MICHIGAN
Generated on 2019-05-27 17:34 GMT / http://hdl.handle.net/2027/mdp.39015072936266
Public Domain in the United States, Google-digitized / http://www.hathitrust.org/access_use#pd-us-google

und zwar in die Lymphbahnen zu verlegen. Unna hat zuerst schwerwiegende Einwände gegenüber dieser Deutung von Recklinghausen erhoben und gezeigt, dass die Anordnung der Naevuszellen zu Alveolen und Strängen gar nicht dem Verlauf der Lymphgefässe entspricht. Indem er die Naevi von den Epithelzellen entstehen liess, hat er diese Anordnung der Naevuszellen durch gegenseitiges Verhältniss derselben zum Bindegewebe zu erklären versucht und zwar so, dass die abgeschnürten Zellherde Alveolen bilden, wenn sie in grosser Zahl in das Bindegewebe hineindrängen, und dass sie sich zu Strängen anordnen, wenn das Bindegewebe überwiegt. Denjenigen Umstand, dass die Geschwulst die Tendenz hat, sich nach oben und nach der Peripherie hin auszubreiten, nicht aber nach unten, hat Unna dadurch erklärt, dass die elastischen Fasern, welche in den unteren Schichten der Cutis unversehrt bleiben, bei den Bewegungen die Geschwulstzellen nach oben drängen. Kromayer hat angenommen, dass die Naevuszellen und -Zellgruppen reihenweise aus dem Epithel ausgestossen und in das Bindegewebe verlagert werden und dadurch die bekannten Zellsäulen bilden.

Blaschko hat sich, gelegentlich einer Untersuchung eines von Alexander vorgestellten Falles von lineärem Naevus, zuerst dahin ausgesprochen, dass das Wachsthum der Naevi immer an der Grenze zweier an einander stossender Gewebe, des Epithels und der Cutis, in Folge einer Störung des Gleichgewichtes beginnt; dadurch entstehen auch die ersten pathologischen Veränderungen an der Cylinderzellenschicht des Epithels.

Auf Grund meiner eigenen Beobachtungen hin ich zu folgender Anschauung gekommen, die im Wesentlichen mit der Ansicht von Blaschko übereinstimmt. Wie ich oben schon gezeigt habe, entsteht eine starke Wucherung des Epithels offenbar in Folge einer Störung in der Entwickelung. Nachdem diese Wucherung einen gewissen Höhepunkt erreicht hat, fangen die Epithelzellen an, sich wahrscheinlich in Folge einer Ernährungsstörung zu verändern und vom Epithel loszulösen. Die Zellen lösen sich einzeln ab und können dann im Bindegewebe Zellsäulen im Sinne Kromayer's bilden; am meisten trennen sie sich gruppenweise in Folge der zwischen den Epithelzellen be-

Digitized by Google
Original from UNIVERSITY OF MICHIGAN
Generated on 2019-05-27 17:34 GMT / http://hdl.handle.net/2027/mdp.39015072936266
Public Domain in the United States, Google-digitized / http://www.hathitrust.org/access_use#pd-us-google

stehenden starken Anziehungskraft vom Epithel ab und bilden auf diese Weise Alveolen, wodurch die Geschwulst selbst einen alveolären Bau bekommt. Das Einschliessen der Zellen ins Bindegewebe geschieht offenbar rein mechanisch, indem die cubischen Stachelzellen sich in Folge der Attraction zwischen dem Epithel und dem Bindegewebe zu Cylinderzellen ausdehnen, während das Bindegewebe denselben gegenüber Fortsätze sendet, die sich mit den Cylinderzellen verbinden. Die Veränderungen beginnen immer an der Cylinderzellenschicht zuerst und breiten sich von hier aus auf die übrigen Epithelschichten aus. Nie habe ich Naevusherde, mitten im Epithel direct aus den cubischen Epithelzellen, wie Kromayer und Scheuber angegeben haben, sich entwickeln sehen und daher neige ich der Ansicht Ribbert's zu, dass solche Naevusherde durch queres Durchschneiden einer von Naevuszellen erfüllten Papille entstehen können. Die Loslösung der Epithelzellen und die Neubildung der Geschwulst scheinen auf den ersten Blick regellos an der Cylinderzellenschicht aufzutreten; wenn man aber mehrere Präparate durchmustert, so findet man, dass dieselben immer nur von gewissen Punkten der Geschwulst ausgehen. Man sieht nämlich, dass das stark durch die Geschwulstmassen emporgewölbte und ausgedehnte Epithel durch eine lockere, ebenfalls stark ausgestreckte Bindegewebsschicht von der Geschwulst getrennt ist und dass die Naevusmassen nur an einer gewissen Stelle mit dem Epithel zusammenhängen (Fig. 26). Dieser Zusammenhang der Naevuszellen mit dem Epithel wird durch eine Epithelleiste vermittelt, die an ihrem unteren Ende in die Geschwulst direct übergeht (Fig. 26). Ich erkläre mir diese Wachsthumsart folgendermassen. An einer gewissen Stelle des Epithels entsteht eine stärkere Wucherung desselben; in Folge dessen bildet sich da eine lange Epithelleiste; am unteren Ende dieser Epithelleiste beginnt eine Loslösung der Epithelzellen; durch fortgesetzte Loslösung neuer Epithelgruppen werden die älteren Zellherde immer weiter geschoben. Da aber die Geschwulst nur eine sehr geringe Wachsthumsintensität besitzt, so sind die Zellen nicht im Stande in das Gewebe einzudringen, wie z. B. die Carcinomzellen, sondern breiten sich nach der Richtung

Digitized by Google
Original from UNIVERSITY OF MICHIGAN
Generated on 2019-05-27 17:34 GMT / http://hdl.handle.net/2027/mdp.39015072936266
Public Domain in the United States, Google-digitized / http://www.hathitrust.org/access_use#pd-us-google

des geringeren Widerstandes aus, d. h. bogenförmig von unten her nach oben und nach der Peripherie hin (Fig. 26). Die Naevuszellen schieben das Epithel und das Bindegewebe vor sich, welche beim langsamen Wachsthum der Geschwulst Zeit genug haben sich an dasselbe anzupassen und entsprechend auszudehnen. Dadurch erklärt sich auch das Vorhandensein der Bindegewebsschicht zwischen dem Epithel und der Geschwulst, die nur an demjenigen Punkte fehlt, wo die Naevuszellen sich vom Epithel entwickeln. Wenn die Neubildung der Naevuszellen auch an diesem Punkte aufhört, so schiebt sich die Bindegewebsschicht auch hier ein und man sieht nur vollkommen vom Epithel getrennte Naevusmassen. Daher findet man auch überall diese Bindegewebsgrenze zwischen den Naevuszellen und Epithel in denjenigen Naevi, welche in ihrem Wachsthum schon stehen geblieben sind. Bauer nannte diese Bindegewebsschicht Randbindegewebe und hat das Vorhandensein desselben als einen stricten Beweis gegen die epitheliale Entstehung der Naevi angesehen. Durch die obigen Erklärungen fällt aber auch dieses Argument gegen die Unna'sche Theorie. Ebenfalls durch die geringe Wachsthumsintensität der Naevuszellen erklärt sich auch die Ausbreitung der ganzen Geschwulst nach oben und nach der Peripherie, nicht aber, wie Unna angenommen hat, durch die Wirkung der elastischen Fasern, die die Geschwulstmassen bei den Bewegungen nach oben abdrängen. Da die Naevuszellen durch die von ihnen selbst gebildeten Bindegewebsfasern eng unter einander verknüpft werden, so bilden sich Stränge aus den Alveolen aus, offenbar durch Zug der nach oben wachsenden Geschwulst. Daher sieht man auch in den unteren, älteren Theilen der Geschwulst horizontal und schief verlaufende Bindegewebsstränge, in denen spindelförmige Naevuszellen eingelagert sind. Bauer und Green haben als Beweis gegen die epitheliale Abstammung der Naevuszellen noch denjenigen Umstand angeführt, dass stark pigmentirte Naevuszellen manchmal unterhalb einer Epithelstrecke liegen, die gar kein Pigment enthält. Sie wurden bei der Beurtheilung der Unna'schen Theorie offenbar von der falschen Vorstellung geleitet, dass die Naevuszellen eben von denjenigen Epithelzellen abstammen, unter

Generated on 2019-05-27 17:34 GMT / http://hdl.handle.net/2027/mdp.39015072936266
Public Domain in the United States, Google-digitized / http://www.hathitrust.org/access_use#pd-us-google
Digitized by Google
Original from UNIVERSITY OF MICHIGAN

welchen sie im gegebenen Fall liegen. Delbanco hat schon darauf ganz richtig bemerkt, dass man nämlich nach der Epithelstelle suchen muss, von welcher diese Naevuszellen ihren Ursprung genommen haben. Dieser in der That nicht selten zu beobachtende Gegensatz in der Pigmentirung des Epithels und der unmittelbar unter ihm liegenden und von ihm nur durch eine schmale Bindegewebsschicht getrennten Naevuszellen erklärt sich aber in vollkommen befriedigender Weise durch die oben beschriebene Wachsthumsart der Naevi. Die neugebildeten Naevuszellen schieben die älteren vor sich her nach oben und auf diese Weise können pigmentirte Naevuszellen zufälligerweise unter eine Epidermisstrecke gerathen, die nicht pigmentirt ist. Es fällt daher auch dieses Argument von Bauer gegen die Unna'sche Theorie.

Was das Pigment anbelangt, so habe ich schon an mehreren Stellen auf die Vertheilung desselben im Naevus hingewiesen und will dies hier nur kurz zusammenfassen. Das Epithel ist gewöhnlich im Beginn der Wucherung und der Metaplasie stark pigmentirt. An denjenigen Stellen, wo das Epithel eine stärkere Pigmentirung zeigt, sind auch stärkere Veränderungen an demselben vorhanden. Ebenfalls sind auch die Zellen, die in der Umwandlung begriffen sind, stark pigmentirt; hier sammelt sich das Pigment in zwei Zonen: einer dichteren um den Kern herum und einer schwächeren in der Peripherie des Zellprotoplasmas. Nach der Verlagerung der Zellen in die Cutis beginnt das Pigment allmälig zu schwinden, wobei das Pigment sich jetzt mehr in der Peripherie ansammelt, während es um den Kern und im übrigen Protoplasma nur in Form weniger Körnchen enthalten ist. In diesem Stadium sind die Zellen den Talgdrüsenzellen überraschend ähnlich. Endlich schwindet das Pigment vollkommen und dieser Schwund des Pigments fällt mit dem vollkommenen Verlust der Zelle an den letzten Zeichen ihrer Zugehörigkeit zu den Epithelzellen zusammen: in diesem Stadium stellt die Zelle eine ausgebildete polygonale Naevuszelle dar. Wenn wir hierbei daran erinnern, dass die nichtpigmentirten Naevi nur aus diesen depigmentirten Naevuszellen bestehen, so drängt sich unwillkürlich der Ge-

Digitized by Google
Original from UNIVERSITY OF MICHIGAN
Generated on 2019-05-27 17:37 GMT / http://hdl.handle.net/2027/mdp.39015072936266
Public Domain in the United States, Google-digitized / http://www.hathitrust.org/access_use#pd-us-google

danke auf, dass diese Naevi früher ebenfalls pigmentirt waren und sich nur im Laufe der Entwickelung depigmentirt haben. Im Bindegewebe sind spindelförmige und grosse verzweigte Pigmentzellen vorhanden. Die ersteren sind immer in der subepidermoidalen Bindegewebsschicht zu finden; sie begleiten meist die aus dem Epithel ausgewanderten Herde und bilden um dieselben manchmal eine vollkommene Kapsel. Sobald aber die Zellen sich zu wirklichen Naevuszellen umwandeln, vermindert sich auch die Zahl dieser Pigmentzellen und es bleiben nur noch vereinzelte lange spindelförmige oder grosse verzweigte Pigmentzellen zwischen den Naevusherden zurück. Wir sehen also, dass der ganze Process eigentlich mit dem Auftreten des Pigmentes beginnt, welches gleichzeitig mit der Epithelwucherung erscheint, dass das Pigment bei der endgiltigen Ausbildung der Naevuszellen vollkommen schwindet und dass die grössten Epithelveränderungen mit der stärksten Ansammlung des Pigmentes zusammenfallen. Es scheint also, dass die Metaplasie der Epithelzelle und die Pigmentirung derselben mit einander eng verknüpft sind und mit der Vollendung der ersteren auch eine Depigmentirung der Zellen eintritt.

Dies ist schon Unna aufgefallen; er hat auf diese Beziehungen des Pigmentes zur Metaplasie der Epithelzellen hingewiesen und dem Pigmente „eine die atypische Wucherung des Epithels im hohen Grade begünstigende und das Protoplasma der Epithelzellen erweichende Eigenschaft" zugeschrieben. Er hat auch die Bedeutung des Pigmentes bei der Entwickelung der malignen Geschwülste aus den weichen Muttermälern erkannt und betont, dass „je pigmentreicher der Naevus war, aus dem die Pigmentgeschwulst ihren Ausgang nimmt, desto schneller ist das Wachsthum der Geschwulst und ihre zerstörende Wirkung". Auch Delbanco hat auf den Zusammenhang zwischen der Intensität der Epithelmetamorphose und der Pigmentirung hingewiesen und Hodara hat speciell die zerstörende Wirkung des Pigmentes auf die Epithelfasern studirt und gefunden, dass da, wo das Pigment in grösserer Menge vorhanden ist, gar keine Epithelfasern mehr in den

Digitized by Google
Original from UNIVERSITY OF MICHIGAN
Generated on 2019-05-27 17:37 GMT / http://hdl.handle.net/2027/mdp.39015072936266
Public Domain in the United States, Google-digitized / http://www.hathitrust.org/access_use#pd-us-google

Zellen vorhanden sind, während Green und Bauer gar keine Bedeutung für die Entwickelung der Naevi in der Pigmentirung erblicken konnten, ja sogar den hie und da vorhandenen Unterschied im Pigmentgehalt des Epithels und der an dasselbe angrenzenden Naevusherde als einen Beweis gegen die epitheliale Abstammung der Naevuszellen betrachtet. Darauf ist aber zu bemerken, dass die Naevusherde, die wir manchmal im Bilde unter dem Epithel liegen sehen und die vom letzteren nur durch eine schmale Zone vom Bindegewebe getrennt sind, nicht nothwendigerweise von eben diesem Epithel abstammen müssen. Man muss nämlich, worauf auch Delbanco richtig hingewiesen hat, nach der Epithelstelle suchen, von welcher diese Herde ausgehen, da die Geschwulstherde, wie wir oben gesehen haben (s. 50), durch die nachgebildeten Zellherde allmälig nach oben und nach der Peripherie hin gedrängt werden und auf diese Weise an eine solche Epithelstrecke angrenzen können, die zufälligerweise nicht pigmentirt ist, worauf wir oben (s. 51) hingewiesen haben.

Neuerdings hat Ribbert in seiner ausgezeichneten und von uns schon mehrmals citirten Arbeit „Ueber das Melanosarcom“ versucht, dem Pigmente eine ganz andere Bedeutung für die Entwickelung der Naevi zuzuschreiben. Auf Grund seiner langjährigen Untersuchungen ist Ribbert zum Schluss gekommen, dass die melanotischen Augengeschwülste von den grossen verzweigten Pigmentzellen der Chorioidea ausgehen und dass die anderen kleineren farblosen Zellen, die neben den Pigmentzellen in grosser Zahl in den Sarcomen vorhanden sind, nichts anderes sind, als unentwickelte Pigmentzellen, dass also die Melanosarcome der Augen Pigmentzellengeschwülste sind. Die vergleichenden Untersuchungen über diese melanotischen Augen- und Hautgeschwülste haben ihn zum Schluss geführt, dass die grossen verzweigten Pigmentzellen, die man in beschränkter Zahl in den Naevis findet, den Pigmentzellen der Chorioidea, aus welchen die Melanosarcome der Augen entstehen, identisch sind und in denselben Beziehungen zu den Naevuszellen stehen, wie „die mit Farbstoff versehenen Zellen der Augensarcome zu den ungefärbten“, dass also die Naevuszellen nur mehr

Digitized by Google
Original from UNIVERSITY OF MICHIGAN
Generated on 2019-05-27 17:37 GMT / http://hdl.handle.net/2027/mdp.39015072936266
Public Domain in the United States, Google-digitized / http://www.hathitrust.org/access_use#pd-us-google

weniger entwickelte Pigmentzellen darstellen und die Naevi nichts anderes sind, als Geschwülste, die aus einer specifischen Art von Zellen, den Pigmentzellen oder Chromatoforen, wie Ribbert sie nennt, bestehen; sie sind also Pigmentzellengeschwülste, wie auch die von ihnen ausgehenden und mit ihnen in der Structur übereinstimmenden secundären Melanosarcome der Haut. Dass die Naevuszellen keine Pigmentzellen sind, haben wir oben zur Genüge bewiesen; dass sie epithelialer Natur sind, kann kein Zweifel obwalten; dass aber das Pigment in engen Beziehungen zur Entwickelung der weichen Naevi steht, ist unzweifelhaft. Welchen Einfluss auf die Entstehung der Naevi man dem Pigmente zuschreiben muss und ob nicht die nicht pigmentirten Naevi ebenfalls pigmentirt waren und nur sehr früh ihr Pigment verloren haben, weil sie sehr früh in ihrer Entwickelung stehen geblieben sind, müssen zukünftige Untersuchungen lehren, die nicht ohne Bedeutung für das allgemeine Verständniss der Pigmentfrage sein können.

Zum Schluss erachte ich es für meine angenehme Pflicht, Herrn Dr. A. Blaschko sowohl für die Anregung zu dieser Arbeit, als auch für die liebenswürdige Unterstützung bei meinen histologischen Studien in seinem Laboratorium meinen tiefsten Dank auszusprechen.

Digitized by Google
Original from UNIVERSITY OF MICHIGAN
Generated on 2019-05-27 17:37 GMT / http://hdl.handle.net/2027/mdp.39015072936266
Public Domain in the United States, Google-digitized / http://www.hathitrust.org/access_use#pd-us-google

Literatur.

1. Recklinghausen. Die multiplen Fibrome der Haut in ihren Beziehungen zu den multiplen Neurofibromen. Berlin 1882.

2. Unna, P. Die Histopathologie der Haut. 1894.

3. Ledham Green. Ueber Naevi pigmentosi. Virchow's Archiv 134. 1893.

4. Unna. Naturforscherversammlung zu Lübeck. 1895.

5. Lubarsch. Lub. und Ostertag. Ergebnisse 1895.

6. Jadassohn. Zur Kenntniss der systematisirten Naevi. Archiv f. Dermatol. Bd. XXXIII.

7. Kromayer, E. Protoplasmafaserung. Archiv für mikroskop. An. XXXIX. pag. 141.

8. Bauer. Ueber endotheliale Hautwarzen. Virchow's Arch. Band CXXXIV. pag. 331.

9. Delbanco, E. Epithelialer Naevus. Monatshefte der Dermatologie 1896. pag. 105.

10. Kromayer, E. Zur Histogenese der weichen Naevi. Metaplasie von Epithel zu Bindegewebe. Dermatoligische Zeitschrift. 1896.

11. Scheuber. Ueber den Ursprung der weichen Naevi. Archiv für Dermatologie. Bd. XLIV. 1897.

12. Ribbert. Ueber das Melanosarcom. Beiträge zur pathologischen Anatomie Bd. XXI.

13. Kromayer, E. Erwiderung auf den Aufsatz von Prof. Ribbert: „Ueber das Melanosarcom." Beiträge zur pathologischen Anatomie. Bd. XXII.

14. Tailhefer, E. Le naevocarcinome. Journal des maladies contanées. 1897.

15. Menahem Hodara. Das Verhalten der Epithelfaserung während der Entwicklung der weichen Muttermäler und der alveolären Carcinome. Monatshefte für Dermatologie. 1897.

16. Unna. Verhandlungen der anatomischen Gesellschaft zu Gent. 1897.

17. Kromayer, E. Die Parenchymhaut und ihre Erkrankungen. Separatabdruck aus dem „Archiv für Entwicklungsmechanik der Organismen", hrsg. von W. Roux. Bd. VIII. 2. Heft. 1899. Leipzig.

18. Maurer.

19. Herxheimer und Loetsch. Lub. und Ostertag. Ergebnisse. Jahrg. IV. 1897. Wiesb. 1899.

Generated on 2019-05-27 17:37 GMT / http://hdl.handle.net/2027/mdp.39015072936266
Public Domain in the United States, Google-digitized / http://www.hathitrust.org/access_use#pd-us-google
Digitized by Google
Original from UNIVERSITY OF MICHIGAN

Erklärung der Abbildungen auf Taf. I—III.

Alle Abbildungen wurden von Fr. Paula Guenther mit Zeiss-schem Mikroskop mit apochromatischem System gezeichnet.

Fig. 1. Eine noch vollkommen im Epithel liegende und vom Epithel losgelöste vergrösserte Epithelzelle. *a*) zurückgebliebene Protoplasmafasern, *b*) abgerissene Intercellularbrücken der Nachbarepithelien, *c*) plattgedrückte Epithelzelle. Färbung mit Alauncarmin. Oelimmersion 2·0. Ocular 4. Vergrösserung 700.

Fig. 2. Eine vergrösserte noch in Loslösung begriffene Zelle, die vollkommen die Protoplasmafaserung zeigt. Färbung und Vergrösserung wie oben.

Fig. 3. Eine vollkommen vom Epithel getrennte und in dem Bindegewebe verlagerte Zelle, die noch deutliche Protoplasmafasern zeigt; *b*) plattgedrückte Nachbarepithelien, *dd*) spindelförmige Pigmentzellen in der Cutis. Färbung und Vergrösserung wie oben.

Fig. 4. *a*) eine vom Epithel losgelöste Epithelzelle, *g*) wenige noch zurückgebliebene Intercellularbrücken, *b*) plattgedrückte Epithelien, *f*) abgerissene Intercellularbrücken, *b'*) und *c*) ebenfalls losgelöste Epithelzelle mit deutlicher Epithelfaserung. Färbung und Vergrösserung wie oben.

Fig. 5 und 6. Zwei in Loslösung begriffene Epithelzellen mit abgerissenen Intercellularbrücken und Protoplasmafaserung. Färbung und Vergrösserung wie oben.

Fig. 7. drei, Fig. 8. Mehrere in Loslösung begriffene Epithelzellen, die zum Theil schon im Bindegewebe liegen, *b*) Intercellularbrücken, *c*) plattgedrückte Epithelien. Färbung und Vergrösserung wie oben.

Fig. 9. Ein Herd losgelöster Zellen, welcher noch fast vollkommen im Epithel liegt, in Fig. 10 ein solcher Herd, der vollkommen vom Epithel getrennt und in die Cutis verlagert ist, in Fig. 11 zwei solche Herde, die vollkommen in der Cutis liegen; *a*) zurückgebliebene Intercellularbrücken, *b*) Intercellularbrücken zwischen den einzelnen Zellen, *c*) abgerissene Intercellularbrücken, *d*) in Loslösung begriffene Epithelzellen, *ee*) losgelöste und an der Wand des Hohlraumes liegende Zellen,

Generated on 2019-05-27 17:37 GMT / http://hdl.handle.net/2027/mdp.39015072936266
Public Domain in the United States, Google-digitized / http://www.hathitrust.org/access_use#pd-us-google
Digitized by Google
Original from UNIVERSITY OF MICHIGAN

d) spindelförmige Pigmentzellen in der Cutis. Färbung wie oben. Objectiv Nr. 8, Ocul. 6. Vergrösserung 500.

Fig. 12. Eine Gruppe von Zellen, die feines, zartes Protoplasmanetz zeigen und einen dunkel tingirten Kern haben. Das Pigment liegt hier mehr in der Peripherie der Zelle. Die Zellen haben das Aussehen der Talgdrüsenzellen und die Zellgruppe gleicht einem Talgdrüsenlappen.

Fig. 13. Ein Herd aus dem Centrum der Geschwulst. Die Zellen zeigen alle Uebergangsstadien zu den Naevuszellen. *a*) Talgdrüsenzellen ähnliche Zellen mit sehr zartem Protoplasma, *b*) mit dichterem Protoplasma, *c*) mit noch dichterem Protoplasma, in welchem man mit Mühe die Faserung unterscheiden kann, endlich *d*) Protoplasma vollkommen undurchsichtig, echte Naevuszelle. An den Kernen kann man leider nicht die Unterschiede wie im Präparate sehen. Färbung wie oben. Vergrösserung 700.

Fig. 14. Einzeln abgebildete und mehr schematisch dargestellte Zellen, *a*, *b*, *c*, *d*, die die einzelnen oben angegebenen Uebergangstadien zu den Naevuszellen zeigen. Hier kann man auch die Unterschiede im Kern zum Theil sehen. *a*) Kern klein, eingekerbt, *b*) *c*) *d*) Kern gross, bläschenförmig. Färbung wie oben. Vergrösserung 1000. Oelimmersion, Ocular 6.

Fig. 15. Ein Herd aus Naevuszellen, die eine alveoläre Anordnung zeigen; Fig. 16. Säulenförmig angeordnete Zellen. Vergrösserung 500.

Fig. 17. Säulenförmig angeordnete, spindelförmige Naevuszellen, die vollkommen von Bindegewebsfasern eingehüllt sind. Man sieht hier Zellen, die noch ziemlich viel Protoplasma um den Kern zeigen und solche, die nur einen Protoplasmastreifen besitzen. Vergrösserung 300.

Fig. 18. Bindegewebsbündel, in denen nur bläschenförmige Kerne ohne jede Spur von Protoplasma eingelagert sind. Man sieht hier deutlich, dass die Bindegewebsfasern direct vom Kern abgehen. Vergrösserung wie oben.

Fig. 19. *A*. Ein Complex von Alveolen *eee*, die aus den charakteristischen Naevus, *ff*) pigmentirte Naevuszellen, *e*) plattgedrückte Naevuszellen, den spindelförmigen Bindegewebszellen sehr ähnlich. *B*. zwei Alveolen, die aus verschiedenen Zellformen *a*, *b*, *c*, *d*, die die verschiedenen Uebergangsstadien darstellen, wie in Fig. 13.; *gg*) feine Bindegewebsfasern zwischen den Naevuszellen. Vergrösserung 500. Färbung mit Hämatoxylin, Van Gieson. Kerne blau, Bindegewebe roth.

Fig. 20. Einige Naevusherde, in denen die Zellen von Bindegewebsfasern dicht umgeben sind. Zwischen den Naevusherden sind hellblau gefärbte elastische Fasern vorhanden. Vergrösserung 300. Färbung nach Weigert für die elastischen Fasern, Nachbehandlung mit Picrocarmin. Kerne und Bindegewebe roth, elastische Fasern hellblau.

Fig. 21 und 22. Naevuszellen, in denen man deutlich die Umwandlung des Protoplasmas zu Bindegewebsfasern beobachten kann und den

Digitized by Google
Original from UNIVERSITY OF MICHIGAN
Generated on 2019-05-27 17:37 GMT / http://hdl.handle.net/2027/mdp.39015072936266
Public Domain in the United States, Google-digitized / http://www.hathitrust.org/access_use#pd-us-google

allmäligen Uebergang des blauen Protoplasmas in rothes Bindegewebe sieht. Hämatoxylin van Gieson. Vergrösserung 500.

Fig. 23. Ein Herd, welcher eine Menge sich kreuzender elastischer Fasern enthält. *a*) vom Kern abgehende elastische Fasern, *b*) dicht um die Zelle verlaufende Fasern. Weigert'sche Färbung für elastische Fasern. Nachbehandlung mit Picrocarmin. Vergrösserung 300.

Fig. 24. Einzelne spindelförmige Naevuszellen, in denen man in der Peripherie deutlich eine dunklere etwas gestreifte Protoplasmazone sieht, die ununterbrochen in die Bindegewebsfasern übergeht. Färbung mit Alauncarmin. Vergrösserung 1000.

Fig. 25. Ebenfalls einzeln abgebildete Naevuszellen, in denen man deutlich den allmäligen Uebergang des Protoplasma in die Bindegewebsfasern beobachten kann. Hämatoxylin van Gieson. Kerne violett, Bindegewebe roth. Vergrösserung wie oben.

Generated on 2019-05-27 17:37 GMT / http://hdl.handle.net/2027/mdp.39015072936266
Public Domain in the United States, Google-digitized / http://www.hathitrust.org/access_use#pd-us-google
Digitized by Google
Original from UNIVERSITY OF MICHIGAN

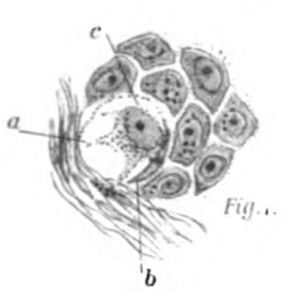

Fig. 1.

Fig 2.

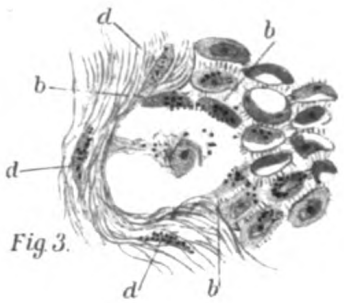

Fig 3.

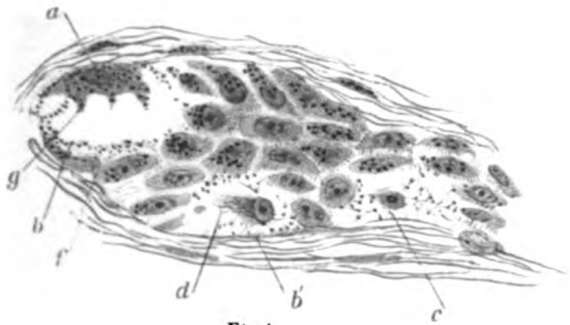

Fig 4.

Fig. 5.

Fig 6

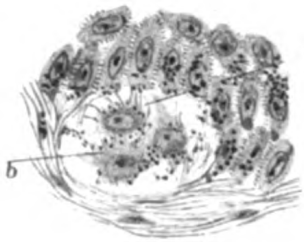

Fig 7

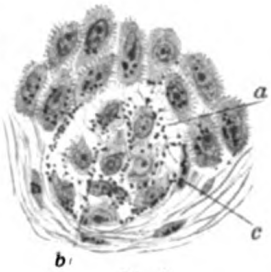

Fig. 8.

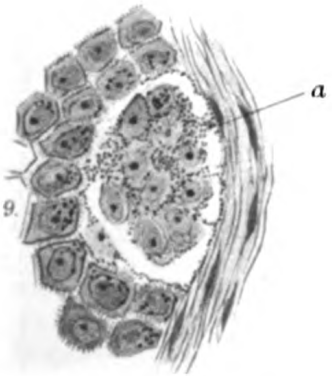

Fig 9.

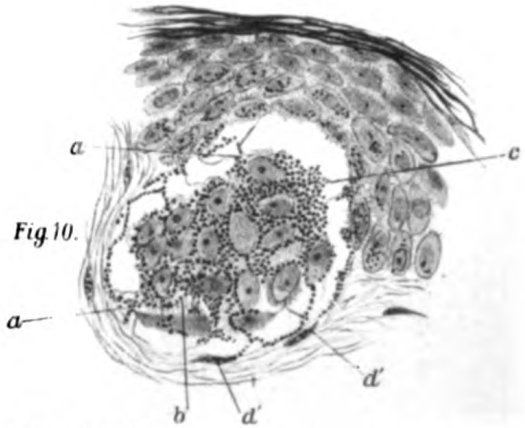

Fig 10.

Judalewitsch Zur Histogenese der weichen Naevi

Digitized by Google
Original from UNIVERSITY OF MICHIGAN
Generated on 2019-05-27 17:37 GMT / http://hdl.handle.net/2027/mdp.39015072936266
Public Domain in the United States, Google-digitized / http://www.hathitrust.org/access_use#pd-us-google

Generated on 2019-05-27 17:37 GMT / http://hdl.handle.net/2027/mdp.39015072936266
Public Domain in the United States, Google-digitized / http://www.hathitrust.org/access_use#pd-us-google

Digitized by Google

Original from
UNIVERSITY OF MICHIGAN

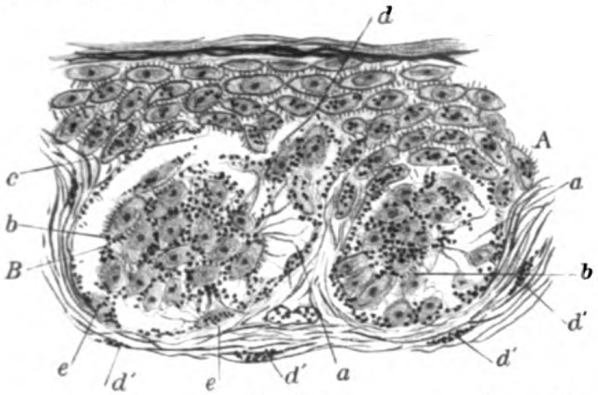

Fig. 11.

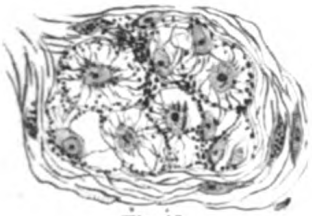

Fig. 12.

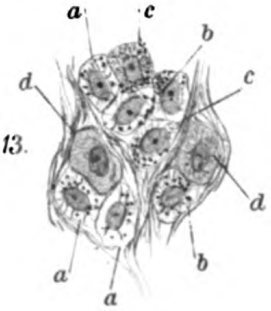

Fig. 13.

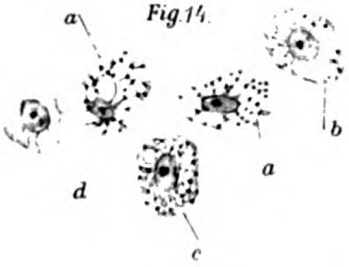

Fig. 14.

Fig. 15.

Fig. 18.

Fig. 16.

Fig. 17

Digitized by Google
Original from UNIVERSITY OF MICHIGAN
Generated on 2019-05-27 17:37 GMT / http://hdl.handle.net/2027/mdp.39015072936266
Public Domain in the United States, Google-digitized / http://www.hathitrust.org/access_use#pd-us-google

Generated on 2019-05-27 17:37 GMT / http://hdl.handle.net/2027/mdp.39015072936266
Public Domain in the United States, Google-digitized / http://www.hathitrust.org/access_use#pd-us-google

Digitized by Google

Original from
UNIVERSITY OF MICHIGAN

Fig. 19.

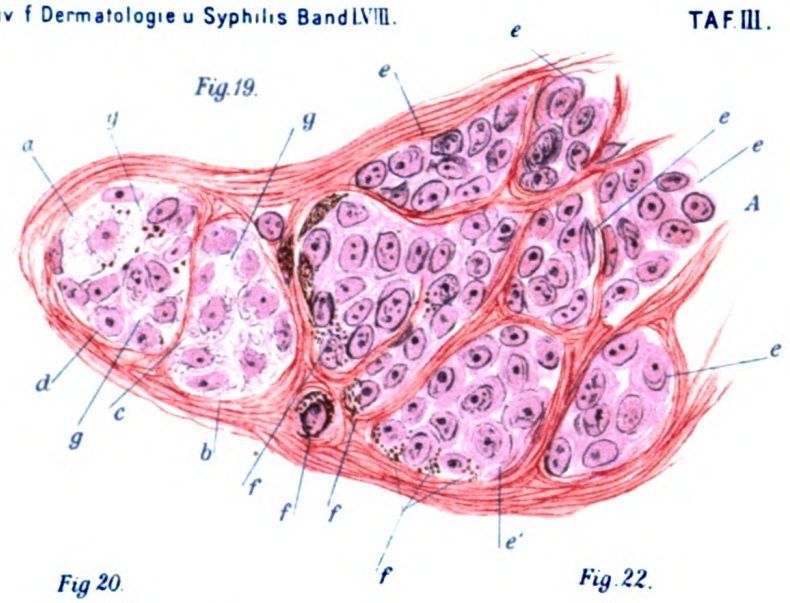

Fig 20.

Fig. 22.

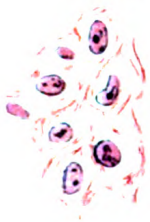

Fig 23.

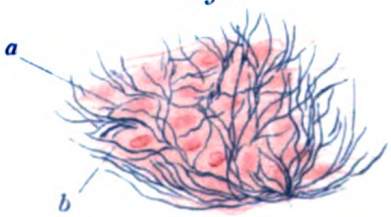

Fig 21

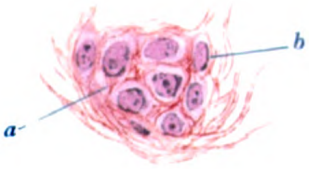

Fig. 24.

Fig. 25.

Generated on 2019-05-27 17:40 GMT / http://hdl.handle.net/2027/mdp.39015072936266
Public Domain in the United States, Google-digitized / http://www.hathitrust.org/access_use#pd-us-google
Digitized by Google
Original from UNIVERSITY OF MICHIGAN

Generated on 2019-05-27 17:40 GMT / http://hdl.handle.net/2027/mdp.39015072936266
Public Domain in the United States, Google-digitized / http://www.hathitrust.org/access_use#pd-us-google

Digitized by Google
Original from UNIVERSITY OF MICHIGAN

Ueber Mycosis fungoïdes Alibert.

Von

Dr. **E. Vollmer,**
Bad Kreuznach.

(Hiezu Taf. IV—VI.)

Seit der grossen und sowohl durch gute makroskopische wie mikroskopische Darstellungen, als durch die Heranziehung der ganzen bekannten Literatur gleich ausgezeichneten Arbeit von Wolter's[1]) sind wieder einige Fälle von Mycosis fungoides veröffentlicht worden. So diejenigen von James Galloway and J. M. A. Macleod,[2]) von Matza[3]) und Schiffmacher.[4]) Die letzten hat meines Wissens Lassar[5]) in den auf Veranlassung des Ministeriums gehaltenen Charité-Vorträgen demonstrirt, als er über die „Unterscheidung zwischen Syphilis und Hautkrankheiten" sprach. Hiezu kommt noch der von Joseph jüngst veröffentlichte Fall.[6]) Trotzdem dürfte der neue Fall, über den ich die ersten Mittheilungen machen kann, von allgemeinerem Interesse sein, da er ein ungewöhnlich junges Individuum

---

[1]) M. Wolters. Mycosis fungoides mit 16 Tafeln. Stuttgart. Erwin Nägele. 1899. Bibliotheka medica.

[2]) Mycosis fungoides by James Galloway and J. M. H. Macleod. British Journal of Dermatology 1900, Mai und Juni.

[3]) Matza. Contribution à l'étude du mycosis fongoide. Thèse de Paris. Gazette hebdom. 1900. Nr 67.

[4]) Schiffmacher. Beitrag zur Casuistik und Therapie der Mycosis fungoides. Deutsches Arch. f. klin. Medicin 1900. Bd. LXVIII.

[5]) O. Lassar: Demonstrationen über die Unterscheidung zwischen Syphilis und Hautkrankheiten. Dermatol. Zeitschrift. Bd. VIII. Heft 1. pag. 33.

[6]) M Joseph: Ueber Mycosis fungoides. Festschrift, gewidmet Moriz Kaposi. Wien und Leipzig, Wilhelm Braumüller, 1900, p. 183

Generated on 2019-05-27 17:40 GMT / http://hdl.handle.net/2027/mdp.39015072936266
Public Domain in the United States, Google-digitized / http://www.hathitrust.org/access_use#pd-us-google
Digitized by Google
Original from UNIVERSITY OF MICHIGAN

betraf, in der frischesten Entwickelung zu meiner Beobachtung gelangte und alle 3 Stadien der interessanten Affection zum klinischen Studium darbot. Auch konnten wir einen in der Bildung begriffenen Tumor exstirpiren und histologisches Material gewinnen.

Ich verdanke den merkwürdigen Fall der Liebenswürdigkeit des Collegen Geh. Sanitätsrath Dr. Heusner, dem ich auch an dieser Stelle für die Zuweisung desselben meinen besten Dank wiederhole.

Im hiesigen Hospital hatte im Herbste des vorigen Jahres ein Dienstmädchen Stellung gefunden, das sich gelegentlich dem genannten Chefarzte vorstellte, um ein Mittel gegen die „Frostbeulen" zu erhalten, die sich an den Fingern zeigten. Diese Beulen waren aber so eigenartig, dass mich im Januar der College bat, mir die Bildungen einmal anzusehen. Bei genauer Untersuchung des ganzen Körpers behufs Diagnosestellung stellte sich nun heraus, dass wir es mit einem typischen Falle von Mycosis fungoides zu thun hatten.

Zunächst die Krankengeschichte:

Wilhelmine Pritz, 17 Jahre alt, einziges Kind von verstorbenen Eltern; weiss über die Todesursache der Eltern nichts anderes anzugeben, als dass der Vater (Maurer) mit 67 Jahren, die Mutter mit 65 Jahren gestorben seien. Als Kind hat sie Masern und Diphtherie gehabt, sonst ist Patientin nie krank gewesen. Sie menstruirte erst mit 16 Jahren. Im Frühjahr 1900 hat Patientin bemerkt, dass sich auf dem Rücken der Hände, wie sie sagt, „Ueberbeine" gebildet hatten, die aber durch Arznei und Salben wieder geschwunden sind. Im Mai aber entstanden an den Fingern und an den Knien die jetzt bestehenden Knoten, die in der Nacht heftige Schmerzen, Jucken und Reissen bedingten. Auch das Gesicht fing bald an zu schmerzen und dick aufzuschwellen. Diese Erscheinungen aber verloren sich wieder, und es blieb nur die Veränderung der Augenlider zurück, in denen sich bald die kleinen Knoten zeigten. Patientin klagt zur Zeit über heftige Kopfschmerzen, die Knoten in der Haut schmerzen nur auf Druck, z. B. wenn sie sich kniet, hat sie heftige Schmerzen in den Tumoren, die, wenn sie nicht so fest, derb und rothbraun wären, ein house-maiden-knee vortäuschen könnten.

Status praesens: Patientin ist von kurzer, gedrungener Gestalt und etwas strotzender, aufgedunsener, rother Gesichtsfarbe, macht einen stupiden Eindruck. Die trägen, braunen Augen werden von stark ödematösen Augenlidern halb verdeckt; dieselben fühlen sich schwammig an und in der Mitte beider oberer Augenlider sitzt symmetrisch je eine ca. erbsengrosse Geschwulst, die sich nur mit der Haut verschieben lässt.

Digitized by Google
Original from UNIVERSITY OF MICHIGAN
Generated on 2019-05-27 17:40 GMT / http://hdl.handle.net/2027/mdp.39015072936266
Public Domain in the United States, Google-digitized / http://www.hathitrust.org/access_use#pd-us-google

An beiden Ellenbogen sitzt in der Gegend des Olecranon je eine etwa pflaumengrosse, geröthete Geschwulst von teigiger Consistenz, die ebenfalls nur mit der Haut zu verschieben sind. Am rechten Unterarme sitzt ausserdem, etwa 2 Cm. von der Geschwulst eine ca. kirschgrosse zweite mit breiter Basis auf, über dieser ist zwar die Haut nicht so intensiv roth, wie über den Ellbogentumoren, aber doch deutlich geröthet. Die ganze Haut beider Unterarme ist geröthet und im Zustande eczematöser Veränderung, der vom Ellenbogen nach der Handwurzel immer marcanter wird. Dasselbe gilt von der Haut beider Handrücken.

In der Gegend des Capitulum ulnae beiderseits sitzen wieder Tumoren von Pflaumengrösse, wie am Ellenbogen. In ihrer Umgebung befinden sich wieder neue kleinere Tumoren, an dem rechten Unterarme auf der Streckseite nach dem Radius zu, auf dem linken Unterarme auf der Beugeseite, etwa in der Gegend des Metacarp. V. Diese Tumoren sind, wie gesagt, kleiner, sitzen mit breiter Basis auf und lassen sich nur mit der ganzen, sie bedeckenden Haut verschieben und wiederholen sich nun in auffallender Zahl auf dem Rücken der Finger, fast jedem Gliede entsprechend auf dem Dorsum aufsitzend. Sie geben den Händen ein knolliges, ganz eigenartiges Aussehen. Es finden sich beispielsweise auf dem Dorsum des rechten Mittelfingers 5 solcher Tumoren, auf dem des linken Mittelfingers vier; dieselben spannen die Haut der Finger so an, dass, wenn die Patientin die Finger beugt und streckt, in jeder der Stellungen, der stärkst möglichen Beugung und Streckung, an den Gelenken die Haut ganz blutlos und blass wird. Die Finger sind durch die Tumorenbildung ausserordentlich entstellt und in der Beweglichkeit eingeschränkt.

An den Knien befinden sich wieder an der Streckseite in der Gegegend der Patellen je ein symmetrischer, breitbasiger Tumor von derber Consistenz und der Grösse eines halben Apfels, über dem die Haut bräunlich roth verfärbt ist. An der Innenseite der Unterschenkel, symmetrisch, den inneren Malleolen entsprechend, sitzen zwei kleinere Tumoren von knorpelharter Beschaffenheit und der Grösse einer wälschen Nuss auf. Sowohl die Haut des rechten Unterschenkels als auch die Haut des linken ist über den unteren zwei Dritteln, etwa handbreit unter den Tumoren der Knie anfangend bis zum Fersenbein dunkelblauroth verfärbt, fühlt sich reibeisenartig rauh an und lässt an jeder Haarmündung eine deutliche Zuspitzung und hornige Abschuppung erkennen, zeigt somit alle Anzeichen einer lichenartigen Veränderung.

18. Februar:

Patientin scheint in ihrem Habitus wenig verändert. Die eczematöse Veränderung der Unterarme hat eine Aenderung nur darin erlitten, dass die livide Färbung der Unterarme, namentlich um die Gegend der Handwurzeln entschieden zugenommen hat, dass die leichte Schuppenbildung über der ganzen Haut der Ober- und Unterarme bestehen blieb und sich an den Oberarmen und den Schultern zu beiderseits ausgedehnt hat. Neue Stellen mit eczematöser Veränderung sind an beiden Ohr-

Digitized by Google
Original from UNIVERSITY OF MICHIGAN
Generated on 2019-05-27 17:39 GMT / http://hdl.handle.net/2027/mdp.39015072936266
Public Domain in the United States, Google-digitized / http://www.hathitrust.org/access_use#pd-us-google

läppchen, am ganzen Kinn, an einer ca. handtellergrossen Fläche über dem proc. spinosus und auf der Mitte des Sternum aufgetreten. An den Unterschenkeln hat sich die Licheneruption bis an die Tumoren über den Patellen ausgedehnt. Die kleinen Infiltrationen in den oberen Augenlidern sind auch nicht zurückgegangen, sondern die beiden Lider erscheinen ödematös, teigig aufgetrieben, mit einer derberen Mitte.

Unter Aethernarkose wird heute der Tumor in der Malleolengegend des rechten Unterschenkels exstirpirt zur Gewinnung histologischen Materials. Bei genauer Betrachtung mit dem blossen Auge, noch besser mit der Lupe, sieht man in der weisslich gelben, vollkommen schuppenlosen Haut, die über diesen Tumoren von Kirschgrösse bez. von der Grösse einer mittelgrossen wälschen Nuss (dieser wurde exstirpirt) sich hinzieht, ein feines Netzwerk blaurother kleinster Gefässe. — Es ist leider nicht möglich gewesen, alle vorhandenen Tumoren oder auch nur von all' den verschiedenen Entwickelungsstadien derselben, die sich an diesem Falle darboten, je ein Stück der veränderten Haut zur histologischen Verwerthung zu gewinnen Alle Bemerkungen über meine Befunde beziehen sich also nur auf diesen frischen, eben aufgeschossenen Tumor. Wer einen Blick auf die Tafel IV wirft, wird im Vergleich mit den in dem Wolters'schen Werke mitgetheilten Fällen Verschiedenes sofort bemerken. Einmal ist in unserem Falle eine zweifellose Symmetrie vorhanden und eine Symmetrie an solchen Stellen, die einem gewissen Drucke ausgesetzt sind. An beiden Ellenbogen, an der volaren Seite der Handwurzeln, am Dorsum der Finger, an den Patellen und an den beim Schlenkern der Füsse oder durch den Druck des Schuhwerks gereizten inneren Knöcheln sitzen die verschiedenen Tumoren. Auch bei den Wolter'schen Fällen ist eine gewisse Symmetrie der befallenen Hautgegenden oft deutlich, z. B. auf Tafel II ist das Ende der flachen derben Infiltrate an den Unterarmen fast gleich weit von der Handwurzel entfernt; desgleichen dehnt sich das Infiltrat auf der Stirne gleichweit an beiden Schläfenseiten über den Augenbrauen hin. Nirgends aber ist die Symmetrie eine so absolute, wie in unserem Falle und wir möchten dem mechanischen Reiz, dem die betroffenen Stellen alle ohne Zweifel ausgesetzt sind, die Schuld an der auffallenden Erscheinung beimessen.

Digitized by Google
Original from UNIVERSITY OF MICHIGAN
Generated on 2019-05-27 17:39 GMT / http://hdl.handle.net/2027/mdp.39015072936266
Public Domain in the United States, Google-digitized / http://www.hathitrust.org/access_use#pd-us-google

Wolters war so liebenswürdig, mich auf die Härtung von Sublimat aufmerksam zu machen, da von einigen Autoren Unmassen von eosinophilen Zellen gefunden worden seien. Leider war es mir nicht möglich, neues Material zu gewinnen: der exstirpirte Tumor aber war gleich in Alkohol gehärtet worden. Es ging eben nicht an, in unserem Falle Erythemflecken oder abgeheilte Stellen zu excidiren und an solchen Präparaten, wie mir Wolters vorschlug, seine Befunde zu controliren. Aber in einer Beziehung glaube ich, dass meine Präparate von Bedeutung sind. Sie sind von einem ganz frisch aufgeschossenen Tumor und deshalb wohl geeignet, über die histologische Structur der Tumoren der Mycosis fungoides ein Wort mitzusprechen.

Was das Grobmikroskopische des Tumors angeht, so war es möglich, da durch einen Ovalärschnitt nach zwei Seiten hin gesunde Haut mit exstirpirt war, den Uebergang vom Gesunden in's Gebiet des Tumors zu verfolgen. Dieser Uebergang markirte sich in den verschiedenen Etagen der Haut auf das deutlichste. Die Epitheldecke, die an der gesunden Haut in Wellenform den Papillen folgt und in dicker Lage die Zwischenräume ausfüllt, strafft sich über dem Tumor an und zieht in faltenloser enger Lage über denselben hin. Die Papillen, die sich an den Seiten in der gesunden Haut saftig und voll erheben, nehmen nach dem Tumor zu an Höhe und Breite ab und verlieren sich bald ganz, so dass sich die Horndecke wie eine ebene Fläche über die Kugel des Tumors legt; das Papillargebiet ist durch die Geschwulstbildung fast in eine Ebene zusammengedrückt Verfolgt man im Bindegewebe der Cutis den Uebergang aus dem gesunden Gewebe in die Tumormasse hinein, so sieht man, wie das Bindegewebslager nach dem Tumor zu immer dicker und stärker wird, das Balkenwerk der Fasermassen wird immer dicker und im Tumor selbst wird das ganze Bild beherrscht von der bindegewebigen Neubildung.

Nach unseren Befunden an den Präparaten dieses jungen, in der Entwicklung begriffenen Tumors steht es nunmehr endgiltig fest, dass die ganze Tumorenbildung, wie ja auch Unna schon sagt und wie nur neuerdings von Wolters bestritten

Digitized by Google
Original from UNIVERSITY OF MICHIGAN
Generated on 2019-05-27 17:39 GMT / http://hdl.handle.net/2027/mdp.39015072936266
Public Domain in the United States, Google-digitized / http://www.hathitrust.org/access_use#pd-us-google

worden ist, lediglich auf Bindegewebswucherung zurückgeführt werden muss. Wolters ist zu seiner Annahme, dass dem Bindegewebe ein geringer Antheil an der Tumorbildung zukäme, wohl durch den Umstand verleitet worden, dass er wenig Material von frischen Fällen gehabt hat — ich kenne einige seiner Fälle durch meine Assistentenzeit an der Bonner Klinik. Die sehr wichtigen und bemerkenswerthen Abbildungen mikroskop. Präparate über die Involutionszustände älterer Tumoren bleiben in dem Wolters'schen Werke deshalb immer von dauerndem Werthe.

Wenn wir uns nun dem feineren histologischen Aufbau des Bindegewebstumor der Mycosis fungoides zuwenden, so sei gleich vorweg bemerkt, dass die mit dem Gefriermikrotom (Alkoholhärtung, Anisölfixirung) und mit der Einbettung in Celloidin gewonnenen Schnitte mit Unna's Methylenfärbung, mit Hämatoxylin, mit Methylviolett (besonders geeignet zur Darstellung der Spindel- und Maschenzellen des Rete des Bindegewebes), mit Eosin, mit Carmin, mit Orcein gefärbt wurden, dass es nicht gelang, Mikroorganismen irgend welcher Art aufzufinden; die Oberhaut über dem Tumor war eben fest und keine Eingangspforte für Mikroorganismen vorhanden. Auch aus diesem Grunde dürfen unsere Präparate einen Werth für die Frage nach der Natur der Tumoren beanspruchen, weil keine Trübung des histologischen Bildes durch secundäre Infection vorhanden war.

Zunächst fällt bei Einstellung stärkerer Vergrösserungen (Zeiss Ocul. 4, Obj. 3·0 Mm., Apert. 0·95) auf, dass zwischen den Bindegewebsbündeln zahlreiche Lymphbahnen hinziehen, die theils als schmale, theils als breitere Buchten bei der Säftecirculation in der Entwickelungszeit der Tumoren schon eine wichtige Rolle spielen dürften. Das entspricht ja auch dem Wolters'schen Bilde (Tafel XII, Abbild. 3), wo die Lymphraumbildung in einem Falle ganz kolossale Dimensionen angenommen hat; eine gewisse Aehnlichkeit mit lymphadenitischen Affectionen steht also ausser aller Frage; nur bezieht sich diese Aehnlichkeit nur auf den bindegewebigen Aufbau und die Lymphspaltenbildung, nicht aber auf den Gehalt an Lymphzellen selbst, die beim Aufbau der Mycosistumoren in

Digitized by Google
Original from UNIVERSITY OF MICHIGAN
Generated on 2019-05-27 17:39 GMT / http://hdl.handle.net/2027/mdp.39015072936266
Public Domain in the United States, Google-digitized / http://www.hathitrust.org/access_use#pd-us-google

der ersten Entwickelung keine wichtige Rolle spielen. Die Wucherungen halten in dieser Zeit die Mitte zwischen Fibromen und gewöhnlichem, lockerem Bindegewebe. Der Ausgang der bindegewebigen Neubildung ist nicht ganz klar. Jedenfalls betheiligen sich auch die Scheiden der Gefässe an der Wucherung, wie wir deutlich darstellen konnten. (Tafel VI, Fig. 3.)

In welch merkwürdiger Weise die Schweissdrüsen durch die bindegewebige Wucherung auseinander gedrängt werden, bez. wie sich auch die Scheiden dieser Röhrendrüsen[1]) an der Neubildung betheiligen, hat schon Doutrelepont betont. Auch wir fanden mitten in den Tumormassen noch die tubulösen Drüsen. Ferner sind in unseren Präparaten auch innerhalb der Tumormasse noch deutliche und mächtige Züge von elastischen Fasern vorhanden. Eine regressive Metamorphose dieser muss also in ziemlich später Entwickelungszeit der mycotischen Wucherung erst Platz greifen. Von einer plötzlichen Einschmelzung dieser zähen Fasern, wie etwa bei der lupösen Entzündung, ist keinesfalls die Rede.

Um die Balken des neugebildeten Bindegewebes und um die elastischen Fasern ziehen nun die weitmaschigen Netze von vielästigen Zellelementen, deren oft runde, oft spindelförmige Kerne das Centrum des Zelleibes markiren, der seine Arme oft nach allen Richtungen des Raumes ausschickt und bei starken Vergrösserungen nur durch ausgiebige Verwendung der Mikrometerschraube als Zelleinheit verfolgt werden kann. Von diesen vielästigen Retezellen lassen sich die Spindelzellen der Bindegewebszüge leicht unterscheiden. Auffallend ist, dass diese Maschenzellen keine lange Dauer zu haben scheinen, denn man findet Stellen, wo eine Anzahl feiner „Krümmel", eine Menge kleiner Protoplasmakugeln durch ihre Anordnung die frühere Existenz solcher Maschenzellen verrathen. Aber nicht nur diese vielästigen Zellen unterstehen dem Zerfall in solche Zellreste. Auch Rundzellen und Spindelzellen werden von solchen Krümmeln als vorhanden gewesen verrathen. Jedenfalls können die Unnaschen „Krümmelzellen" verschiedenen Ursprung haben und sind der Beweis eines lebhaften und schnellen Zellverfalls innerhalb der Neubildungen.

[1]) Vergl. auch die Schilderung bei Galloway.

Digitized by Google
Original from UNIVERSITY OF MICHIGAN
Generated on 2019-05-27 17:39 GMT / http://hdl.handle.net/2027/mdp.39015072936266
Public Domain in the United States, Google-digitized / http://www.hathitrust.org/access_use#pd-us-google

Plasmazellen fanden sich nicht in der Menge, wie wir sie nach früheren Schilderungen erwartet hatten; sie stehen auf alle Fälle zurück hinter der deutlichen Bindegewebswucherung. Sie treten in unseren Präparaten fast ausschliesslich in der Nähe der Blutgefässe auf; Mastzellen fanden wir nur ganz vereinzelt. Von Riesenzellen war in unseren Präparaten nichts zu sehen. Diese Zellformen scheinen also erst in älteren Tumoren und bei regressiver Veränderung der gewucherten Neubildungen aufzutreten. Was aber auch bei unseren Präparaten sofort auffiel, waren die eigenartigen Epithelveränderungen. Wolters sagt von seinen Präparaten (pag. 53): „Im Tumorstadium habe ich die stärksten Veränderungen des Epithels gesehen und zwar handelt es sich in erster Linie um ein Hydropischwerden der Zellen und ein Einwandern von Lymphocyten in die interepithelialen Räume." Auch Doutrelepont erwähnt nach Wolters, dass das Zellinfiltrat in das schmäler gewordene Rete hineinragt; Köbner, viele Wanderzellen im Rete Malpighii, sowie verästelte braune Pigmentzellen in den Papillen. Unna[1]) schildert die Epithelveränderungen wie folgt: „Während dieser Vorgänge in der Cutis bleibt die Oberhaut nicht unthätig, wenigstens überall dort nicht, wo die Infiltration der Cutis bis an die Epithelgrenze reicht. Es kommt zunächst zu einer Proliferation des Epithels, die sich durch zahlreiche Mitosen und durch Vergrösserung der Epithelleisten und der suprapapillaren Stachelschicht kundgibt, ausserdem aber zugleich zur Erweiterung der Saftspalten des Epithels, welche nur eine geringe Menge von Leukocyten, aber eine um so grössere von Bröckeln der Cutiszellen in sich aufnehmen und oft zu einer Vergrösserung der Oberhautzellen selbst. Im weiteren Verlaufe nimmt an vielen Stellen das interepitheliale Oedem zu. Es kommt an einzelnen Punkten zur Bildung interepithelialer Bläschen oder zu einer schwammartigen Gesammtauftreibung der Stachelschicht, wobei die intercellulären Gänge ein vielfächeriges Höhlensystem darstellen mit schleier- „oder strangartig dazwischen ausgespannten Epithelien".

Nach unseren Präparaten hat Wolters am zutreffendsten die Epithelveränderungen geschildert. Es ist nicht so sehr ein

[1]) Unna. Histo-Pathologie der Haut. 1894. pag. 510.

Digitized by Google
Original from UNIVERSITY OF MICHIGAN
Generated on 2019-05-27 17:40 GMT / http://hdl.handle.net/2027/mdp.39015072936266
Public Domain in the United States, Google-digitized / http://www.hathitrust.org/access_use#pd-us-google

Lockerwerden des interepithelialen Zusammenhanges, als intraepitheliale Veränderungen. Die Zellen des Stratum granulosum werden aus ihren polygonalen Formen in runde oder ovale Blasen umgewandelt. (Vergleiche Wolters Tafel XV, Fig. 5 und unsere Tafel VI, Fig. 4.) Diese intraepithelialen Vorgänge zeigen am besten die dünnsten Schnitte und Hämatoxylinfärbung; dieselben gehören schon zu einem frühen Stadium der charakteristischen Veränderungen bei der Mycosis fungoides. Das beschriebene Hydropischwerden der Epithelzellen zeigt sich an unseren Präparaten nicht nur in dem Zellager, das den Tumor überzieht, sondern auch über der noch von der Norm nicht abweichenden Cutis; es bleibt nicht auf die Zellen des Stratum granulosum beschränkt, sondern die veränderten, aufgetriebenen Zellen lassen sich als solche noch in den höheren Lagern der Hornschicht von den andern Zellen deutlich unterscheiden.

Eine bemerkenswerthe Einwanderung von Lymphzellen in die Epithelschichten hingegen, von der Wolters spricht, fanden wir bei unserem frischen Tumor nicht. Es ist also auch diese Erscheinung in die späteren Perioden der Entwickelungszeit zu verlegen oder sie hängt mit der Invasion von Mikroorganismen zusammen, ist also ein secundärer und kein primärer Vorgang, eine Reaction und kein Zeichen der organischen Tumorbildung.

Wir möchten unsere Beobachtungen dahin zusammenfassen:

1. Im Anfangsstadium sind die Tumoren der Mycosis fungoides auf bindegewebige Neubildung zurückzuführen.

2. Ausser der Bindegewebswucherung sind die Vorgänge im Epithel, das Hydropischwerden der Zellen des Stratum granulosum, als für den Anfang der Tumorbildung schon charakteristisch anzusehen.

Digitized by Google
Original from UNIVERSITY OF MICHIGAN
Generated on 2019-05-27 17:40 GMT / http://hdl.handle.net/2027/mdp.39015072936266
Public Domain in the United States, Google-digitized / http://www.hathitrust.org/access_use#pd-us-google

Erklärung der Abbildungen auf Taf. IV—VI.

Tafel IV. Tumoren der Patellen, der Unterschenkel und Füsse (zu beachten das lichenoide Stadium der Haut der Unterschenkel). Infiltrate der Handrücken, Tumor der Olecranongegend rechts (linkerseits war dieselbe Tumorbildung).

Tafel V. Fig. 1. Schweissdrüsen mit Wucherung der bindegewebigen Hüllen und elastische Fasern. (Zeiss, Ocul. 12; Obj. 16·0 Mm.; Apert. 0·30; Tubuslänge 160·0 Mm.) Hämatoxylin-Färbung. Fig. 2. Maschenzellen und elastische Fasern. (Zeiss, dieselbe Vergrösserung wie Fig. 1.)

Tafel VI. Fig. 3. Uebergang aus dem subcutanen Bindegewebe der gesunden Haut in den Tumor; bindegewebige Wucherung der Adventitia. (Zeiss, dieselbe Vergrösserung wie oben.) Fig. 4. Epithel über dem Tumor. Hämatoxylinfärbung, blasige Entartung der Epithelzellen. (Zeiss, Ocul. 4, Obj. 3·0 Mm., Apert. 0·95, Tubuslänge 160·0 Mm.)

Digitized by Google
Original from UNIVERSITY OF MICHIGAN
Generated on 2019-05-27 17:40 GMT / http://hdl.handle.net/2027/mdp.39015072936266
Public Domain in the United States, Google-digitized / http://www.hathitrust.org/access_use#pd-us-google

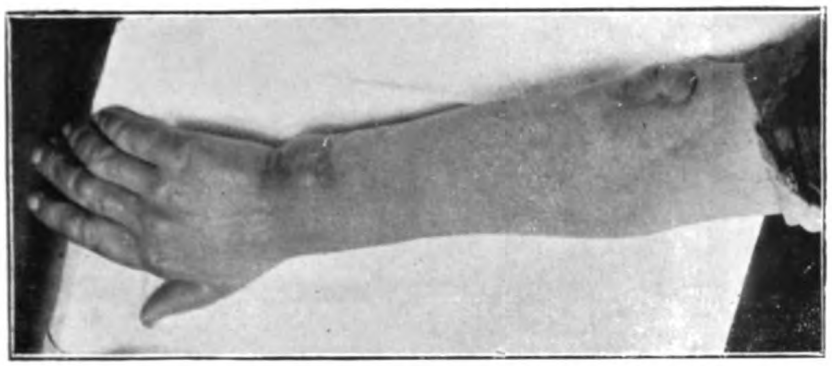

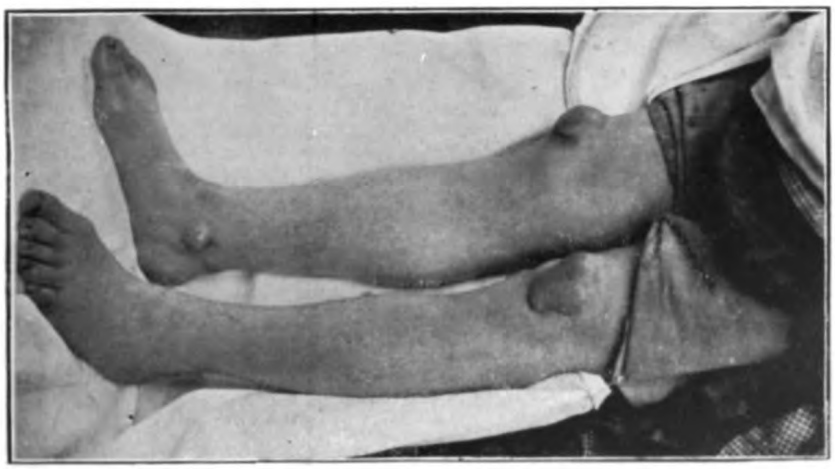

Vollmer: Ueber Mycosis fungoïdes Alibert.

Digitized by Google
Original from UNIVERSITY OF MICHIGAN
Generated on 2019-05-27 17:40 GMT / http://hdl.handle.net/2027/mdp.39015072936266
Public Domain in the United States, Google-digitized / http://www.hathitrust.org/access_use#pd-us-google

Generated on 2019-05-27 17:40 GMT / http://hdl.handle.net/2027/mdp.39015072936266
Public Domain in the United States, Google-digitized / http://www.hathitrust.org/access_use#pd-us-google

Digitized by Google

Original from
UNIVERSITY OF MICHIGAN

Fig. 1.

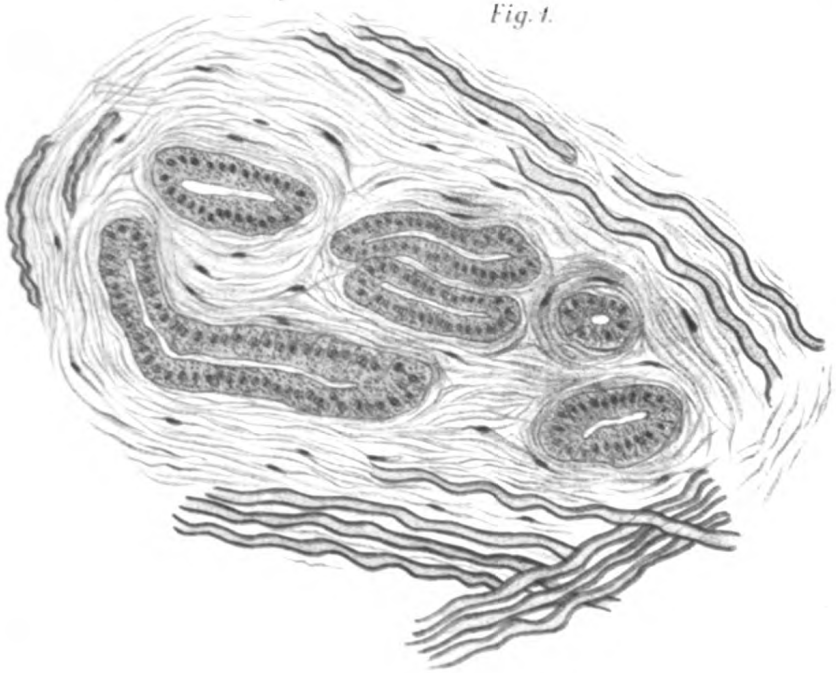

Fig 2

Vollmer: Ueber Mycosis fungoides

Digitized by Google
Original from UNIVERSITY OF MICHIGAN
Generated on 2019-05-27 17:40 GMT / http://hdl.handle.net/2027/mdp.39015072936266
Public Domain in the United States, Google-digitized / http://www.hathitrust.org/access_use#pd-us-google

Generated on 2019-05-27 17:40 GMT / http://hdl.handle.net/2027/mdp.39015072936266
Public Domain in the United States, Google-digitized / http://www.hathitrust.org/access_use#pd-us-google

Digitized by Google
Original from UNIVERSITY OF MICHIGAN

Fig. 3

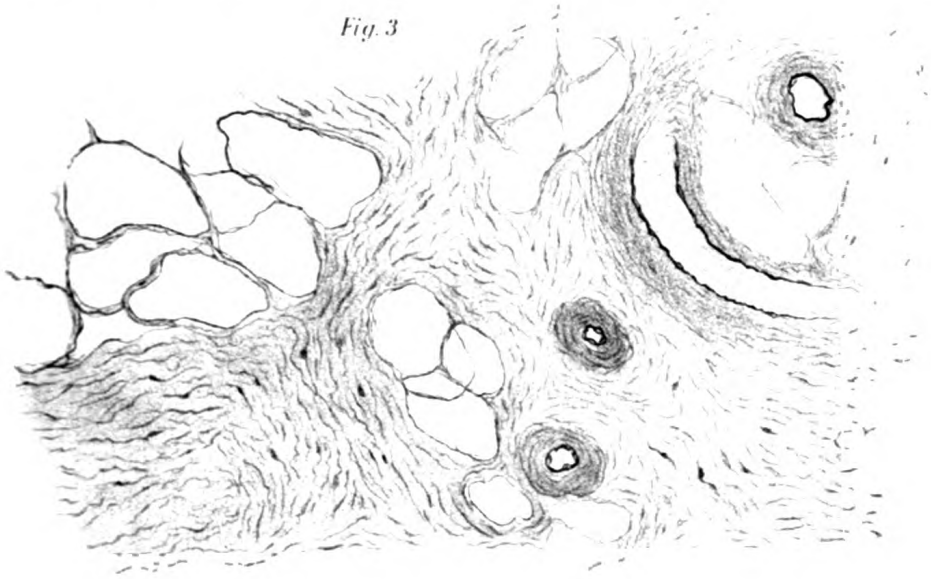

Fig. 4.

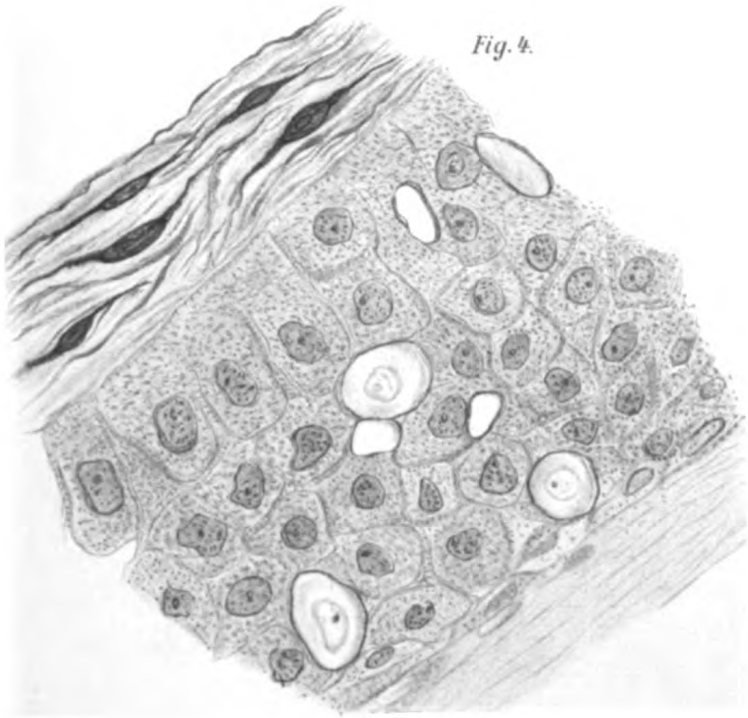

Vollmer Ueber Mycosis fungoides

Digitized by Google
Original from UNIVERSITY OF MICHIGAN
Generated on 2019-05-27 17:40 GMT / http://hdl.handle.net/2027/mdp.39015072936266
Public Domain in the United States, Google-digitized / http://www.hathitrust.org/access_use#pd-us-google

Digitized by Google
Original from UNIVERSITY OF MICHIGAN
Generated on 2019-05-27 17:40 GMT / http://hdl.handle.net/2027/mdp.39015072936266
Public Domain in the United States, Google-digitized / http://www.hathitrust.org/access_use#pd-us-google

Ueber die Haltbarkeit des Begriffes „primäre Syphilis" als rein local Affection.

Von

Prof. Dr. Wladislaw Rose

Kasan.

Diese so wichtige, bereits so vielfach ventilirte, und doch von Zeit zu Zeit immer vom neuen in der Literatur auftauchende Frage „Wann ist die Syphilis als constitutionell zu betrachten" dürfte wohl durch stets von neuen aufgenommene, gründliche Beobachtungen aus der Praxis und vertiefte Belege von Seite der Klinik gestattet, ihrer endgiltigen Lösung immer näher und näher entgegenschreiten.

Und wenn ich heute diese Frage wieder aufnehme und zur weiteren Erörterung derselben mit einigen Beiträgen aus dem Bereiche meiner Beobachtungen hervortrete, so bin ich mir dessen vollkommen bewusst, dass ich keineswegs absolut Entscheidendes bringe, aber doch Belege zu liefern glaube, welche wohl zur Begründung des Begriffes „primäre Syphilis" nicht Unwichtiges beitragen dürften.

Die Entscheidung der Frage hängt ganz gewiss von der Definition des Begriffes ab. Betrachten wir die Syphilis erst dann als constitutionell, wenn man ganz bestimmt annimmt, dass die Infectionserreger, also das eigentliche, uns allerdings noch unbekannte, Virus bereits fern von der primären Läsion in die Säftemasse, in die allgemeine Circulation befördert worden ist, oder aber auch dann, wenn das Virus nicht, wohl aber seine gelösten Stoffwechselproducte sich den Eingang in den

Digitized by Google
Original from UNIVERSITY OF MICHIGAN
Generated on 2019-05-27 17:40 GMT / http://hdl.handle.net/2027/mdp.39015072936266
Public Domain in the United States, Google-digitized / http://www.hathitrust.org/access_use#pd-us-google

Generated on 2019-05-27 17:40 GMT / http://hdl.handle.net/2027/mdp.39015072936266
Public Domain in the United States, Google-digitized / http://www.hathitrust.org/access_use#pd-us-google

Digitized by Google
Original from UNIVERSITY OF MICHIGAN

Ueber die Haltbarkeit des Begriffes „primäre Syphilis“ als rein locale Affection.

Von

Prof. Dr. **Wladislaw Reiss**
(Krakau).

Diese so wichtige, bereits so vielfach ventilirte, und doch von Zeit zu Zeit immer vom neuen in der Literatur auftauchende Frage „Wann ist die Syphilis als constitutionell zu betrachten“ dürfte wohl durch stets vom neuen aufgenommene, gründliche Beobachtungen aus der Praxis und werthvolle Belege von Seite der Klinik gestützt, ihrer endgiltigen Lösung immer näher und näher entgegenschreiten.

Und wenn ich heute diese Frage wieder aufnehme und zur weiteren Erörterung derselben mit einigen Beiträgen aus dem Bereiche meiner Beobachtungen herantrete, so bin ich mir dessen vollkommen bewusst, dass ich keineswegs absolut Entscheidendes bringe, aber doch Beläge zu liefern glaube, welche wohl zur Begründung des Begriffes „primärer Syphilis“ nicht Unwichtiges beitragen dürften.

Die Entscheidung der Frage hängt ganz gewiss von der Definition des Begriffes ab. Betrachten wir die Syphilis erst dann als constitutionell, wenn man ganz bestimmt annimmt, dass die Infectionserreger, also das eigentliche, uns allerdings noch unbekannte, Virus bereits fern von der primären Läsion in die Säftemasse, in die allgemeine Circulation befördert worden ist, oder aber auch dann, wenn das Virus nicht, wohl aber seine gelösten Stoffwechselproducte sich den Eingang in den

Digitized by Google
Original from UNIVERSITY OF MICHIGAN
Generated on 2019-05-27 17:40 GMT / http://hdl.handle.net/2027/mdp.39015072936266
Public Domain in the United States, Google-digitized / http://www.hathitrust.org/access_use#pd-us-google

Gesammtorganismus verschaffen haben? Man nimmt allgemein an, dass der Begriff „constitutionell" ganz gewiss nur der erstgenannten Bedingung entspricht, d. h. dass wir von einer constitutionellen Erkrankung des Organismus nur dann zu sprechen berechtigt sind, wenn wir die eigentlichen Syphiliserreger bereits weit von der primären Invasionsstelle in die Säftebahnen verschleppt wissen, wenn also der Organismus bereits dem Virus zum Opfer gefallen ist. Das findet nun aber so lange nicht statt, so lange nur die gelösten Stoffwechselproducte, die immunisirenden Toxine in den Säftestrom übergangen sind, welche, wie jetzt wohl allgemein angenommen wird, verschiedene Prodromalerscheinungen, wie Kopfschmerzen, Fieber, Neuralgien und andere mit Nervensystem in Beziehung stehende Symptome der sogenannten zweiten Incubationsperiode der Syphilis bedingen. Wirklich specifische, palpable Krankheitserscheinungen werden wohl nur durch das corpusculäre Virus hervorgerufen, welches in den Efflorescenzen der specifischen Exantheme wohl theoretisch als anwesend angenommen werden darf.

Wenn man aber einmal mit diesem Begriffe constitutioneller Syphilis einverstanden ist, so könnte man wohl noch beanspruchen, dass die Syphilis erst mit diesem Momente beginnt, wenn schon einmal deutliche und palpable, der Untersuchung zugängliche Erscheinungen, wie allgemeine Drüsenschwellung oder Exantheme zu constatiren sind. Dem kann man ganz und gar mit Recht einwenden, dass die Viruskeime, nachdem sie die primäre Invasionsstelle verlassen haben, doch eine gewisse Incubationszeit brauchen, um erst nach einer, möglicherweise auch ganz symptomenloser, Latenzperiode deutliche klinische Symptome bedingen zu können. Nichtsdestoweniger werden wir logischer Weise diese Latenzperiode dem bereits constitutionellen Stadium der Krankheit zurechnen müssen, da wir doch anzunehmen berechtigt sind, dass das Virus zuerst doch nur in ganz geringer Menge der Resorption anheimfällt, oder auch anfangs nur in ganz geringen Schüben vor allem in die Säftemasse der nächsten Umgebung der Initialläsion gelangt. Das spärliche Virusquantum vermehrt sich immer mehr und mehr, wird immer

Digitized by Google
Original from UNIVERSITY OF MICHIGAN
Generated on 2019-05-27 17:40 GMT / http://hdl.handle.net/2027/mdp.39015072936266
Public Domain in the United States, Google-digitized / http://www.hathitrust.org/access_use#pd-us-google

weiter und weiter in die vom Primäraffecte entlegene Regionen durch die Gefässbahnen verschleppt und nimmt auch möglicherweise auf dem neuen Boden wesentlich an Virulenz zu. Erst wenn das Virus so weit, was die nöthige Menge und Virulenz anbelangt, gediehen ist, wird es im Stande sein, allgemeine, klinisch nachweisbare Symptome zu bedingen. Bis zu diesem Momente kann das Virus eben nicht die nöthige Wirkung entfalten, oder, wenn wir uns des der Physiologie entlehnten, und in diesem Sinne von Blaschko sehr treffend gebrauchten Ausdruckes bedienen wollen, es liegt unter der gewissen Reizschwelle. Das Virus beginnt die ersten palpablen, klinisch wahrnehmbaren Symptome erst dann zu erregen, wenn diese Reizschwelle einmal überschritten wird.

Wir werden also diese Periode der Krankheit, während welcher die Wirkung des Virus noch unter der genannten Reizschwelle liegt, ganz gewiss dem Stadium der constitutionellen Syphilis zurechnen müssen, zumal wir wissen, dass es auch in dieser sogenannten zweiten Incubationsperiode manchmal zur Entwickelung obwohl spärlicher, aber doch vollkommen ausgeprägter syphilitischer Infiltrate auf der Haut oder Schleimhäuten kommen kann. Diese Fälle sind uns übrigens aus dem bekannten Capitel „Syphilis und Reizung“ bekannt. Solche Fälle sind in der einschlägigen Literatur auf Grund ganz genau geführter Krankengeschichten mehrmals zu finden. So beschrieb Finger das Auftreten syphilitischer Infiltrate auf der vorher irritirten Hautfläche der Regio poplitea zwei Wochen vor dem Ausbruche des Exanthems; Lang beobachtete deutliche Papeln in der Nähe des Initialaffectes auch in demselben Stadium der zweiten Latenzperiode. Es unterliegt also durchaus keinem Zweifel, dass in dem Zeitraume, der dem Stadium der beginnenden Reizschwelle vorangeht, d. h. im Verlaufe der sogenannten zweiten Incubation, das syphilitische Virus sich zweifelsohne bereits in der Säftebahn des Organismus, sich bereits weit ausserhalb der primären Invasionsstelle befindet.

So lange man von der Syphilis lediglich als einer Bakterienkrankheit sprach, so lange war man, was den Begriff „constitutionell“ betraf, so ziemlich einig: von dem Momente

Digitized by Google
Original from UNIVERSITY OF MICHIGAN
Generated on 2019-05-27 17:40 GMT / http://hdl.handle.net/2027/mdp.39015072936266
Public Domain in the United States, Google-digitized / http://www.hathitrust.org/access_use#pd-us-google

an, in dem die Krankheitssymptome nicht mehr an die Region der Invasionsstelle gebunden erschienen, von dem Augenblicke an nahm man an, dass das Virus in die Säftebahn bereits eingedrungen war — man sprach von einer constitutionellen Lues. Nachdem aber seit Finger die Bedeutung der Stoffwechselproducte des syphilitischen Virus als der eigentlichen Immunitätserreger allgemeine Würdigung gefunden, und derselbe Autor in seiner bekannten Arbeit klarzulegen versuchte, was im Verlaufe der Syphilis als eigentlicher Effect der Mikroorganismenwirkung, andererseits was als Effect der Stoffwechselproducte zu gelten hat, seitdem sich auch die Lehre Bahn gebrochen, dass im Verlaufe der Syphilis so manche Krankheitserscheinungen hervorgerufen werden können, welche nicht durch die Wirkung der Bakterien, sondern vielmehr der Toxine allein erklärt werden können, seit der Zeit wurde auch der Begriff der constitutionellen Syphilis verschiedenartig erörtert. So wollen manche Autoren die Syphilis von dem Momente an als constitutionell betrachten, als die im Bereiche der Invasionsstelle, also im primären Focus des syphilitischen Virus gebildeten Toxine allmälig nach der Blutbahn abgeführt werden und dem Blutserum einverleibt zu werden beginnen. Als Kriterium dieses Stadiums betrachtet man das Auftreten der sogenannten regionären Immunität, welche ja gewöhnlich bereits in den ersten Tagen, nach einigen Autoren sogar schon nach einigen Stunden vom Momente der Invasion der Mikroorganismen gerechnet, zu constatiren ist.

Während nun also die Proruption des Exanthems ein Zeichen der Ueberschwemmung des Organismus mit dem eigentlichen Virus zu betrachten wäre, müsste diese regionäre Immunität, welche nach und nach immer weiter um sich greift, auf die Toxine der Syphiliserreger zurückgeführt werden.

Ich habe schon oben erwähnt, dass diese toxinogene constitutionelle Durchseuchung des Organismus mit dem Begriffe einer durch virulente Imprägnirung des Organismus hervorgerufene constitutionelle Lues nichts gemein hat. Denn, wenn es möglich wäre, den Primäraffect vor der Generalisation des eigentlichen Giftes vollständig aus dem Organismus zu eliminiren (was ja als Ideal der Excisionstherapie

Digitized by Google
Original from UNIVERSITY OF MICHIGAN
Generated on 2019-05-27 17:40 GMT / http://hdl.handle.net/2027/mdp.39015072936266
Public Domain in the United States, Google-digitized / http://www.hathitrust.org/access_use#pd-us-google

zu gelten hat), so könnte nun wohl die Resorption der bereits dem Blutserum einverleibten Toxine wohl eine Immunität zu Stande bringen, ohne dass der Organismus Lues durchgemacht hätte.

Wenn man aber diese Differenz der Begriffe vom Standpunkte der Finger'schen Hypothese betrachtet, welche behauptet, dass die Toxine an und für sich, wenn sich dieselben in einer grösseren Menge, als es die Immunisirung des Organismus erheischt, in der Blutmasse anhäufen, später zu einer Umstimmung der Gewebe und darauffolgenden tertiären Erscheinungen führen können, wird man sie nicht als sehr beträchtlich bezeichnen müssen. Das gummöse Stadium entsteht ja laut der Theorie Finger's lediglich durch Toxine, ohne jedes Eingreifen der specifischen Mikroorganismen. Auf diese Weise findet ja die tardive Syphilis der Mütter vom Vater her syphilitischer Kinder, die Syphilis hereditaria tarda, Spätsymptome nach Schankerexcisionen ohne vorausgegangene secundäre Erscheinungen u. s. w. nach der genannten Theorie ihre Erklärung. Von diesem Standpunkte betrachtet, würden die Begriffe der toxinogenen constitutionellen Durchseuchung und der echt virulenten constitutionellen Lues nicht mehr so weit von einander divergiren, denn bei der ersteren kann es zur vollkommenen Immunisirung des Organismus, später aber doch auch zu schweren gummösen Processen kommen, wobei dem Organismus die gewöhnlich leichter verlaufenden secundären Erscheinungen erspart bleiben, bei der zweiten aber, manifesten Durchseuchung mit dem specifischen Virus kommt es zu frühen Secundärerscheinungen, wobei die tardiven Erkrankungen nachfolgen können.

Wir werden ja später auf diesen so wichtigen Punkt der Finger'schen These zurückkommen; wie dem aber auch sein mag, will ich nur noch einmal hervorheben, was ich bereits betont habe, dass man den Begriff „constitutionell“ wird enger fassen müssen und nur dann von einer constitutionellen Syphilis sprechen können, wenn das eigentliche, specifische, reproductionsfähige Virus die Invasionsstelle bereits verlassen hat und in die Säftebahn des Organismus, der nächsten Regionen, wenn auch nur der nächsten Umgebung der primären Läsion, verschleppt worden ist.

Digitized by Google
Original from UNIVERSITY OF MICHIGAN
Generated on 2019-05-27 17:40 GMT / http://hdl.handle.net/2027/mdp.39015072936266
Public Domain in the United States, Google-digitized / http://www.hathitrust.org/access_use#pd-us-google

Ich betone ausdrücklich meine Restriction: „wenn auch nur der nächsten Umgebung", weil bereits in diesem Stadium Schankerexcisionen mit durchaus keinem Erfolge vorgenommen werden und auch aus vielen anderen Gründen die Krankheit bereits als constitutionell zu gelten hat. Nun entspricht aber dieses Stadium der constitutionellen Krankheit jener Phase, wo die Wirkung der noch spärlichen Virusmenge eben noch unter der bewussten Reizschwelle zu liegen kommt. Es ist aber in diesem Stadium gewiss nicht ausgeschlossen, dass man durch Reizung auf den der primären Invasionsstelle nahegelegenen Hautgebieten syphilitische Infiltrate hervorzurufen im Stande wäre.

Dass die Resorption des syphilitischen Virus bereits in den ersten Stunden nach der Intection weit über die Invasionsstelle hinaus verschleppt wird, werde ich sogleich an einem sehr genau beobachteten, und, soviel ich glaube, vollkommen unanfechtbaren Falle aus meiner Praxis zu begründen suchen, ich möchte hier nur noch hervorheben, dass wir, wenn es sich um die Frage handelt „ist der Primäraffect bereits ein Product constitutioneller Syphilis oder ein rein localer Krankheitsherd" den Zeitpunkt, bis zu welchem die Immunität (Resorption der Toxine), und den, zu welchem die constitutionelle Syphilis (Resorption des Virus) eintritt, keineswegs als synchronisch zu betrachten berechtigt sind.

Denn wenn von einer, noch so sehr kurze Zeit bestehenden Sclerose eine frühzeitig vorgenommene Ueberimpfung nicht mehr gelingt, so wird dessen Ursache in verschiedener Weise erörtert. Viele nehmen an, dass die Syphiliserreger selbst bereits in die Säftebahn verschleppt worden sind, jedoch noch in zu spärlicher Menge vorhanden sind, um allgemeine Erscheinungen an den peripheren Regionen des Organismus hervorrufen zu können, und hiefür spräche ja das Hervortreten syphilitischer Infiltrate auf irritirten Hautstellen bereits in dem Stadium der sogenannten zweiten Incubation (Syphilis und Reizung), oder aber kann auch angenommen werden, dass eben die Toxine bereits noch früher nach der Blutbahn abgeführt werden und die Gewebe schon so frühzeitig immunisiren.

Digitized by Google
Original from UNIVERSITY OF MICHIGAN
Generated on 2019-05-27 17:40 GMT / http://hdl.handle.net/2027/mdp.39015072936266
Public Domain in the United States, Google-digitized / http://www.hathitrust.org/access_use#pd-us-google

Diese letzte Ansicht wird von Matzenauer in seiner ausführlichen Arbeit „Ausfall der regionären Lymphdrüsenschwellung nach Excision des syphilitischen Primäraffectes" (Arch. f. Derm. LII) lebhaft vertreten. Seiner Ansicht nach werden vor allem die Toxine schon sehr früh nach der Blutbahn abgeführt und dem Blutserum einverleibt, bevor noch das specifische Virus sich ausserhalb der primären Invasionsstelle zu verbreiten beginnt, und dieser Umstand ist eben geeignet, eine ganze Reihe von Erscheinungen in genügender Weise zu erklären, wie die bekannten Prodromalerscheinungen und die regionäre, dann aber später die vollkommene, allgemeine Immunität. Dem eventuellen Einwurfe, warum die bekannten, auf die Wirkung der Toxine bezogenen Prodromalsymptome (Kopfschmerzen, Fieber, Abgeschlagenheit) erst knapp vor der allgemeinen Proruption erscheinen, obwohl doch die Stoffwechselproducte viel schneller als das eigentliche Virus in die Blutbahn gelangen, stellt Matzenauer ganz logischer Weise den Einwand gegenüber, dass die anfangs producirten Toxine durch die active Kraft des Organismus unwirksam gemacht und zu Antitoxinen umgewandelt werden. Erst nach und nach, als die eigentlichen Syphiliskeime sich bereits zu multipliciren anfangen, werden die in grösseren Mengen producirten Toxine ihre eigentliche Wirkung in vollem Masse entfalten können.

Es mag ja wohl richtig sein, dass die gelösten Stoffwechselproducte gewiss schneller als das corpusculäre Virus, von der Invasionsstelle aus, dem Blutserum einverleibt werden, und in diesem Punkte stimme ich Matzenauer vollkommen zu; den besten Beweis bildet ja die regionäre Immunität, denn sie ist ja doch nur auf Toxine, gewiss aber nicht auf bacilläre Erreger der Krankheit zurückzuführen. Ich möchte nur das nicht gelten lassen, was einige Autoren gar so sehr betonen, nämlich, dass die Differenz zwischen der Resorptionsfähigkeit des Virus und der Toxine gar so hochgradig sei. Man ist eben geneigt zu behaupten, dass die Stoffwechselproducte bereits in gesammte Blutbahnen eingedrungen und dem Organismus ihre immunisirende Wirkung schon lange verliehen haben, zur Zeit, als das Virus erst im langsamen Auswandern von der Invasionsstelle hinaus in das benachbarte Gewebe begriffen ist. Mit

Digitized by Google
Original from UNIVERSITY OF MICHIGAN
Generated on 2019-05-27 17:40 GMT / http://hdl.handle.net/2027/mdp.39015072936266
Public Domain in the United States, Google-digitized / http://www.hathitrust.org/access_use#pd-us-google

anderen Worten man nimmt an, dass die Immunität bereits allgemein verbreitet ist, zur Zeit, wo die Excision des Primäraffectes vom vollkommenen Erfolge gekrönt sein könnte!

Dem ist aber keineswegs so.

Ich will eben an dieser Stelle einen Fall citiren, welcher an sich mehr beweist, als vielleicht viele Fälle von sogenannten positiven Resultaten der Excisionstherapie, umsomehr, als eine strictere Beobachtung kaum in der Literatur zu finden ist. Ich wiederhole „von sogenannten positiven Resultaten", weil ich noch Gelegenheit finden werde, meine auf klinischer Beobachtung sich stützende Meinung darüber auszusprechen, ob in den Fällen, in denen nach vorgenommener Excision der Sclerose nach der gewöhnlichen Latenzperiode keine secundären Erscheinungen beobachtet wurden, der Organismus dennoch als vollkommen frei von Syphilisvirus betrachtet werden darf.

Der Fall war folgender:

Um 9 Uhr Abends erschien bei mir ein Mediciner und gab an, dass er nach 4 Uhr Nachmittag mit einem Freudemädchen geschlechtlich verkehrte und dass er vor zwei Stunden am Präputium eine verdächtige Excoriation wahrgenommen, die er aber auch gleich mit einer Sublimatlösung behandelt hat. Er hat noch am Abend ganz gewiss erfahren, dass das Mädchen bei der am selben Tage stattgefundenen ärztlichen Visite vom Polizeiarzte mit der Diagnose „condylomata lata ad genitalia" in die Spitalabtheilung gewiesen wurde. Voll Schrecken erschien der Patient bei mir und bat mich um Rath. Bei der Untersuchung fand ich auf der inneren Lamelle des Präputium, mehr gegen das Frenulum zu, eine schrottkorngrosse Excoriation, die mit etwas eitrigem Secrete bedeckt war und deren Rand etwas geröthet erschien. Durchaus keine auch etwas derbere Infiltration zu constatiren. Inguinaldrüsen nicht tastbar. Patient hat das letzte Mal vor zwei Monaten den Coitus ausgeübt und war nie inficirt gewesen.

Da der Coitus vor nicht einmal fünf Stunden stattfand, und die Excoriation auf der inneren Lamelle des Präputium sehr bequem zu excidiren war, beschloss ich, an dem Patienten die Operation auf der Stelle vorzunehmen. Ich excidirte die suspecte Stelle mit der Cooper'schen Scheere in der Weise, dass ausser der Excoriation ringsum noch eine circa ein Cm. breite Zone gesunder Schleimhaut gleichzeitig entfernt wurde. Nach dieser gewiss sehr exacten und ausgiebigen Excision wurde die Wunde vernäht und Patient ging nach Hause mit der Empfehlung, nach 3 Tagen wieder zu erscheinen. Die Wunde verheilte per primam intentionem. Patient erschien bei mir alle fünf Tage. Nach 10 Tagen bemerkte ich, dass eine Drüse in der rechten Inguinalgegend vergrössert war und beim Betasten etwas schmerzte. Sonst keine Drüsenschwellungen.

Digitized by Google
Original from UNIVERSITY OF MICHIGAN
Generated on 2019-05-27 17:41 GMT / http://hdl.handle.net/2027/mdp.39015072936266
Public Domain in the United States, Google-digitized / http://www.hathitrust.org/access_use#pd-us-google

Da die Wunde vollkommen gut verheilte und auch nirgends Eiter wahrgenommen werden konnte, schwebte mir die vergrösserte Drüse in inguine, welche auch nach und nach vollkommen indolent geworden ist, als kein bonum omen vor. In den nächsten Wochen schwoll keine einzige Drüse in inguine mehr an. Anfangs der 9. Woche, und zwar 59 Tage vom Tage der Excision, genau gerechnet, erschien ein recentes maculo-papulöses Syphilid am Stamme und an den Extremitäten. An der Excisionsstelle durchaus keine Veränderung zu constatiren. Es wurde eine Einreibungscur eingeleitet. Nach 7 Monaten Syph. maculosa annularis recidiva.

Schon dieser einzige, so genau beobachtete Fall vermag, so glaube ich, mehr zu erklären, als vielleicht Hunderte von Fällen, in denen die Excision angeblich positive Resultate lieferte. Ich sage angeblich, weil wir wohl alle wissen, dass fast alle jenen Fälle, mit sehr geringen Ausnahmen, gewiss anfechtbar sind. Wenn man Geschwüre in einem sehr frühen Stadium, d. h. noch bevor die nächstgelegenen Lymphdrüsen geschwollen sind, oder sogar einige Tage oder Stunden nach der Infection entfernt, kann man in keinem Falle beurtheilen, was man denn eigentlich excidirt hat; da können ja lauter positive Resultate massenhaft statistisch zusammengestellt werden, ohne dass es sich nachweisen liesse, dass es sich in allen diesen Fällen wirklich um im Entstehen begriffene Initialaffecte gehandelt hat. Hat man aber die Excisionen bereits zur Zeit ausgeführt, wo die Drüsenschwellungen vorhanden waren, mithin die Diagnose zugleich klar war, so wird es offenbar Niemandem einfallen, nach der Excision ein positives Resultat zu erwarten, wenn man gar vielleicht eine Verspätung in dem Auftreten der ersten Secundärerscheinungen, wie es so oft nach Excisionen sich zu ereignen pflegt, nicht als ein positives Resultat bezeichnen wollte.

Dieser Fall lehrt ganz besonders, dass das syphilitische Virus gewiss sehr schnell von der Invasionsstelle mit dem benachbarten Lymphgefässstrom weiter fortgeschleppt wird und in die Säftebahnen der allgemeinen Circulation gelangt.

Es ist, wie ich schon oben betont habe, gewiss anzunehmen, dass die gelösten immunisirenden Toxine von der Invasionsstelle des syphilitischen Virus schneller als die eigentlichen Krankheitserreger in die Blutbahn gelangen, dass also die Resorption der Toxine und des Virus gewiss nicht als syn-

Generated on 2019-05-27 17:41 GMT / http://hdl.handle.net/2027/mdp.39015072936266
Public Domain in the United States, Google-digitized / http://www.hathitrust.org/access_use#pd-us-google
Digitized by Google
Original from UNIVERSITY OF MICHIGAN

chronisch zu bezeichnen ist; ich möchte nun aber hervorheben, dass diese Differenz nicht gerade so gross sein muss, da ja in der Literatur genug Fälle angegeben sind, in denen die Inoculation mit dem syphilitischen Virus nach einigen Tagen, sogar Wochen post infectionem „au porteur" vollkommen gelungen ist. Sie ist gelungen nicht nur an den der primären Sclerose weit entlegenen Stellen, was auf eine mangelhafte Immunisirung der gesammten Blutmasse zurückzuführen wäre, aber auch ganz in der Nähe der ersten Infectionsquelle. Solche Fälle sind uns ja von Horand, Diday (1862), Bidncap (1864), Ricord (1866), Bumm (1881), Pontoppidan (1885), Jadassohn (1891), Zarewicz (1895) und anderen Autoren wohl bekannt. In den zwei Fällen von Zarewicz (Arch. f. Dermatolog. XXXII) ist nach $3^1/_2$ Wochen eine zweite Sclerose ganz in der Nähe der primären Läsion, und im zweiten Falle nach einem Monate als Autoinoculation entstanden. Ich glaube auch, dass solche Fälle nicht gar so selten beobachtet werden, nur dass sie nicht alle zur Publication gelangen. Und diese Fälle lehren uns jedenfalls, dass die Resorption der Toxine keineswegs so rapid, und anfangs gewiss nur in spärlicher Menge von der primären Infectionsquelle stattfinden muss. Denn, wenn die Resorption der Toxine derjenigen des syphilitischen Virus so gewaltig vorausginge, wenn zur Zeit der Auswanderung der Toxine in die Blutbahn die eigentlichen Mikroorganismen ihren primären Sitz, d. h. den Initialaffect nicht verlassen würden, so müsste ja auch folglich der Organismus gegen das eigene Syphilisgift, welches es beherbergt, immun werden oder müsste sich der Verlauf der Krankheit doch wesentlich anders gestalten. Für die frühe Resorption der Syphiliserreger sprechen aber auch ganz besonders die specifischen Infiltrate auf gereizten Hautstellen, die lange vor der eigentlichen Proruptionsperiode spontan erscheinen, oder aber auch künstlich provocirt werden können. Aus dem eben geschilderten Falle wäre zu entnehmen, dass das Virus bereits in den ersten Stunden die primäre Infectionsstelle verlässt, und dass bereits eine nach fünf Stunden vorgenommene Excision der afficirten Stelle bereits in das gesunde Gewebe hinein den Organismus von der Syphilis nicht zu befreien vermag.

Digitized by Google
Original from UNIVERSITY OF MICHIGAN
Generated on 2019-05-27 17:42 GMT / http://hdl.handle.net/2027/mdp.39015072936266
Public Domain in the United States, Google-digitized / http://www.hathitrust.org/access_use#pd-us-google

Wenn wir die Fälle der Erfolge nach der Excisionstherapie in der Literatur Revue passiren lassen, müssen wir zur Einsicht kommen, dass mit einigen wenigen Ausnahmen bei allen diesen Fällen wunde Punkte zu entdecken sind. Wenn wir aber auch Fälle kennen, in denen eine sicher diagnosticirte Sclerose excidirt, und nachher keine Secundärsymptome beobachtet wurden, so ist damit eben auch nicht viel gesagt, weil ja doch diese Fälle nicht jahrelang in klinischer Beobachtung verblieben. Was die Unanfechtbarkeit der Fälle „quoad diagnosin“ und die Exactheit der Beobachtung anbelangt, habe ich in der Literatur der letzten Jahre nur einen einzigen Fall vorgefunden, welcher wirklich allen klinischen Anforderungen in jeder Richtung entsprechen dürfte. Es ist dies der Fall von O. Rosenthal, welchen der Autor seiner Privatpraxis entnommen und in den Beiträgen zur Dermatologie und Syphilis (Festschrift gewidmet Prof. Neumann 1900) beschrieben hat.

Es handelt sich um einen Mann, bei dem eine Affection, die den klinischen Eindruck einer typischen Sclerose machte und seit 3 Tagen bestehen sollte, excidirt wurde. Patient bleibt während einer Beobachtungszeit von acht Monaten vollständig frei von jeglichen Erscheinungen von Syphilis. Dass es sich hier wirklich um eine Sclerose handelte, beweist, dass die Ehefrau um dieselbe Zeit von ihrem Manne inficirt wird. Die primäre Erosion wird gefunden; danach stellt sich bei ihr ein ziemlich schwerer Verlauf der Krankheit ein und ein abgestorbenes, syphilitisches Kind kommt zur Welt. Der Verlauf spricht dafür, dass die Frau erst inficirt wurde, als sie bereits concipirt hatte. Die Entstehung der Sclerose beim Manne ist etwas dunkel, da seit der letzten ausserehelichen Cohabitation, nach welcher eine Infection hätte auftreten können, etwa 13 Wochen vergangen waren. Nimmt man aber auch an, dass in diesem Falle die Frau die Quelle der Infection gewesen wäre, so bleibt doch das Resultat dasselbe; die Excision der Sclerose ist mit positivem Erfolg ausgeführt worden beim Manne, der seine Syphilis auf ein anderes Individuum übertragen hat. Es bleibt noch hinzuzufügen, dass zur Zeit der vorgenommenen Excision noch gar keine Drüsenschwellungen vorhanden waren.

Obwohl der Fall von O. Rosenthal, was die Unanfechtbarkeit der Diagnose, sowie der stricten klinischen Beobachtung betrifft, gewiss nichts zu wünschen übrig lässt, so muss ich mich dennoch verwahren, dass der Fall, wenn auch nach einer achtmonatlichen Beobachtungsfrist, als ein vollkommen positiver Erfolg der Excisionstherapie kaum erklärt werden kann. Der-

Digitized by Google
Original from UNIVERSITY OF MICHIGAN
Generated on 2019-05-27 17:42 GMT / http://hdl.handle.net/2027/mdp.39015072936266
Public Domain in the United States, Google-digitized / http://www.hathitrust.org/access_use#pd-us-google

artige Fälle müssen jahrelang fort und fort in strenger Beobachtung verbleiben und man ist eben nie in der Lage, das Urtheil zu fällen, ob der Organismus als gänzlich frei vom Syphilisvirus zu betrachten ist. Sind doch so viele Fälle beobachtet und beschrieben worden, in denen nach einer gründlichen Excision der Sclerose früher oder später doch Syphiliserscheinungen zum Vorschein kamen. Ich habe die diesbezügliche Literatur einer gründlichen Durchsicht unterworfen und will aus dem Bereiche aller betreffenden Fälle vor Allem eine Kategorie gänzlich streichen. Es sind dies Fälle, in welchen viele Jahre nach der Excision des Initialaffectes Spätsymptome der Krankheit in Form gummöser Erscheinungen der äusseren Decke oder der inneren Organe aufgebrochen sind. Ich möchte alle diese Fälle aus dem Grunde ausgeschieden wissen, weil ja die gummösen Erscheinungen von den Anhängern der Finger'schen Theorie lediglich auf Wirkung der Stoffwechselproducte zurückgeführt werden; folglich könnte man mir vom Standpunkte obiger Hypothese folgenden Einwand machen: „Die Spätsymptome haben ja mit dem Syphilisvirus nichts gemein, sie sind ja nicht übertragbar und sind nur durch Toxine hervorgerufen worden, welche noch vor der Excision von der Sclerose aus mit dem Säftestrom in die allgemeine Blutbahn gelangt sind. Das eigentliche Virus wurde aber gewiss sammt der Sclerose entfernt; da aber die Toxine schon sehr früh, weil bereits zur Zeit der Sclerosenbildung resorbirt werden, wird man nicht in einem jeden Falle den Organismus vor der Toxinenwirkung für die Zukunft schützen können. Aber die Erscheinungen, welche dem specifischen Syphiliserreger zu verdanken sind, bleiben nun. Dank der Excisionstherapie, dem Organismus erspart."

Auf diese Weise wird ja doch vom Standpunkte der erwähnten Theorie auch die Syphilis hereditaria tarda, die syphilitischen Späterscheinungen, denen die Mütter der vom Vater her syphilitischen Kinder anheimfallen, ohne jemals an Frühsymptomen gelitten zu haben, erklärt.

Obwohl dieser Einwand auch nicht viel zu sagen hat, weil man ja doch die Fälle, in welchen sich nach Excisionen Späterscheinungen eingestellt haben (mag man der Finger-

Digitized by Google
Original from UNIVERSITY OF MICHIGAN
Generated on 2019-05-27 17:41 GMT / http://hdl.handle.net/2027/mdp.39015072936266
Public Domain in the United States, Google-digitized / http://www.hathitrust.org/access_use#pd-us-google

schen Theorie huldigen oder nicht), keineswegs als positive Resultate betrachten kann, so wird es auch andererseits nicht so schwer sein, in der Literatur Fälle zu finden, wo nach Excisionen nicht gummöse Erscheinungen, wohl aber die allgemein dem secundären Stadium gehörenden Symptome nach Jahren beobachtet wurden. Solche Fälle sind ja mehrmals angegeben worden, und ein derartiger Fall ist mir gut bekannt.

Einem 20jährigen Commis wurde der Initialaffect, zur Zeit, als noch keine Drüsenschwellungen vorhanden waren (in der Klinik weil. Prof. Rosner), entfernt und der Patient wurde von mir ein ganzes Jahr fleissig beobachtet, ohne dass ich bei ihm je ein verdächtiges Symptom hätte entdecken können. Drüsenschwellungen waren auch nicht zu constatiren. Etwa zwei Jahre nach der Excision entwickelte sich bei ihm eine hartnäckige Psoriasis palmaris, welche nach einer ausgiebigen localen und allgemeinen Quecksilbercur ausheilte.

Die Psoriasis palmaris gehört doch gewiss den Frühsymptomen der Syphilis an und wird als eine, durch das eigentliche Virus hervorgerufene Erscheinung anerkannt.

Es unterliegt also keinem Zweifel, dass diese „sogenannten" Fälle von positiven Resultaten der Excisionstherapie gewiss sehr sceptisch aufzufassen sind und wenn man den von mir beobachteten Fall, in welchem eine nach fünf Stunden vorgenommene Excision ein negatives Resultat zur Folge hatte, beherzigt und bedenkt, wie schnell das syphilitische Virus seinen ursprünglichen Sitz verlässt, so wird man wohl den Werth der Excision im Sinne einer abortiven Therapie zu mindestens als problematisch bezeichnen müssen.

Ich bin aber weit entfernt davon zu behaupten, dass die Excision vom Standpunkte der allgemeinen Therapie der Syphilis als eine Behandlungsmethode der Krankheit zu verschmähen ist. Es muss ja doch Jedem einleuchten, dass mit der excidirten Sclerose zugleich ein mächtiger, virulenter Focus vom Organismus entfernt wird, was für den späteren Verlauf der Krankheit von wichtiger Bedeutung sein dürfte.

Das so späte Erscheinen virulenter syphilitischer Symptome nach der Excision der Sclerose in allen diesen Fällen, welche bis zu einer gewissen Zeit positive Erfolge vortäuschen können, findet ja eben darin seine Erklärung, dass in Folge der Entfernung des Hauptnestes der specifischen Mikroorganismen

Digitized by Google
Original from UNIVERSITY OF MICHIGAN
Generated on 2019-05-27 17:41 GMT / http://hdl.handle.net/2027/mdp.39015072936266
Public Domain in the United States, Google-digitized / http://www.hathitrust.org/access_use#pd-us-google

nur sehr spärliche Mengen des Virus in die allgemeine Circulation gelangen und deshalb vermag auch dasselbe anfangs seine Wirkung, welche tief unter der „Reizschwelle“ liegt, nicht zu entfalten. Mit der Zeit kann sich das Virus vermehren und nach Wochen oder Monaten secundäre Symptome hervorrufen. Oder aber kann auch die spärliche Menge der in der Säftebahn circulirenden Mikroorganismen im Gewebe eingekapselt werden und längere Zeit dort verharren. Sie können nach einer langen Frist durch irgend welche Ursache befreit werden und locale oder auch allgemeine Symptome hervorrufen.

Es ist ja wohl bekannt, dass solche Verspätungen im Auftreten der allgemeinen constitutionellen Erscheinungen auch ohne vorausgegangene Excision des Primäraffectes beobachtet werden.

Ich kann mich eines Falles erinnern, wo nach einer Sclerose gar keine allgemeine Eruption beobachtet werden konnte, und dass die ersten constitutionellen Erscheinungen erst in etwa einem halben Jahre in Form breiter Condylome der Tonsillen zu Tage traten. Einen zweiten derartigen Fall verdanke ich der Mittheilung des Primararztes v. Borzecki. Bei einem Manne mit einer typischen Sclerose kam es zu keiner Drüsenschwellung, wohl aber zur Zeit der Proruptionsperiode zu heftigen periostalen Schmerzen im Bereiche des Kopfes und der Tibia. Ein Exanthem wurde durchaus nicht beobachtet. Nach einem Jahre erschien eine Leukoplacie der buccalen Partie der Mundschleimhaut und der Zunge, wobei zu bemerken ist, dass der Patient dem Tabakgenusse gar nicht gefröhnt hat.

Auf welche Weise in den letzterwähnten Fällen ein derartiges Ausbleiben, respective Verspätung der secundären Erscheinungen erklärt werden dürfte, ist ziemlich schwer zu entscheiden. Ich möchte mir die Fälle derart erklären, dass entweder schon a priori ganz minimale Mengen des Virus auf der excoriirten Stelle haften blieben und das Virus eben nicht im Stande war, sich in der Weise zu vermehren, um in dem, der ersten Proruptionsperiode entsprechenden Zeitpunkte sogleich allgemeine, constitutionelle Erscheinungen hervorzurufen, oder aber konnten die Mikroorganismen dermassen an Virulenz eingebüsst haben, dass ihre Wirkung auch nicht sogleich die gewisse Reizschwelle zu erreichen vermochte. Das Virus konnte nun aber seine Virulenz bis zu einer gewissen Grenze einbüssen, wenn es beispielsweise von einem Individuum stammte, bei welchem bereits eine fast gänzliche Vertilgung der viru-

Digitized by Google
Original from UNIVERSITY OF MICHIGAN
Generated on 2019-05-27 17:41 GMT / http://hdl.handle.net/2027/mdp.39015072936266
Public Domain in the United States, Google-digitized / http://www.hathitrust.org/access_use#pd-us-google

lenten Krankheitsperiode nahe war, oder aber der inficirende Organismus ausgiebige specifische Curen durchmachte, welche auf die Virulenz seiner Mikroorganismen gewiss von Einfluss sein mussten.

Obige Erwägungen führen ja nur zum Schlusse, dass, wenn eine Excision noch so frühzeitig vorgenommen wird, wir doch anzunehmen berechtigt sind, dass sowohl die immunisirenden Stoffwechselproducte, als auch geringe Mengen des specifischen Virus doch in die Säftebahn gelangen können. Wenigstens sind wir nie in der Lage kategorisch behaupten zu können, dass der Organismus in solchen Fällen als vom Virus gänzlich frei betrachtet werden kann.

Was diejenigen Fälle anbelangt, in denen mehrere Jahre nach der Excision auf einmal Späterscheinungen auftreten (Auspitz und Andere), so werden sie ja von den Anhängern der Finger'schen Theorie auf die Weise erklärt, dass von der Sclerose aus nicht Virus, wohl aber Stoffwechselproducte resorbirt wurden, und dass dieselben mit der Zeit zur Umstimmung der Gewebe und zu tertiären Erscheinungen, ohne jegliche Mitbetheiligung der Bakterien, führen können.

Hier liegt aber eben der einzige anfechtbare Punkt der jedenfalls sehr geistreichen und verlockenden Theorie Finger's. Die Theorie nimmt bekanntlich an, dass die dem Blutserum einverleibten Toxine, sobald sie die Gewebe in genügender Weise imprägniren, dem Organismus die Immunität verleihen; ist aber die Giftigkeit der Toxine bedeutender und die Reactionsfähigkeit des Organismus geringer, dann vermögen dieselben tertiäre Erscheinungen hervorzurufen. Ich habe hier nicht die Absicht, in das „für und gegen" dieser Theorie, an der ja ohnehin schon so vielfach discutirt wurde, näher einzugehen, möchte nur an dieser Stelle hervorheben, dass das Zustandekommen tertiärer Erscheinungen nach frühzeitigen Excisionen der Initialaffecte lediglich auf Toxine, ohne Mitspielen des specifischen Virus zurückzuführen, in dieser Theorie keineswegs genügende Erklärung finden kann.

Wenn nämlich die Excision bereits sehr frühzeitig vorgenommen wird, so wird ja auch die Quantität der vom Zeitpunkte der Infection bis zum Tage der Excision vom Initial-

Digitized by Google
Original from UNIVERSITY OF MICHIGAN
Generated on 2019-05-27 17:41 GMT / http://hdl.handle.net/2027/mdp.39015072936266
Public Domain in the United States, Google-digitized / http://www.hathitrust.org/access_use#pd-us-google

affecte ausgeschiedener Toxine wohl sehr gering sein. Die aber anfangs in geringer Menge producirten Toxine, welche von den Lymphwegen in die Blutbahn gelangen, werden doch, wie es ja jüngst von Matzenauer ganz richtig betont wurde, durch die active Kraft des Organismus unwirksam gemacht. Die Toxine werden zu Antitoxinen umgewandelt. Erst in dem Masse, als die Syphiliskeime sich multipliciren und immer grössere Toxinmengen erzeugen, werden sich nach und nach Compesationsstörungen geltend machen, indem der Arbeitskraft des Organismus immer grössere Anforderungen gestellt werden und die Toxinwirkung kann erst dann ihren Ausdruck finden. Es ist also wohl anzunehmen, dass diese geringe Menge der Toxine, welche vor der Excision der Resorption anheimgefallen ist, gewiss ganz und sonders zu Antitoxinen verwandelt, mithin auch unschädlich gemacht wurde. Und wenn auch dennoch ein gewisses Plus von Toxinen im Blute circuliren sollte, so würden sie kaum genügen, den Organismus zu immunisiren, geschweige denn gummöse Späterscheinungen zu bedingen.

Ich kann mir die Entstehung der Spätsymptome auf keine Weise ohne Mitwirkung des specifischen Virus in diesen Fällen erklären. Und der Gedanke, dass es sich hier um die eigentlichen bacillären Krankheitserreger handelt, welche dem Säftestrom einverleibt worden sind, liegt ja um so näher, als wir bereits wissen, wie schnell das Virus seinen primären Sitz verlässt, zur Zeit, als von einer Eliminirung des Primäraffectes theoretisch noch ein Erfolg zu erwarten wäre.

Und wie ich mir in den erwähnten Fällen das Auftreten der gummösen Erscheinungen auf keine Weise ohne Mitwirkung des Virus zu erklären im Stande bin, so vermag ich auch im Allgemeinen nicht einzusehen, warum man die Entstehung tertiärer Producte lediglich der Wirkung der Toxine zuschreiben will. Es mag ja wohl Jedem einleuchten, wie es ja auch Neisser und Jadassohn zugegeben haben, dass die durch Toxinwirkung bedingte Umstimmung der Gewebe beim Zustandekommen der Spätsymptome den wichtigsten Factor darstellt, aber man kann dem Postulat der Theorie, welche die Abwesenheit jeglicher Reste, wenn auch noch so spärlicher Virusmengen erfordert, kaum zustimmen.

Digitized by Google
Original from UNIVERSITY OF MICHIGAN
Generated on 2019-05-27 17:41 GMT / http://hdl.handle.net/2027/mdp.39015072936266
Public Domain in the United States, Google-digitized / http://www.hathitrust.org/access_use#pd-us-google

Man wird sich gewiss viele so mannigfache Erscheinungen und wechselvolle Bilder im Verlaufe der Syphilis viel leichter und ungezwungener vorstellen und erklären können, wenn man beim Zustandekommen tertiärer Affectionen ausser den Toxinen auch die Anwesenheit geringer Mengen des vielleicht bereits veränderten Virus zu acceptiren geneigt ist. Hat ja schon Jadassohn darauf aufmerksam gemacht, es sei nicht wahrscheinlich, dass verschiedene Formen derselben Krankheit, die einander so vielfach ähneln, wie so viele (z. B. serpiginöse) tertiäre den secundären Formen, in ihrer Pathogenese so wesentlich divergiren sollten. Obwohl nun Finger wirklich nachgewiesen hat, dass die Rotztoxine in der Leber neben diffuser Hepatitis auch knötchenförmige, also den Rotzknoten (Analogie mit Gummibildung) ähnliche Bildungen erzeugen können, so muss doch andererseits erwogen werden, dass die Coincidenz secundärer und tertiärer Affectionen im Verlaufe der Syphilis wohl zu den Ausnahmen gehört, was man eben nicht erwarten sollte, wenn man bedenkt, dass doch Toxine eben im secundären Stadium der Krankheit fort und fort, und zwar in grossen Mengen producirt werden.

Der Einwand, welcher der Finger'schen Theorie gemacht wird, nämlich, dass das Quecksilber gar oft gegen tertiäre Producte mit besonderem Erfolge angewendet wird, dass also aus dem Grunde anzunehmen ist, Spätsymptome müssen dem virulenten Stadium der Krankheit angehören, ist nicht ganz stichhältig, weil ja doch das Quecksilber vor Allem als ein mächtiges Resorbens zu betrachten ist, und wohl auch bei gummösen Affectionen gewiss gute Dienste leisten kann.

Wenn man jedoch die äusserst prompte, ja man muss sagen specifische Wirkung der Jodverbindungen auf spätsyphilitische Producte in Erwägung zieht, so muss man nothwendig noch Eines berücksichtigen, was mit der Toxintheorie der Tertiärproducte keineswegs stimmen kann.

Wenn die Spätformen der Syphilis nur auf Toxinwirkung beruhen, Toxine aber auch, wie bereits angenommen, eine immunisirende Wirkung entfalten, so müssten ja logischer Weise energische und andauernde Jodkalicuren, welche doch so prompt alle Spätsyphilide zum Schwinden bringen, auch die Immu-

Digitized by Google
Original from UNIVERSITY OF MICHIGAN
Generated on 2019-05-27 17:41 GMT / http://hdl.handle.net/2027/mdp.39015072936266
Public Domain in the United States, Google-digitized / http://www.hathitrust.org/access_use#pd-us-google

nität aufheben. Da es ja unmöglich ist. experimentelle Inoculationen in dieser Richtung vorzunehmen, wird man auch nie in der Lage sein, direct entscheiden zu können, ob bei Individuen, die forcirte und ausgiebige Jodcuren durchgemacht haben. das syphilitische Virus einen Primäraffect erzeugen würde oder nicht. Ich glaube aber, dass wir davon absolut überzeugt sein können, dass das Jod auf die Immunität nicht den mindesten Einfluss auszuüben vermag. Denn, wenn dem so wäre, müssten ja Reinfectionen ungemein viel häufiger zu Stande kommen, ja, sie wären keineswegs eine Seltenheit, da ja doch so viele Leute, welche Syphilis überstanden haben, Monate und Monate lang in allen Stadien ihrer Krankheit Jodsalze zu geniessen pflegen.

Aber auch das Vorkommen von Reinfectionen bei bereits noch mit tertiärer Lues behafteten Leuten lässt sich mit den Anforderungen der oberwähnten Theorie nicht leicht in Einklang bringen. Wenn man bedenkt, dass der genannten Theorie zufolge, die tertiären Producte lediglich auf Toxine zurückzuführen sind, die doch im Blute Tertiärsyphilitischer gewiss und zwar in nicht geringen Mengen circuliren müssen, wird man doch eine Reinfection auf diesem gewiss immunisirten Boden für recht merkwürdig halten müssen.

Ich glaube, man könnte sich diese Fälle viel leichter erklären, wenn man annehmen wollte, dass das syphilitische Virus mit der Zeit nach und nach eine allmälige Umstimmung erfährt, wobei es auch seine Virulenz auch allmälig einbüsst. Diese Ansicht wurde ja von mehreren Autoren hervorgehoben und ich glaube, dass sie uns sehr viele Thatsachen leicht zu erklären vermag. Die allmälige Umstimmung der Bakterien erklärt uns in ungezwungener Weise die sogenannten „Uebergangsformen" der Früh- und Spätperiode, welche doch so oft beobachtet werden, so wie die Nichtübertragbarkeit der Spätproducte der Krankheit. Das gleichzeitige, obwohl seltene Vorkommen secundärer und tertiärer Producte könnte man sich durch das gleichzeitige Vorkommen mehr und weniger virulenter Bakterien entstanden denken. Auch die Reinfection auf Tertiärsyphilitische könnte man sich wohl leichter erklären, indem man annimmt, dass die vorher durch Toxinwirkung ver-

Digitized by Google
Original from UNIVERSITY OF MICHIGAN
Generated on 2019-05-27 17:41 GMT / http://hdl.handle.net/2027/mdp.39015072936266
Public Domain in the United States, Google-digitized / http://www.hathitrust.org/access_use#pd-us-google

änderten Gewebe auf die im Organismus umgezüchteten Bakterien mit gummösen Erscheinungen auf normales, von aussen her kommendes Virus doch mit einer Sclerose reagiren.

Um aber auf das eigentliche Thema zurückzukommen, will ich noch einmal betonen, dass wir nach Excisionen der Initialaffecte, mögen dieselben noch so frühzeitig vorgenommen werden, in keinem Falle berechtigt sind, den Organismus als vom syphilitischen Virus vollkommen frei zu betrachten. Denn es ist ganz gewiss als sicher anzunehmen, dass vom Momente der Infection an nicht nur die Toxine, wohl aber auch das corpusculäre Virus in die allgemeine Säftemasse von der Invasionsstelle allmälig übergeht.

Ich glaube mit meinem bereits citirten Falle eines negativen, jedoch vielsagenden Resultates der Excisionstherapie, einen wichtigen Beleg für obige Annahme geliefert zu haben und ich bin in der Lage, noch einen zweiten sehr instructiven Fall, den ich genau beobachtet habe, als weiteren Beitrag zur Frage „Ist die primäre Syphilis als ein bis zum gewissen Zeitpunkte rein locales Leiden zu betrachten", anschliessen zu können.

Dieser Fall gehört in das Capitel der reinen postconceptionellen humoralen Syphilis und entspricht auch, was seine Unanfechtbarkeit anbelangt, dem Kassowitz'schen Postulate im vollen Masse.

M. R., eine 28jährige Officiersfrau, Mutter eines gesunden Kindes, concipirte von ihrem völlig gesunden Manne im Monate April 1899. Er ist im Mai nach Wien gefahren, um an einem Fest, welches seine Collegen ihrem Obersten veranstalteten, theilzunehmen, und kam von diesem Ausflug mit einer Sclerose nach Hause zurück. Er consultirte mich gleich nach seiner Ankunft und ich legte ihm natürlich sofort ans Herz, er müsse sich von jedem Umgang mit seiner graviden Frau fernhalten. Er inficirte dennoch seine Frau Ende December und ich constatirte einige Tage nach dem neuen Jahr bei der Frau eine deutliche Sclerose in der Nähe der unteren Commissur. Am 2. Februar fand die Entbindung von einem reifen, augenscheinlich gänzlich gesunden Kinde statt, bei dem etwa zwei Wochen später die ersten Erscheinungen hereditärer Syphilis in Form eines papulo-erosiven Exanthems an den Hautschleimhautgrenzen und Coryza in deutlicher Weise auftraten. Zu Ende Februar, also beinahe

Digitized by Google
Original from UNIVERSITY OF MICHIGAN
Generated on 2019-05-27 17:41 GMT / http://hdl.handle.net/2027/mdp.39015072936266
Public Domain in the United States, Google-digitized / http://www.hathitrust.org/access_use#pd-us-google

vier Wochen nach der Entbindung, trat bei der Mutter eine recente, kleinfleckige Roseola als Zeichen frischer recenter Syphilis auf.

Dieser Fall steht keineswegs vereinzelt in der Literatur da. Rosen (1862), Wiede-Rinecker (1880), Neumann (1885), Dühring (1895), Boulengier (1895), Welander (1896) haben bereits ganz ähnliche Fälle angegeben. Diese Fälle bieten zugleich einen wichtigen Beitrag zur Frage, wann die Syphilis der Mutter auf das Kind übergehen kann. Man weiss ja heutzutage, dass die von der Mutter während der Gravidität acquirirte Syphilis während der ganzen Gravidität auf das Kind zu übergehen vermag. Manche Autoren, wie Neumann und Kaposi, machen aber bei dieser Annahme einen Vorbehalt, indem sie hinzufügen, dass die während der letzten zwei Monate der Gravidität acquirirte Syphilis fast nie, oder nur in äusserst seltenen Fällen auf das Kind übergehe, weil ja die Syphilis der Mutter erst constitutionell werden müsse, ehe sie mittelst der Blutbahn per placentam auf den Foetus übergehen könne.

Nachdem also die secundären Symptome acht bis zehn Wochen nach der Infection aufzutreten pflegen, meinen die Vertreter obiger Annahme, vermag die von der Mutter später als zwei Monate vor dem Graviditätsende acquirirte Syphilis nicht auf den Embryo überzugehen, weil zur Zeit, als die Syphilis der Mutter constitutionell geworden ist, der Foetus bereits geboren und also eo ipso nicht mehr auf humoralem Wege inficirt werden kann.

Nun kann aber eben die Richtigkeit dieser theoretischen Erwägungen vom Standpunkte der Annahme, dass die Syphilis bereits „ab initio“ als constitutionell zu betrachten ist, ganz mit Recht, wie ich glaube, bestritten werden. Diese Annahme wird ja eben durch den von mir citirten Fall, wie auch durch die von anderen Autoren angegebenen ähnlichen zweifellosen Fälle in völlig genügender Weise bekräftigt. Diese Fälle beweisen ja ganz entschieden, dass eine Mutter bereits im primären Stadium der Syphilis das Virus per placentam auf das Kind übertragen kann, da ja doch die ersten secundären Symptome bei der Mutter erst so lange nach der Geburt des Kindes aufgetreten sind.

Digitized by Google
Original from UNIVERSITY OF MICHIGAN
Generated on 2019-05-27 17:41 GMT / http://hdl.handle.net/2027/mdp.39015072936266
Public Domain in the United States, Google-digitized / http://www.hathitrust.org/access_use#pd-us-google

Diese Fälle beweisen doch ganz entschieden, dass schon innerhalb der Primärperiode, und zwar bereits im sehr frühen Stadium der Krankheit das syphilitische Virus die primitive Invasionsstelle verlässt und in der allgemeinen Blutbahn circulirt.

Man könnte wohl noch andere wichtige Thatsachen ins Feld führen, um die Haltbarkeit des Begriffes primärer Syphilis als des ersten Stadiums der bereits constitutionellen Krankheit zu bekräftigen. Sprechen doch die von Neumann (Syphilis 1896), Konried (II. internation. derm. Congress 1892) und mir (Archiv f. Dermatologie XXXII) während des primären Stadiums vorgenommenen Blutuntersuchungen dafür, dass man die Sclerose gewiss nicht als eine rein locale Erkrankung betrachten kann, da ja doch bereits im primären Stadium wesentliche Blutveränderungen nachweisbar sind. Rille (II. internationaler dermatolog. Congr. 1892) negirt vollkommen etwaige Blutveränderungen beim alleinigen Vorhandensein der syphilitischen Sclerose. Die Alteration fängt nach diesem Autor erst überhaupt mit dem Auftreten der Secundärerscheinungen an. Neumann's Untersuchungen haben jedoch bewiesen, dass der Hämoglobingehalt sich schon während der zweiten Incubationsperiode wesentlich verringert zeigt, während mich meine sehr genau angestellten Untersuchungen überzeugt haben, dass der Hämoglobingehalt des Blutes bereits in der zweiten Woche nach dem Zustandekommen der Sclerose eine Abnahme erfährt und die Zahl der rothen Blutkörperchen im Stadium der primären Syphilis sich gewiss, obwohl im geringen Grade als verringert erweist.

Nun werden aber, wie bekannt, die erwähnten Blutveränderungen auf die chemische Action der bakteriellen Stoffwechselproducte zurückgeführt, sie würden also vor Allem auf eine toxinogene und nicht auf die eigentliche virulente Durchseuchung des Organismus im Stadium der zweiten Latenz hindeuten; die pathologische Blutbeschaffenheit in dieser Periode der Krankheit dürfte also lediglich in der Anwesenheit der von der Sclerose aus resorbirten Toxine ihre genügende Erklärung finden, ohne das Uebergehen des eigentlichen Virus

Digitized by Google
Original from UNIVERSITY OF MICHIGAN
Generated on 2019-05-27 17:41 GMT / http://hdl.handle.net/2027/mdp.39015072936266
Public Domain in the United States, Google-digitized / http://www.hathitrust.org/access_use#pd-us-google

von seinem primären Sitz in die allgemeine Säftemasse in causaler Richtung unbedingt zu beanspruchen.

Wie dem auch sei, glaube ich mit den beachtungswürdigen Thatsachen, nämlich dem negativen Erfolge einer fünf Stunden post infectionem vorgenommenen Excision, sowie auch mit dem Falle einer im neunten Graviditätsmonate acquirirten, und dennoch auf humoralem Wege auf das Kind übergegangener Infection gewiss nicht zu unterschätzende Belege für die Annahme geliefert zu haben, dass wir den Initialaffect keineswegs als eine bis zu einem gewissen Zeitpunkte rein locale Affection, wohl aber als das erste Stadium einer a priori constitutionellen Krankheit zu betrachten haben.

Generated on 2019-05-27 17:41 GMT / http://hdl.handle.net/2027/mdp.39015072936266
Public Domain in the United States, Google-digitized / http://www.hathitrust.org/access_use#pd-us-google
Digitized by Google
Original from UNIVERSITY OF MICHIGAN

Aus Dr. Max Joseph's Poliklinik für Hautkrankheiten in Berlin.

Beiträge zur Kenntniss der Plasmazellen, insbesondere beim Lupus.

Von

Dr. **Johan Almkvist**
in Stockholm.

(Hiezu Taf. VII u. VIII.)

Im Jahre 1891 lenkte Unna die Aufmerksamkeit auf die von ihm entdeckten sogenannten Plasmazellen. Er beschrieb (18) das Vorkommen und Aussehen dieser Zellen im Lupusgewebe. Seitdem ist eine grosse Literatur über diesen Gegenstand theils von Unna selbst (17), (19), theils von vielen anderen Beobachtern erschienen. Jadassohn war der erste, der sich gegen Unna's Beschreibung und Anschauung wandte (4). So entspann sich zwischen Jadassohn (5), (6) und Unna (20) eine Polemik, die später zwischen Unna (21) und v. Marschalko fortgesetzt wurde, nachdem v. Marschalko in seiner 1895 erschienenen Arbeit über diese Zellen (11) zu einer ganz entgegengesetzten Ansicht als Unna gekommen war. An diesem Streit nahm auch Neisser mit einer Kritik über Unna Theil (14), (15). Seit 1895 haben ziemlich viele Autoren z. B. Hodara (3), Schottländer (16), Justi (8) und Krompecher (9) über diese Plasmazellen gearbeitet. Im Allgemeinen haben sie v. Marschalko's Untersuchungen mehr oder weniger bestätigt. Dies veranlasste v. Marschalko im Jahre 1899 ein Resumé über die Plasmazellenfrage zu geben (12), in welcher er die Plasmazellenfrage als beinahe erledigt erklärt und glaubt, dass nur wenig „von der ganzen Entdeckung Unna's" übrig geblieben ist. Bald darauf erschien aus Paltauf's Institut in Wien eine Arbeit

Digitized by Google
Original from UNIVERSITY OF MICHIGAN
Generated on 2019-05-27 17:41 GMT / http://hdl.handle.net/2027/mdp.39015072936266
Public Domain in the United States, Google-digitized / http://www.hathitrust.org/access_use#pd-us-google

von Joannovics (7), die allerdings nicht mit v. Marschalko's Ansicht übereinstimmte. Marschalko hat dann über Joannovics Arbeit eine Kritik geschrieben (13), in welcher er die Behauptungen von Joannovics zu widerlegen versucht. Ihm erscheint — sagt er — „eine Revision der ganzen Plasmazellenlehre ganz überflüssig".

Leider kann ich dieser Meinung von Marschalko's, dass der Erklärungsprocess in der Plasmazellenfrage beinahe schon zu Ende geführt ist, nicht beistimmen. Ich finde im Gegentheil, dass nur in einem Punkt die verschiedenen Autoren vollkommen übereinstimmen, nämlich in dem Vorkommen der Plasmazellen bei ziemlich vielen pathologischen Processen. In allen übrigen Punkten dieser Frage sind wir, wie es mir scheint, von der Lösung mehr oder weniger weit entfernt.

Da ich der Meinung bin, dass diese Frage eine sehr wichtige nicht nur für die Dermatologie, sondern auch und vielleicht noch mehr für die allgemeine Pathologie und die Zellenlehre ist, nahm ich mit grosser Freude den Vorschlag von Herrn Dr. Max Joseph in Berlin an, das in seinem Laboratorium befindliche Lupusmaterial besonders mit Rücksicht auf die Plasmazellen zu untersuchen.

Das Material, welches er zu meiner Disposition stellte, bestand aus in Alkohol gehärteten und in Celloidin eingebetteten Schnitten von 21 Krankheitsfällen. Von diesen waren 15 als Lupus, 5 als Tuberculosis cutis verrucosa klinisch sicher diagnosticirt. Dazu kam eine tuberculöse Lymphdrüse.

Die Schnitte wurden hauptsächlich mit Unna's polychromer Methylenblau-Färbemethode mit Entfärbung in Glycerinäthermischung behandelt. Daneben wurden auch Schnitte in gewöhnlichem Methylenblau, Thionin, Kresylviolett, Methylgrün, Biondi-Heidenhains Farbenmischung, saurem Orcein, Weigert's Resorcin-Fuchsin, Eosin, Saffranin und Hämatoxylin gefärbt.

Ich will zunächst die interessanteren Fälle, die ein charakteristisches Bild zeigen, ausführlicher besprechen und die anderen dann kürzer erwähnen.

Fall 1. Lupus vulgaris faciei. Das Präparat zeigt einen gut ausgebildeten Herd, in dessen mittlerem Theil die Epidermis zerstört, in den Seitentheilen dagegen ziemlich unverändert ist. Der Herd besteht aus einer Anzahl tuberkelähnlicher Knötchen mit einem runden hellen,

Digitized by Google
Original from UNIVERSITY OF MICHIGAN
Generated on 2019-05-27 17:41 GMT / http://hdl.handle.net/2027/mdp.39015072936266
Public Domain in the United States, Google-digitized / http://www.hathitrust.org/access_use#pd-us-google

schwach gefärbten Centrum und um dieses herum eine ringförmige Zone von dichtliegenden, stärker gefärbten Zellen. Da, wo das Epithelgewebe zerstört ist, liegen die Knötchen unbedeckt und hier liegen sie auch unmittelbar neben einander, so dass dieser Theil den Eindruck macht, der am meisten veränderte und also auch älteste zu sein. In Uebereinstimmung hiermit zeigen auch die Färbungen mit saurem Orcein und Weigerts Resorcin-Fuchsin in diesem Theil des Präparates gar keine elastische Fasern. Peripheriewärts hiervon liegen die Knötchen nicht so dicht, sondern haben zwischen sich mehr oder weniger zellig infiltrirtes Bindegewebe, wo auch einige Reste von dem elastischen Fasernetz noch vorhanden sind. Wo keine Knötchen sind, sieht man die elastischen Fasern in vollkommen normaler Weise ausgebildet. Der vermehrte Zellreichthum des Bindegewebes erstreckt sich auch in das subcutane Fettgewebe hinein, so dass man zwischen den Fettzellen zahlreichere und grössere Zellen als normal sieht. Ziemlich weit in das Fettgewebe hinein findet man hier und da sehr kleine Knötchen von blassen Zellen mit einer sehr schwach ausgeprägten Zone von stärker tingirten Zellen umgeben. Blutgefässe kommen ziemlich häufig zwischen den Knötchen vor. Ganz kleine findet man auch in den Knötchen und in den Septen des Fettgewebes.

Histologisch entspricht also dieser Fall der Form, die Unna als circumscript oder nodulär bezeichnet hat.

Wenn wir dann die feineren Details dieses Präparates näher studiren, so sehen wir, dass die blassen Centren der Knötchen aus ziemlich grossen, polymorph geformten, sehr schwach gefärbten, mit blasenförmigen Kernen versehenen Zellen bestehen. Sie haben also das charakteristische Aussehen der gewöhnlich als Epitheloidzellen in einem Tuberkel benannten Gebilde. In einigen Knötchen kommen auch in den blossen Centren kleinere oder grössere Riesenzellen mit Randstellung der Kerne vor. Die Zellen in dem Infiltrationswall um die blassen Centren herum treten durch Unna's Methode mit polychromem Methylenblau auf eine besondere Weise hervor. Einen so gefärbten Schnitt habe ich in Fig. 1 gezeichnet. Er stellt einen Theil von einem solchen Knötchen mit dem blassen Centrum nach oben (Fig. 1 *a*) und dem Infiltrationswall nach unten (Fig. 1 *b*) dar. Dieser Wall besteht zum grössten Theil aus ziemlich grossen, stark blaugefärbten Zellen (Fig. 1 *U* und ähnliche), die ein stark gefärbtes Protoplasma zeigen, in welchem ein oder zwei grosse hellere Flecke zu sehen sind. Oft sieht man in der Mitte des hellen Fleckes einen dunklen Punkt, der

Digitized by Google
Original from UNIVERSITY OF MICHIGAN
Generated on 2019-05-27 17:41 GMT / http://hdl.handle.net/2027/mdp.39015072936266
Public Domain in the United States, Google-digitized / http://www.hathitrust.org/access_use#pd-us-google

deutlich zeigt, dass wir es mit einem Kern und seinen Kernkörperchen zu thun haben. Sehr oft fehlt zwar ein solches Kernkörperchen, aber die ziemlich grosse Aehnlichkeit mit den hellen Flecken, die einen dunklen Punkt in ihrer Mitte haben, macht doch, dass man bei der ersten Betrachtung auch diese hellen Flecke für schwach gefärbte, blasenförmige Zellkerne hält (Fig. 1 *Uk* und ähnliche Zellen). In den Zellen, die eine grössere Protoplasmamenge haben, liegt gewöhnlich der helle Kernfleck mehr oder weniger excentrisch (z. B. die mit *Ue* bezeichneten Zellen in Fig. 1). In den Zellen aber, wo die Grösse des einen oder der beiden hellen Flecke nur einen schmalen Streifen eines Protoplasmasaums übrig lässt, kann man keine excentrische Kernlage beobachten.

Die äussere Form dieser Zellen sind theils eine mehr langgestreckte, theils ungefähr gleich breite und lange, doch, wenn sie sich auch der runden Form nähern, gewöhnlich eine mehr oder weniger deutlich polygonal eckige. Viereckige Formen sind ziemlich gewöhnlich, dreieckige kommen auch vor. Ab und zu besonders in dem äusseren Rand des Infiltrationswalles gegen die Grenze des umgebenden Bindegewebes zu kommen auch solche Zellen von Spindelform vor von verschiedener Grösse. Einige von diesen haben in einem oder beiden Spitzen kürzere oder längere Ausläufer und gehen dadurch zu einem vollkommenen Bindegewebszelltypus über. Man sieht also (Fig. 1 und Fig. 2 *Z*) besonders nach aussen gegen das umgebende Bindegewebe zu alle möglichen Zwischenformen zwischen den grossen blauen Zellen und typischen Bindegewebszellen.

Ueber die feinere Structur des Protoplasmas dieser Zellen ist schwer etwas bestimmtes zu sagen. Sehr oft kann man gar keine Structur erkennen. Aber in einigen Zellen sieht man deutlich distincte Körner, die am Rande zwischen dem hellen Fleck und dem dunklen Protoplasma ringförmig liegen (z. B. die mit *Ur* bezeichneten Zellen in Fig. 1). Diese Körner sind aber k e i n e Protoplasmakörner. Man kann sich nämlich bei genauer Untersuchung überzeugen, dass sie einen Ring von randgestellten feinen Chromatinkörnchen bilden und dem Kern zugehören. Wahrscheinlich kommt ein solcher Kern mit einem Ring von randgestellten Chromatinkörnchen in den meisten von diesen

Digitized by Google
Original from UNIVERSITY OF MICHIGAN
Generated on 2019-05-27 17:42 GMT / http://hdl.handle.net/2027/mdp.39015072936266
Public Domain in the United States, Google-digitized / http://www.hathitrust.org/access_use#pd-us-google

Zellen vor. Der Rand des Kernes und die Randkörnchen sind nur durch die starke Protoplasmafärbung mehr oder weniger verdeckt worden. Andere Mal sieht man auch in dem übrigen Protoplasma eine Andeutung zur Körnelung, wie die Zellen *U* in Fig. 2 zeigen.

Die Farbstärke dieser Zellen bei Färbung mit polychromem Methylenblau ist selbstverständlich etwas verschieden, wenn man mehr oder weniger entfärbt. Aber stets ist doch der Kern schwächer, das Protoplasma stärker gefärbt.

Neben und zwischen diesen grossen blauen Zellen sieht man auch in einigen Knötchen, und wie Fig. 2 *T* zeigt, sogar in sehr grosser Menge, viel kleinere runde doch mehr oder weniger deutlich hervortretend eckige, blassblaue Zellen, die theilweise von einem stärker gefärbten Saum umgeben sind. Auch Zwischenformen zwischen diesen Zellen und Bindegewebszellen sind zu finden. Unveränderte Bindegewebszellen liegen auch zwischen diesen Zellen so wie zwischen den Plasmazellen und scheinen in die Epitheloidzellen des Centrums zu übergehen.

Dazu haben wir noch die sogenannten Mastzellen zu erwähnen, die mit polychromem Methylenblau und mit Kresylviolett gefärbt ein rothes, also metachromatisch gefärbtes, stark körniges Protoplasma zeigen, besonders schön bei der letzteren Färbung. Bei Färbung mit polychromem Methylenblau zeigen die Mastzellen einen Kern, der sehr ähnlich dem Kern der grossen blauen Zellen ist, also schwach blaugefärbt und blasenförmig (Fig. 1 *M*). Die Form und Grösse der Mastzellen ist derjenigen der grossen blauen Zellen manchmal sehr ähnlich, Andere Mal sind die Mastzellen mehr lang gestreckt, ja sogar sehr lange schmale und gebogene Formen sind nicht so selten. In einigen Mastzellen ist die Grenze des Protoplasmas gegen aussen nicht scharf, sondern wie zerbrochen, so als ob die Granula aus der Zelle herausfallen wollen.

Die Mastzellen kommen in diesem Präparate in dem Infiltrationswalle der Knötchen zwischen den grossen und kleinen blauen Zellen ziemlich zahlreich vor (Fig. 1 und Fig. 2 *M*). Bedeutend zahlreicher sind sie aber in dem Bindegewebe zwischen den Knötchen, ja sie kommen sogar hier in ungeheurer Menge oft als lange und gebogene, den Bindegewebszellen

Digitized by Google
Original from UNIVERSITY OF MICHIGAN
Generated on 2019-05-27 17:47 GMT / http://hdl.handle.net/2027/mdp.39015072936266
Public Domain in the United States, Google-digitized / http://www.hathitrust.org/access_use#pd-us-google

ähnliche Formen vor. Diese Formen habe ich nicht in dem Infiltrationswalle beobachtet. Hin und wieder findet man auch frei im Gewebe liegende Ansammlungen von rothen Mastzellengranula (Fig. 1 *f*).

In dem Bindegewebe zwischen den Lupusknötchen trifft man überall mehr Spindelzellen als normal, so dass man auf einen Proliferationsprocess in den Bindegewebszellen schliessen muss. Daneben sieht man kleinere oder grössere Ansammlungen von solchen grossen tiefblauen Zellen, die in dem Infiltrationswalle vorkommen theils in unregelmässigen Herden, theils in breiten oder schmäleren Zügen. Einige davon ragen tief in die Fettgewebssepten herunter. Auch in den kleinen Septen zwischen den verschiedenen Fettzellen sind mehr Bindegewebszellen als normal vorhanden. Ebenso sind hier einige solche grosse stark tingirte Zellen, wie sie in dem Infiltrationswalle vorkommen und Zwischenformen zwischen diesen Zellen und Bindegewebszellen zu finden.

Die kleinen Knötchen, die tief unten vorkommen, bestehen zum grössten Theil aus solchen Epitheloidzellen, welche die blassen Centren in den anderen Knötchen bilden. Dazu sieht man einige Lymphocyten zwischen diesen. In einigen kann man kaum von einem Infiltrationswall sprechen. Da, wo ein solcher vorkommt, ist er so gebaut wie die übrigen, nur bedeutend schwächer ausgebildet.

In den Gefässen dieses Präparates sieht man gewöhnlich zahlreiche rothe Blutkörperchen und polynucleäre Leukocyten. Seltener, aber doch überall in den Gefässen zu sehen, sind eosinophile körnige Zellen. Ziemlich sparsam kommen Lymphocyten vor. Von diesen Blutzellen sieht man (abgesehen von einer kleinen Blutung auf einer Stelle) im Gewebe nur sehr vereinzelte polynucleäre Leukocyten und Lymphocyten, die letzteren besonders, wie erwähnt, in den kleinsten Knötchen. Eosinophile Zellen habe ich nicht im Gewebe gefunden.

Die grossen tiefblau gefärbten Zellen, von welchen oben schon gesprochen ist, stimmen in allen ihren Eigenschaften mit den Zellen überein, die Unna 1891 in seiner Arbeit „Ueber Plasmazellen insbesondere beim Lupus“ (18) beschrieben und Plasmazellen genannt hat. Um diese Uebereinstimmung deut-

Digitized by Google
Original from UNIVERSITY OF MICHIGAN
Generated on 2019-05-27 17:47 GMT / http://hdl.handle.net/2027/mdp.39015072936266
Public Domain in the United States, Google-digitized / http://www.hathitrust.org/access_use#pd-us-google

lich zu zeigen, erlaube ich mir zu citiren, wie Unna sie pag. 302 und 303 in seiner Arbeit beschreibt.

„Diese Zellen sind ungemein gross und tief dunkelgefärbt, so dass sie schon bei schwacher Vergrösserung den Eindruck von gewöhnlichen Mastzellen machen. Bei starker Vergrösserung sind sie gekörnt, von nahezu kubischer oder rhombischer Form und den dicht gehäuften Mastzellen bei Urticaria pigmentosa sehr ähnlich. Nur fällt es auf, dass keine langgestreckte Zellformen wie ja stets bei Mastzellen vorkommen, dass keine so regelmässige Anordnung der Form der Körner besteht, dass dieselbe überhaupt viel feiner und statt metachromatisch blauroth oder violett, rein blau gefärbt sind."

„Auf der anderen Seite findet man alle nur wünschenswerthen Uebergänge dieser grossen Zellen nach aussen gegen das gesunde Gewebe hin zu abnorm protoplasmareich und schliesslich zu normalen Bindegewebezellen."

„Aus diesen entstehen also die tiefblauen grossen Zellen durch Zunahme und Abrundung des Zelleibes, während der Kern ebenso gross bläschenförmig und hell bleibt und einen ähnlichen tinctoriellen Gegensatz bei dieser Färbung zum Protoplasma zeigt, wie der Kern der Mastzellen bei ihrer gewöhnlichen Darstellung nur in schwächerem Grade. Er bleibt nämlich in der Färbung zurück und erscheint dadurch als eine hellere Lücke in dem Protoplasma, die sich als Kern oft nur durch das stark tingirte Kernkörperchen documentirt. Die Körnung des Protoplasmas ist so fein, dass selbst die allerstärkste Vergrösserung an isolirt liegende Zellen die einzelnen Körner nicht gut als solche zu erkennen erlauben, also eine Körnerung höherer Ordnung als die der Mastzellen und der Granula von Altmann."

Wenn man weiter meine Abbildungen 1 und 2 (die mit *U* bezeichnete Zellen und ähnliche) mit den Plasmazellen in Fig. 1 in Unna's Lehrbuch der Histopathologie der Haut vergleicht, so sieht man, dass die Plasmazellen hier mit den grossen blauen Zellen in meinen Präparaten in allen Hauptsachen übereinstimmen. Ich kann also nicht daran zweifeln, dass meine Zellen von derselben Art sind wie Unna's Plasmazellen und nenne darum auch diese Zellen Unna'sche Plasmazellen.

Die kleinen blauen Zellen, die besonders in Fig. 2 *T* vorkommen, kann ich mir nur als Plasmatochterzellen, wie sie Unna genannt hat, erklären.

Durch die verschiedene Färbungsmethoden, die ich gebraucht habe, kann man einige Eigenschaften dieser Plasmazellen kennen lernen. Färbt man z. B. mit einer Kernfarbe wie

Digitized by Google
Original from UNIVERSITY OF MICHIGAN
Generated on 2019-05-27 17:48 GMT / http://hdl.handle.net/2027/mdp.39015072936266
Public Domain in the United States, Google-digitized / http://www.hathitrust.org/access_use#pd-us-google

Hämatoxylin, Saffranin, Methylgrün oder Kresylviolett, so sehen die Unna'sche Plasmazellen bei dieser Färbung ganz anders aus als bei Färbung mit polychromem Methylenblau. Man sieht nämlich da einen distinct gefärbten Kern mit theils randgestellten Chromatinkörnchen, theils einem Kernkörperchen in der Mitte und das Protoplasma sehr schwach, aber doch erkennbar gefärbt. Auch dieses stimmt mit Unna's Anschauungen über Plasmazellen überein, denn er sagt in seiner 1892 erschienenen Arbeit „Ueber die Bedeutung der Plasmazellen" (19) über diese Zellen: „Der Kern ist gewöhnlich oval, liegt häufig an einem Ende der Zelle, erscheint bei der Protoplasmafärbung als heller Fleck in der dunkelblauen Zelle, bei Kernfärbung aber zeigt er ein grossbalkiges Chromatinnetz mit einer Reihe sehr grosser, stark tingibler Chromatinkörner oder bei stärkerer Entfärbung nur die letzteren."

Auch mit reinem Methylenblau bekommt man andere Bilder als mit polychromem Methylenblau. Dies ist auch nicht wunderbar, da die beiden Färbungsmethoden eigentlich ganz verschieden sind. Das polychrome Methylenblau, das ich angewendet habe (von E. Leitz in Berlin), enthält gar kein Methylenblau, sondern nur Umwandlungsproducte davon. Das kann man, wie ich von Dr. Leonor Michaëlis in Berlin gehört habe, durch eine einfache Untersuchung bestimmen. Wenn man nämlich zu einer verdünnten Lösung von Methylenblau einige Tropfen Natronlauge setzt, so bleibt nur das reine Methylenblau blau. Die Umsetzungsproducte desselben aber gehen in Roth über, welche Farbe durch Chloroform ausgeschüttelt werden kann. Mein polychromes Methylenblau geht bei dieser Probe vollkommen in Roth über, und nach Ausschütteln mit Chloroform ist keine Spur von blauer Farbe in der Wasserlösung zurück. Mein reines Methylenblau (aus den Höchster Farbwerken) dagegen bleibt bei Zusatz von Natronlauge blau und bei Ausschütteln mit Chloroform erhält dieses nur eine schwache Spur von rother Farbe.

Eine Probe, ob das Methylenblau rein ist, ist auch dessen Färbung von Mastzellengranula. Nur wenn diese rein blau gefärbt werden, ist das Methylenblau rein.

Generated on 2019-05-27 17:42 GMT / http://hdl.handle.net/2027/mdp.39015072936266
Public Domain in the United States, Google-digitized / http://www.hathitrust.org/access_use#pd-us-google
Digitized by Google
Original from UNIVERSITY OF MICHIGAN

Die beiden Farben polychromes und reines Methylenblau sind also ganz verschiedene Farben und so ist es auch begreiflich, dass man verschiedene Resultate durch die beiden Farben erhält.

Wenn man nun Unna's Plasmazellen mit reinem Methylenblau färbt, so bekommt man ein Bild, ziemlich ähnlich als wenn man mit Kernfärbungen färbt. Das Protoplasma ist nur ein wenig stärker gefärbt und die Chromatinkörner nicht so stark, aber man hat doch eine deutliche Kernfärbung.

Wenn dann Schnitte, die mit Kernfärbungen und mit reinem Methylenblau gefärbt sind, mit den durch polychromes Methylenblau gefärbten verglichen werden, so bemerkt man sofort, dass bei der ersten Färbung man viel öfter eine excentrische Kernlage, viel seltener dagegen zwei Kerne sieht als bei Färbung mit polychromem Methylenbau (vergleiche Fig. 1 *U* und ähnliche Zellen, mit den Zellen in Fig. 3). Die mit reinem Methylenblau gefärbten Schnitte zeigen ausserdem als Eigenthümlichkeit zur Seite des excentrisch gelegenen Kerns mehr oder weniger in der Mitte der Zelle eine Aufhellung des Protoplasmas, einen sogenannten Lichthof, der aber nicht immer sehr deutlich ist (siehe Fig. 3).

Durch ein genaues vergleichendes Studium kann man sich überzeugen, dass ein solcher gut ausgeprägter Lichthof bei Färbung mit polychromem Methylenblau eben so wie der Kern in der Färbung zurückbleibt und darum auch als eine runde, helle Lücke in dem tiefblauen Protoplasma sich zeigt, natürlich ohne Kernkörperchen in der Mitte. Wenigstens ein Theil von diesen runden, kernähnlichen, hellen Flecken ohne Kernkörperchen, die bei Färbung mit polychromem Methylenblau hervortreten, stellt also nicht einen Kern, sondern einen Lichthof im Protoplasma dar. Dadurch ist auch erklärt, warum man bei Färbung mit polychromem Methylenblau viel häufiger als bei Kernfärbungen zwei Kerne zu sehen glaubt, da nämlich auch der Lichthof bei dieser Färbung als Kern leicht imponirt.

Auch der andere Unterschied, die öfter vorkommende excentrische Kernlage ist hierdurch erklärt. Denn da der Lichthof als Kern imponirt und in der Mitte der Zelle liegt, kann

Digitized by Google
Original from UNIVERSITY OF MICHIGAN
Generated on 2019-05-27 17:42 GMT / http://hdl.handle.net/2027/mdp.39015072936266
Public Domain in the United States, Google-digitized / http://www.hathitrust.org/access_use#pd-us-google

man die in Wirklichkeit vorkommende excentrische Kernlage leicht übersehen. In einigen Fällen trifft man in einer Plasmazelle nur einen hellen Fleck ohne Kernkörperchen. Dieser könnte also entweder ein Kern sein, dessen Kernkörperchen schwächer entwickelt wäre, so dass es sich nicht färbt, oder ein Lichthof. Der Kern müsste im letzteren Fall auf irgend eine Weise versteckt sein. Er kann z. B. tiefer oder höher als der Lichthof liegen und bei einer anderen Einstellung der Mikrometerschraube hervortreten. Ein solcher Fall ist die Zelle *x* in Fig. 3, die in der Zeichnung nur einen Lichthof zeigt. Dieselbe Zelle ist in Fig. 3 *y* bei höherer Einstellung gezeichnet und zeigt einen deutlichen Kern auf derselben Stelle, an welcher früher sich ein Lichthof befand.

Was die Färbung mit Thionin betrifft, so habe ich mit dieser Färbung Bilder bekommen, die etwa in der Mitte zwischen polychromem und reinem Methylenblau stehen. Da doch Thionin dem Methylenblau nahe verwandt ist, so ist es auch möglich, dass dasselbe etwas verschieden färben kann, wenn es rein oder zersetzt ist. Die Bilder, die ich bekommen habe, sind interessant, insofern sie durch ihr Mittelstadium den Vergleich zwischen den mit polychromem und mit reinem Methylenblau gefärbten Schnitten leichter machen. Sie zeigen nämlich gewöhnlich das Protoplasma etwas tiefer blau als den Kern gefärbt. Gewöhnlich sieht man aber die randgestellten Chromatinkörner deutlich.

Ich habe also gefunden, dass die Unna'sche Plasmazellen in diesem Präparat sich durch polychromes Methylenblau auf eine eigenthümliche Weise färben. Da Unna diese Methode als eine specifische für diese Zellen hervorgehoben hat, so stimmen auch in dieser Hinsicht die hier gefundenen Zellen mit den Zellen, die Unna als Plasmazellen beschrieben hat, überein.

Was weiter die Entstehung der Plasmazellen betrifft, so hat Unna diese Zellen für veränderte Bindegewebszellen und nicht für Leukocyten gehalten. Zu derselben Ueberzeugung, dass es sich in diesem Fall um veränderte Bindegewebszellen handelt, bin ich auch durch mein Studium gekommen. Die Gründe hierfür will ich jetzt zusammenfassen:

Digitized by Google
Original from UNIVERSITY OF MICHIGAN
Generated on 2019-05-27 17:47 GMT / http://hdl.handle.net/2027/mdp.39015072936266
Public Domain in the United States, Google-digitized / http://www.hathitrust.org/access_use#pd-us-google

1. Ist der Kern dieser Zellen nicht dem Leukocytenkern, sondern dem Bindegewebskern ähnlich. Denn wenn man Leukocyten mit polychromem Methylenblau färbt, so zeigt der Kern immer ein gut entwickeltes Chromatinnetz und nie ein solches blasenförmiges Aussehen, welches viel mehr mit dem Bindegewebskern übereinstimmt.

2. Sind die Zellenformen auch wo sie frei liegen, nicht so rund wie immer bei freien Leukocyten, sondern mehr oder weniger deutlich eckige (drei-, vier-, fünf- oder mehreckige). Manchmal sieht man eine von den Ecken in einen Ausläufer übergehen, was wiederum die grösste Aehnlichkeit mit Bindegewebszellen aufweist.

3. Sieht man überall, besonders aber an der äusseren Peripherie der Lupusknötchen, alle möglichen Zwischenformen zwischen den Unna'schen Plasmazellen und den Bindegewebszellen (siehe Fig. 1 und 2, *Z*).

Hier muss ich die Bemerkung einschalten, dass. wenn man Zwischenformen zwischen zwei verschiedene Zellarten sieht, man annehmen kann, dass entweder die eine Zellform in die andere übergeht oder umgekehrt. Es wandeln sich also hier entweder Bindegewebszellen in Plasmazellen oder Plasmazellen in Bindegewebszellen um. Das sind die beiden einzigen Möglichkeiten, die man sich vorstellen muss, um die Zwischenformen zu erklären. Um darum in diesem Fall zu bestimmen, welche von diesen beiden Möglichkeiten hier stattfindet, habe ich besonders darauf geachtet, wo man diese Zwischenformen findet. Es ist ja klar, dass die Lupusknötchen im Anfang kleiner sind und dann durch peripherisches Fortschreiten wachsen, so dass die in der Peripherie liegenden Plasmazellen jünger sind als die mehr centralen Plasmazellen. Da wir also sehen, dass die jüngeren Plasmazellen Zwischenformen zeigen, die älteren aber nicht. so kann meiner Ansicht nach dies nicht anders gedeutet werden, als dass die Bindegewebszellen sich in Plasmazellen umwandeln.

4. Ausserdem ist in diesem Präparate auffallend, wie gross überall die Bindegewebsproliferation und wie untergeordnet das Vorkommen von Leukocyten im Gewebe ist. Ueberall im Bindegewebe sieht man auch solche Zwischenformen wie in der Peripherie der Knötchen.

Generated on 2019-05-27 17:47 GMT / http://hdl.handle.net/2027/mdp.39015072936266
Public Domain in the United States, Google-digitized / http://www.hathitrust.org/access_use#pd-us-google
Digitized by Google
Original from UNIVERSITY OF MICHIGAN

Ich kann also keinen einzigen Grund finden, um die **Unna'schen** Plasmazellen hier in diesem Präparat als Leukocyten anzusehen. Im Gegentheil sprechen alle Gründe dafür, sie als veränderte Bindegewebszellen zu betrachten.

Da die Mastzellen, die in diesem Präparat in ungeheurer Zahl vorkommen, auch, soviel man jetzt weiss, veränderte Bindegewebszellen sind, so weist also alles darauf hin, dass die Aetiologie des Lupus hier in diesem Fall eine Proliferation und Veränderung des Bindegewebes, weniger dagegen eine Leukocytose und Veränderung von Leukocyten hervorgerufen hat.

Ich gehe jetzt zu einem anderen Fall von Lupus über, der wesentlich verschiedene histologische Veränderungen zeigt und stelle darum diesen Fall dem ersten gegenüber.

Fall 2. Lupus vulgaris faciei. Das Präparat besteht aus einem ziemlich grossen Knoten (ungefähr 7 Mm. in Durchmesser), dessen Epidermis theils normal, theils etwas hyperplastisch, theils atrophisch mit abgeflachten Papillen ist. Uebrigens besteht der Knoten aus einem Granulationsgewebe, welches unmittelbar unter der Epidermis nur an einigen runden Stellen dicht, an anderen aber recht dünn ist. Weiter ab von der Epidermis ist das Granulationsgewebe überall dicht und ziemlich diffus ausgebreitet. Dieses Gewebe ist von grösseren und kleineren Gefässen reichlich durchgezogen, die alle von rothen Blutkörperchen angefüllt sind. (Fig. 4 *r*.) Dazu enthalten sie zahlreiche polynucleäre Leukocyten und auch Lymphocyten ziemlich reichlich. (Fig. 4 *p* und *l*.) Eosinophile Zellen habe ich trotz grösster Mühe nur einige gefunden. Daneben muss man konstatiren, dass in den meisten Gefässen die Endothelzellenkerne vermehrt und aufgebläht sind, so dass sie in das Lumen der Gefässe hineinwuchern. (Fig. 4 *e*.)

Uebrigens sieht man in dem Granulationsgewebe theils blasenförmige Bindegewebskerne (Fig. 4 *b*), die den geschwollenen Endothelzellenkernen sehr ähnlich sind, theils kleine runde Kerne, die den Lymphocytenkernen in den Gefässen gleich sind (Fig. 4 *l*), theils sparsame polynucleäre Leukocyten (Fig. 4 *p*). Eosinophile Zellen wurden nicht gefunden. In den mit polychromem Methylenblau gefärbten Schnitten kommen auch Mastzellen vor, doch ziemlich sparsam, gar nicht im Vergleich mit ihrer Anzahl in dem ersten Fall. Sie sind den Mastzellen in Fall 1 vollkommen ähnlich und haben wie da einen blasenförmigen, den umgebenden Bindegewebskernen sehr ähnlichen Kern.

Sehr zahlreich in diesem Granulationsgewebe sieht man auch grosse, protoplasmareiche Zellen gewöhnlich mit abgerundeten, nicht eckigen Contouren, von ovaler, eiförmiger oder

Digitized by Google
Original from UNIVERSITY OF MICHIGAN
Generated on 2019-05-27 17:48 GMT / http://hdl.handle.net/2027/mdp.39015072936266
Public Domain in the United States, Google-digitized / http://www.hathitrust.org/access_use#pd-us-google

cirkelförmiger Form und mit dem Kern immer excentrisch gelegen. Dieser ist in Verhältniss zu dem blassblauen Protoplasma immer sehr stark gefärbt und zeigt eine charakteristische Randstellung von 5—8 grossen Chromatinkörnern, manchmal auch in der Mitte des Kernes ein Chromatinkorn. Das blassblaue Protoplasma zeigt keine deutliche Körnelung, sondern ist beinahe homogen und sehr oft viel stärker in seinen peripheren Theilen gefärbt als in den centralen, wodurch ein heller sogenannter Lichthof central und zur Seite des Kernes im Protoplasma entsteht (Fig. 4 *P.*). Diese Zellen sind theils sparsam in dem Gewebe, theils sind sie, besonders in der Nähe von Gefässen, sehr zahlreich.

Wie aus dieser Beschreibung hervorgeht, zeigen diese grossen Zellen keine Aehnlichkeit mit den Unna'schen Plasmazellen. Die meisten morphologischen Merkmale dieser Zellen stimmen dagegen überein mit den Zellen, die v. Marschalko in seiner Arbeit „Ueber die sogenannten Plasmazellen, ein Beitrag zur Kenntniss der Herkunft der entzündlichen Infiltrationszellen" (11) als Plasmazellen beschrieben hat. Nur in einer Hinsicht weichen sie v. Marschalko's Beschreibung ab, nämlich dass ihr Protoplasma nicht krümelig, zusammengeballt oder wie zerfetzt, sowie v. Marschalko es beschreibt, sondern beinahe homogen ist. Doch scheint es mir, dass v. Marschalko kein grosses Gewicht darauf legen kann, denn die Plasmazellen, die er als Beispiele abbildet, haben auch ein homogenes Protoplasma und wenn man meine Fig. 4 (*P*) mit Marschalko's Abbildungen vergleicht, so sieht man deutlich die volle Uebereinstimmung von den Zellen, die er und ich in Fig. 4 *P* abgebildet.

Was übrigens v. Marschalko von seinen Plasmazellen sagt, stimmt auch alles mit dem übrigen, was ich in diesem Präparat beobachtet habe. So sagt v. Marschalko, dass es Uebergangsformen von den Lymphocyten zu den Plasmazellen gibt dadurch, dass um einige Lymphocytenkerne ein kleiner Protoplasmasaum gefärbt ist. Dazu kommen andere, die einen etwas grösser gefärbten Saum haben. Je grösser dieser gefärbte Protoplasmasaum ist, desto mehr sind sie seinen Plasmazellen ähnlich. Auch in meinen Präparaten kommen solche

Digitized by Google
Original from UNIVERSITY OF MICHIGAN
Generated on 2019-05-27 17:47 GMT / http://hdl.handle.net/2027/mdp.39015072936266
Public Domain in the United States, Google-digitized / http://www.hathitrust.org/access_use#pd-us-google

Zwischenformen ab und zu vor (die mit *Z* in Fig. 4 bezeichneten Zellen).

Theils in Folge dieser sogenannten Uebergangsformen, theils in Folge anderer Gründe hält v. Marschalko seine Plasmazellen für veränderte Lymphocyten. Was die grossen Zellen in meinen Präparaten betrifft, so spricht nichts gegen eine solche Annahme, im Gegentheil viel dafür. Denn 1. ist der Kern hier, wie Fig. 4 *P* deutlich zeigt, den blasenförmigen Bindegewebskernen sehr unähnlich, stimmt dagegen mit den kleinen chromatinreichen Lymphocytenkernen überein, 2. ist die Form der Zellen immer rund oder wenigstens abgerundet, 3. gibt es die schon besprochenen Zwischenformen und 4. kommen keine deutliche Zwischenformen zwischen diesen grossen Zellen und Bindegewebszellen vor. Nur etwas langgestreckte Formen, doch immer ohne Ausläufer mit abgerundeten Enden und mit dem chromatinreichen Kern sind vorhanden.

Weiter behauptet v. Marschalko, dass die Färbung mit polychromem Methylenblau für seine Plasmazellen gar keine charakteristische Färbung ist, sondern dass sie sich bei Färbung mit gewöhnlichem Methylenblau so gut wie mit polychromem Methylenblau färben und dass bei den meisten Färbemethoden doch die Plasmazellen durch ihre morphologischen Merkmale sehr gut erkannt werden können. Wie verhalten sich jetzt die Zellen, die ich in den Präparaten von meinem Fall 2 gefunden habe? In mit polychromem Methylenblau, mit gewöhnlichem Methylenblau und mit Thionin gefärbten Schnitten kann ich keinen Unterschied finden. In den mit Hämatoxylin und anderen Kernfärbungen gefärbten Schnitten ist der einzige Unterschied, dass das Protoplasma nur schwächer gefärbt ist (Fig. 5 *P*). Im Gegensatz zu den **Unna'schen** Plasmazellen, die sich mit polychromem Methylenblau auf eine ganz andere und charakteristisch eigenthümliche Weise färben als mit Kernfärbungen und gewöhnlichem Methylenblau, sehen also die **Marschalko'schen** Plasmazellen bei verschiedenen Färbungen ziemlich ähnlich aus.

Kein Wunder also, dass Unna sagt, dass Plasmazellen mit polychromem Methylenblau in einer specifischen Weise ge-

Digitized by Google
Original from UNIVERSITY OF MICHIGAN
Generated on 2019-05-27 17:47 GMT / http://hdl.handle.net/2027/mdp.39015072936266
Public Domain in the United States, Google-digitized / http://www.hathitrust.org/access_use#pd-us-google

färbt werden, v. Marschalko dagegen, dass polychromes Methylenblau keine specifische Färbung für Plasmazellen ist. Jede Behauptung gilt für die besondere Zellenart.

Wir haben also hier in Fall 2 ein Lupusgewebe kennen gelernt von ganz anderer Zusammensetzung als in Fall 1. Im Gegensatz zu diesem haben wir hier wenig Bindegewebsproliferation, auch wenige Mastzellen, aber eine deutlich nachweisbare Leukocytose, und im Gegensatz zu der Veränderung von Bindegewebszellen zu Unna'schen Plasmazellen in Fall 1 haben wir hier eine Umbildung von Leukocyten zu Marschalko's Plasmazellen.

Der Umstand, dass im Lupus so stark einander entgegengesetzte histologische Veränderungen wie in Fall 1 und Fall 2 vorkommen, ist nicht so besonders auffallend. Denn da wir aus der allgemeinen Pathologie wissen, dass das tuberculöse Virus theils Epitheloidzellentuberkel und theils Rundzellentuberkel hervorrufen kann, von welchen der erste mehr Bindegewebsveränderungen, der zweite mehr Leukocytenveränderungen darstellt, ist es ja auch nicht merkwürdig, dass der Tuberkelbacillus, das Virus des Lupus, einmal mehr Bindegewebsveränderungen, ein anderes Mal mehr Leukocytenveränderungen hervorrufen kann.

In den beiden soeben beschriebenen Lupusfällen haben wir also zwei morphologisch und tinctoriell verschiedenartige Zellarten kennen gelernt, die von zwei verschiedenen Forschern beide Plasmazellen genannt sind, v. Marschalko hat zwar den Namen „Krümelzellen" vorgeschlagen, aber nicht einmal selbst gebraucht. Da in seinen Abbildungen ausserdem das Protoplasma gar nicht krümelig ist, will ich auch diesen Namen nicht brauchen, sondern weiterhin nur von Unna's und Marschalko's Plasmazellen sprechen.

So weit scheint mir alles klar zu sein. Merkwürdigerweise sagt v. Marschalko aber in seiner Arbeit, dass seine Plasmazellen dieselbe Zellart sind wie die von Unna in seiner ersten Arbeit beschriebenen. Es scheint mir aber doch, als liesse sich diese Differenz trotzdem erklären. Wir haben ja gesehen, dass die Unna'schen Plasmazellen, mit reinem Methylenblau gefärbt, ein ganz anderes Aussehen haben als mit polychromem Methylen-

Digitized by Google
Original from UNIVERSITY OF MICHIGAN
Generated on 2019-05-27 17:47 GMT / http://hdl.handle.net/2027/mdp.39015072936266
Public Domain in the United States, Google-digitized / http://www.hathitrust.org/access_use#pd-us-google

blau. Und in der That sind sie bei der ersten Färbung viel schwerer von Marschalko's Plasmazellen zu trennen. Denn die stärkere Kernfärbung, die schwächere Protoplasmafärbung, der bei dieser Färbung vom Kern deutlich zu trennende protoplasmatische Lichthof, alles dieses sind Momente, die eine viel grössere Aehnlichkeit mit Marschalko's Zellen aufweisen. Wenn man die Zellen in Fig. 3 mit den Zellen *P* in Fig. 4 und 5 vergleicht, so sieht man, dass der Unterschied dieser beiden Zellarten nur in der etwas mehr eckigen Zellform mit einer Andeutung zu Ausläufern und in dem etwas zarteren Chromatinnetz der Kerne besteht. Daher können die beiden Zellarten ziemlich leicht bei dieser Färbung mit einander verwechselt werden. Da nun v. Marschalko hauptsächlich mit gewöhnlichem (nicht polychromem) Methylenblau gearbeitet hat, ist es ja sehr begreiflich, dass er die beiden Zellarten nicht von einander trennen konnte, sondern nur eine Art von Plasmazellen sah und da sie nicht Unna's Plasmazellenbeschreibung vollkommen ähnlich waren, so musste er seine neuen morphologischen Merkmale aufstellen. Ich kann wenigstens keine andere Erklärung finden.

Hervorheben muss ich also, dass bis jetzt die beiden Plasmazellarten nur bei Färbung mit polychromem Methylenblau leicht und sicher von einander zu trennen sind. Und da Unna in seinen Arbeiten immer betont, dass seine Färbungsmethode mit polychromem Methylenblau auf einer charakteristischen und specifischen Weise die Plasmazellen färbt, kann ich darin nur einen neuen Beweis sehen für die Identität der Plasmazellen in meinem ersten Präparat mit den Zellen, die Unna in seiner ersten Arbeit als Plasmazellen bezeichnet hat.

Ich bin auch nicht der Erste, der beobachtet hat, dass Unna's und Marschalko's Beschreibungen verschieden sind und auf zwei Zellarten hinweisen. Schon Unna protestirt in seiner Arbeit: „Ueber Plasmazellen, Antikritisches und Methodologisches“ (21) gegen die v. Marschalko aufgestellten morphologischen Merkmale und will nicht alle diese als charakteristisch anerkennen.

Digitized by Google
Original from UNIVERSITY OF MICHIGAN
Generated on 2019-05-27 17:47 GMT / http://hdl.handle.net/2027/mdp.39015072936266
Public Domain in the United States, Google-digitized / http://www.hathitrust.org/access_use#pd-us-google

Weiter sagt Krompecher in seinen „Beiträge zur Lehre von den Plasmazellen“ (9) (pag. 164) Folgendes: „Doch sowohl bezüglich der Beschaffenheit des Plasmas als auch der des Kernes differiren die Beschreibungen Unna's und v. Marschalko's bedeutend.“ Durch seine Untersuchungen ist Krompecher ebenfalls dahin gekommen, zwei Arten von Plasmazellen aufzustellen. Die eine Art nennt er normale Plasmazellen und von diesen sagt er (pag. 170): „Bezüglich der morphologischen Eigenschaften der typischen Plasmazellen stimmen meine Untersuchungen vollkommen mit denjenigen v. Marschalko's überein.“ „Auch bezüglich der Lagerung und Abstammung der Plasmazellen von Lymphocyten muss ich mich ganz der Anschauung v. Marschalko's anschliessen.“ Die andere Art nennt er pathologisch veränderte Plasmazellen und beschreibt diese (pag. 172) auf folgende Weise: „Die eigentliche sofort in die Augen springende Abweichung, welche diese pathologischen Plasmazellen auf den ersten Blick von den normalen Plasmazellen unterscheiden lässt, betrifft den Kern.“ „Der bläschenförmige helle Kern und das zerfetzte, schollige Protoplasma zeichnen daher diese Plasmazellen aus und lassen sie sofort von den normalen Plasmazellen mit dunklem Kern und mehr hellem Protoplasma unterscheiden. Möglicherweise beziehen sich die schon gegebenen Beschreibungen Unna's auf derartige Zellen. Dass Unna solche Zellen gesehen, dafür spricht die Zeichnung von Plasmazellen bei Framboesie, welche Unna in seiner „Histopathologie der Hautkrankheiten“ abgebildet und welche unseren soeben beschriebenen pathologischen Plasmazellen zu entsprechen scheinen.“

Theils durch die Beschreibung, theils dadurch, dass auch diese Zellen ähnlich sind mit den Zellen, die Unna abbildet, schliesse ich, dass Krompecher unter seinen pathologisch veränderten Plasmazellen dieselbe Zellart versteht, wie ich in meinem ersten Fall beschrieben habe. Auch Krompecher's Abbildungen sprechen dafür.

Was die Herstammung dieser Zellen betrifft, nimmt Krompecher an, dass sie nur veränderte Formen der normalen Plasmazellen sind, also derjenigen Zellen, die mit denen Mar-

Generated on 2019-05-27 17:47 GMT / http://hdl.handle.net/2027/mdp.39015072936266
Public Domain in the United States, Google-digitized / http://www.hathitrust.org/access_use#pd-us-google
Digitized by Google
Original from UNIVERSITY OF MICHIGAN

schalko's übereinstimmen. Doch spricht er dieses nicht sicher aus, sondern betont nur, dass diese Zellen eine Gruppe für sich bilden. Er sagt nämlich (pag. 174): „Wie immer auch diese Zellen entstehen, soviel steht fest, dass sie eine gesonderte, gut charakterisirte Gruppe der Plasmazellen bilden und als solche, wie es scheint, hauptsächlich bei infectiösen Processen in grosser Menge anzutreffen sind."

Auch Joannovics unterscheidet in seiner Arbeit „Ueber das Vorkommen, die Bedeutung und Herkunft der Unna'schen Plasmazellen" (7) zwei Arten von Plasmazellen, von welchen er die eine Art übereinstimmend mit Marschalko's Zellentyp beschreibt, die andere Art dagegen durch ihren grossen hellen und chromatinarmen Kern charakterisirt und als veränderte Bindegewebszellen betrachtet. Besonders deutlich konnte er diese beide Zellgattungen „in den Präparaten nach 24-stündiger Einwirkung des Terpentins unterscheiden, wo wir die Umwandlung von Lymphocyten und polymorphkernigen Leukocyten in Plasmazellen der ersten Art geradezu verfolgen konnten, während die zweite aus Bindegewebszellen hervorzugehen scheint" (pag. 184).

Hervorheben muss ich, dass diese beiden Forscher, Krompecher und Joannovics, mit polychromem Methylenblau gearbeitet haben. Es stimmt also dies mit meinen früheren Bemerkungen über die Bedeutung der Erkennung von Unnaschen Plasmazellen durch die Färbung mit polychromem Methylenblau überein. Ich glaube also, dass es mit dieser Färbung nicht schwer ist, die beiden verschiedenen Zellarten zu trennen.

In einem Nachtrag zu seiner letzten Arbeit über Plasmazellen (13) hat Marschalko gegen Joannovic's Anschauung protestirt. Er meint, dass Joannovic's zweite Art von Plasmazellen keine Plasmazellen sind, weil sie nicht die morphologischen Merkmale haben die v. Marschalko für Plasmazellen aufgestellt hat. Wahrscheinlich macht er gegen mich auch dieselbe Einwendung, dass meine erst beschriebenen Zellen aus demselben Grund keine Plasmazellen sind. Ich muss aber dem gegenüber betonen, dass hier nur ein Streit um Worte und ohne wissenschaftlichen Werth vorliegt. Die Hauptsache

Digitized by Google
Original from UNIVERSITY OF MICHIGAN
Generated on 2019-05-27 17:47 GMT / http://hdl.handle.net/2027/mdp.39015072936266
Public Domain in the United States, Google-digitized / http://www.hathitrust.org/access_use#pd-us-google

ist, dass es zwei verschiedene Zellarten gibt. Welche von diesen man Plasmazellen nennt, ist wissenschaftlich ziemlich gleichgültig. Aber wenn man nur eine Art als Plasmazellen bezeichnen will, muss man doch die Art, die erst von Unna als Plasmazellen beschrieben ist, so bezeichnen und nicht diejenigen, welche Marschalko später charakterisirt hat. Denn Unna hat unzweifelhalft das Recht der Benennung für die von ihm zuerst aufgefundenen Zellen. Man kann aber auch den Namen für beide Arten brauchen, da sie doch einige Aehnlichkeiten mit einander aufweisen.

Ueber die Abstammung der beiden Plasmazellenarten sei hier noch etwas angefügt. Ich habe oben Gründe angegeben, um die zuerst beschriebenen Plasmazellen als Bindegewebszellen, die zweiten als Leukocyten anzusehen. Ich bin also zu demselben Resultate wie Joannovic's gekommen. Krompecher ist dagegen zu dem Resultat gelangt, dass die Unnaschen Plasmazellen nur eine veränderte Form der Marschalkoschen Zellen sind. — Ich möchte nur im Anschlusse daran betonen, wie schwer es ist über die Abstammung einer Zellart etwas sicheres zu sagen, weil das morphologische Aussehen zu wenig eine Zellart charakterisirt. Dass die Bindegewebszellen in pathologischen Processen sich morphologisch bedeutend verändern können und sogar Leukocyten ähnlich werden, ist eine bekannte Thatsache. Auch sagt Marschalko selbst (pag. 10): „Morphologisch ist es nicht gelungen die mononucleären Leukocyten zu trennen von den jungen wandernden Bindegewebszellen." In seiner Arbeit: „Die Rolle der fixen Zellen in der Entzündung" (1) erwähnt Baumgarten, dass von einigen Forschern angenommen wird, dass Rundzellen von Aussehen der grossen und kleinen mononucleären Leukocyten zum theil wenigstens aus wuchernden Bindegewebszellen hervorgehen können. Weiter will ich noch erwähnen, dass F. Marchand (10) neuerdings bei Untersuchungen am künstlich in Entzündung versetzten Netz von Meerschweinchen Beobachtungen gemacht, aus denen hervorgeht, dass aus wuchernden Adventitialzellen der kleinen Gefässe eine Brut amöboider Rundzellen sich bilden, welche in keiner Weise von den grosskernigen mononucleären Leukocyten des Blutes zu unterscheiden sind. Durch successive mito-

Digitized by Google
Original from UNIVERSITY OF MICHIGAN
Generated on 2019-05-27 17:47 GMT / http://hdl.handle.net/2027/mdp.39015072936266
Public Domain in the United States, Google-digitized / http://www.hathitrust.org/access_use#pd-us-google

tische Theilung dieser Zellen entstehen sodann immer kleinere Zellformen, die schliesslich in nichts von kleinen mononucleären Leukocyten, typischen Lymphocyten, abweichen. Marchand nennt die in Rede stehenden Zellen leukocytoide Zellen und ist geneigt, eine Einwanderung derselben in die Blutgefässe anzunehmen, wonach sie die Rolle echter Blutleukocyten zu übernehmen befähigt sein würden. Marchand's Beobachtungen sind von Borst (2) vollkommen bestätigt worden.

Bei dem jetzigen Standpunkt der Wissenschaft darf man also bei der Unterscheidung von Leukocyten und Bindegewebszellen auf die morphologischen Formen kein zu grosses Gewicht legen.

Wenn meine Beobachtungen und Schlussfolgerungen vollkommen richtig sind und also in den beiden beschriebenen Fällen Unna's Plasmazellen wirklich aus Bindegewebszellen und Marschalko's aus Leukocyten entstanden sind, so ist dadurch doch nur bewiesen, dass Unna's Plasmazellen aus Bindegewebszellen und Marschalko's aus Leukocyten entstehen können. Die andere Möglichkeit, dass diese Zellformen auch aus anderen Gebilden entstehen können, muss man noch ausserdem offen halten. Ueber die Wahrscheinlichkeit oder Unwahrscheinlichkeit dieser Möglichkeit will ich mich nicht aussprechen, sondern nur dieselbe betonen und hervorheben, dass die Unmöglichkeit eines anderen Entstehen desselben Zelltypus noch nicht bewiesen ist.

Ich gehe jetzt zu meinen anderen Fällen über und will da einige erwähnen, die von demselben Typus sind wie die beiden ersten.

Fall 3. Lupus vulgaris der Wange. Epidermis ist hypertrophisch mit vergrösserten und verlängerten Papillen. Im Papillarkörper und in der Cutis ist ein stark vermehrter Zellenreichthum. Die zahlreichen Bindegewebszellen haben blasse, spindelförmige und blasenförmige Kerne gewöhnlich mit einem stark hervortretenden Kernkörperchen. Hier und da in diesem Gewebe sieht man mehr oder weniger runde Ansammlungen von blassen Epitheloidzellen, oft mit Riesenzellen in der Mitte. Theils in den concentrischen Lagen von Bindegewebszellen, die die Epitheloidzellansammlungen umgeben, theils auch in dem übrigen Bindegewebe kommen grosse, stark gefärbte Zellen vor, entweder mehr vereinzelt oder gruppirt, die sich bei näherer Untersuchung als Unna'sche Plasmazellen erwiesen, also mit polychromem Methylenblau gefärbte, ein tiefblaues Protoplasma und einen blasenförmigen Kern mit einem Kern-

Digitized by Google
Original from UNIVERSITY OF MICHIGAN
Generated on 2019-05-27 17:48 GMT / http://hdl.handle.net/2027/mdp.39015072936266
Public Domain in the United States, Google-digitized / http://www.hathitrust.org/access_use#pd-us-google

körperchen in der Mitte, mit reinem Methylenblau aber und mit Kernfärbungen ein mehr hellblaues Protoplasma und einen Kern mit distincten Chromatinkörnchen zeigen.

Zerstreut in dem ganzen Bindegewebe kommen Mastzellen von länglichen Formen vor. Von Leukocyten sieht man in dem Gewebe nur einige kleine Lymphocytenansammlungen. In den spärlichen Gefässen kommen einige polynucleäre Leukocyten und Lymphocyten vor. Eosinophile Zellen habe ich nicht gefunden.

Fall 4. Lupus vulgaris der Zehen. Epidermis hypertrophisch mit vergrösserten und verlängerten Retezapfen. Im Papillarkörper und in der Cutis hie und da Riesenzellen mit Epitheloidzellen um sich herum. Nach aussen von denselben einen mehr oder weniger ausgeprägten Wall, bestehend theils aus Bindegewebszellen mit blassen Kernen, die in die Epitheloidzellen übergehen, theils Plasmazellen von Marschalko's Typus, theils Lymphocyten und auch einige Zwischenformen zwischen diesen und den Plasmazellen. Im Cutisgewebe ist etwas narbiges Bindegewebe vorhanden. An einigen Stellen ist dieses Narbegewebe von Zellsträngen durchzogen, die aus Bindegewebszellen und schönen Marschalko'schen Plasmazellen bestehen. Nur vereinzelte Mastzellen sind in dem Präparate zu sehen. Keine eosinophile Zellen sind zu finden.

Diese beiden Fälle 3 und 4 entsprechen also den beiden ersten Fällen. Fall 3 hat denselben Typus wie Fall 1, nämlich reichliche Bindegewebsproliferation mit zahlreichen Mastzellen auf der einen Seite und wenig ausgeprägte Leukocytosis auf der anderen. Die Plasmazellen haben den Typus von Unna-schen Plasmazellen. Fall 4 hat ähnlichen Typus mit Fall 2, nämlich weniger ausgeprägte Bindegewebsproliferation, spärliche Mastzellen, aber eine deutliche Leukocytose, und die Plasmazellen haben den Marschalko'schen Typus.

So typisch wie in diesen Fällen sind aber nicht immer die Plasmazellen ausgeprägt. In vielen Fällen sind durch degenerative oder andere Processe die Zelltypen nicht so leicht von einander zu halten. Es ist ja klar, dass wenn z. B. degenerative Processe im Protoplasma der Unna'schen Plasmazellen vorkommen, dieses Protoplasma nicht so stark gefärbt wird und also nicht den Kernrand mit seinen Chromatinkörnchen verbirgt, sondern dass der Kern und seine Lage viel leichter zu sehen sind, als wenn das Protoplasma so wie im Fall 1 gut gefärbt ist. Dadurch, dass auf solcher Weise der Kern leichter zu sehen ist und das Protoplasma nicht so gleichmässig tiefblau ist, kann man leicht gewisse Aehnlichkeiten mit Marschal-

Digitized by Google
Original from UNIVERSITY OF MICHIGAN
Generated on 2019-05-27 17:48 GMT / http://hdl.handle.net/2027/mdp.39015072936266
Public Domain in the United States, Google-digitized / http://www.hathitrust.org/access_use#pd-us-google

ko's Plasmazellen finden. Trotzdem gelingt es doch gewöhnlich die beiden Zellarten von einander zu scheiden. Die nächst folgenden Fälle zeigen einige Beispiele davon.

Fall 5. Lupus vulgaris der Wange. Epidermis unverändert. In der Cutis theils gut ausgeprägte Lupusknötchen, so wie in Fall 1 mit blassen Centren und stark gefärbten Infiltrationswall um diese herum, theils nur eine Ansammlung von starkgefärbten Zellen. Im Bindegewebe sieht man bedeutend reichlichere Zellen als normal. Dazu treten grosse tiefblaue Zellen in Gruppen oder Strängen. In den Gefässen, die nicht so zahlreich sind, sieht man eine Vermehrung von Endothelzellen, weiter Lymphocyten und polynucleäre Leukocyten. Im Gewebe findet man diese Zellen sehr sparsam. Eosinophile Zellen sind nicht vorhanden. Dagegen findet man ziemlich zahlreiche Mastzellen überall im Bindegewebe. Diese Zellen haben immer einen Kern, der denjenigen der Bindegewebszellen ähnlich ist.

Das feinere Zellstudium in diesem Fall zeigt, dass der Infiltrationswall so wie in Fall 1 zum grossen Theil aus grossen blauen Plasmazellen besteht. Von diesen sind nur einige den Unna'schen Plasmazellen vollkommen ähnlich mit ihrem als hellen Fleck hervortretende Kerne, dessen Kernkörperchen in der Mitte deutlich sich zeigt und das stark gefärbte Protoplasma um diesen herum (solche Zellen sind die Zellen *U* in Fig. 6 und 7). Die meisten Zellen haben ein zerfetztes oder in Klumpen vertheiltes Protoplasma, das nach aussen oft nicht scharf begrenzt sondern mehr franzenförmig ist. (Fig. 6 und 7 *d* und Fig. 8.) In einigen Zellen kann man auch eine mehr oder weniger deutliche Vacuolenbildung sehen. In Folge dessen ist das Protoplasma schwächer und ungleichmässig gefärbt. Oft sind die einzelnen Klumpen gerade so stark gefärbt wie in den typischen Unna'schen Plasmazellen, aber das Ganze macht doch einen schwächer gefärbten Eindruck und lässt in diesen Zellen den Kern immer deutlicher hervortreten mit den oft schön ausgeprägten randgestellten Chromatinkörnchen, die in Fall 1 nur hin und wieder zu sehen waren. Dass hier das Protoplasma durch degenerative Processe in Zerfall begriffen ist, scheint mir ohne weiteres deutlich zu sein. Der Zerfall scheint oft in der Mitte des Protoplasmas zu beginnen, denn gewöhnlich ist die Färbung central viel schwächer als peripher.

Durch die schwächere Färbung des Protoplasmas und das stärkere Hervortreten des Kernes bekommen diese Zellen eine

Generated on 2019-05-27 17:48 GMT / http://hdl.handle.net/2027/mdp.39015072936266
Public Domain in the United States, Google-digitized / http://www.hathitrust.org/access_use#pd-us-google
Digitized by Google
Original from UNIVERSITY OF MICHIGAN

gewisse Aehnlichkeit mit Marschalko's Plasmazellen. Bei einem genaueren Studium findet man aber doch Verschiedenheiten. Erstens hat nämlich der Kern mit polychromem Methylenblau gefärbt keine solchen grossen Chromatinkörner, wie die Lymphocyten und Marschalko's Plasmazellen mit derselben Färbung zeigen. Sie sind den herumliegenden Bindegewebskernen und Mastzellenkernen sehr ähnlich. Mit gewöhnlichem Methylenblau und Kernfärbungen gefärbt haben sie (siehe Fig. 9) nicht dasselbe Aussehen wie Marschalko's Zellen, sondern zeigen zahlreichere und grössere Chromatinkörner.

Weiter ist wohl das Protoplasma als ganzes schwächer gefärbt, aber Theile oder Klumpen von demselben sind doch bei der Färbung mit polychromem Methylenblau so stark wie das Chromatin gefärbt, wenn nicht der Zerfallsprocess zu weit gegangen ist. Es färbt sich mit reinem Methylenblau viel schwächer (vergleiche Fig. 9 mit Fig. 6 und 7 *d*). Dazu muss ich noch hervorheben, dass, wie man in Fig. 6, 7 und 8 oft verfolgen kann, die Zellen durch mehr oder weniger fortgeschrittenen Protoplasmazerfall denselben Typus wie in Fall 1 zu einem ganz anderen Typus verändern. Ich muss auch erwähnen, dass Krompecher in seiner zweiten Art von Plasmazellen, welche er für dieselbe hält, die Unna beschrieben und abgebildet hat, sehr viel von degenerativen Protoplasmaprocessen spricht und, wie das Citat oben zeigt, hält er sogar ein zerfetztes und scholliges Protoplasma für diese Zellart als charakteristisch.

Wenn man alles dieses berücksichtigt, gibt es wohl keinen Zweifel, dass diese Zellen Unna'sche Plasmazellen sind, in denen ein Protoplasmazerfall stattfindet. Hiermit stimmt auch, dass wir hier überwiegend Bindegewebsproliferation, ziemlich reichliche Mastzellen und weniger ausgeprägte Leukocytose haben.

Ein ähnlicher Fall ist:

Fall 6. Lupus vulgaris faciei. Die Epidermis etwas verdickt, nur auf einigen kleinen Stellen sehr verdünnt. In der Cutis überall eine sehr lebhafte Bindegewebsproliferation. Kerntheilungsfiguren sieht man zuweilen. (Fig. 10 *k*.) Man sieht massenhaft spindelförmige und ovale Zellen theils mit, theils ohne Ausläufer zwischen den Bindegewebsbündeln sich anhäufen. An einigen Stellen zwischen diesen Bündeln sind grössere

Digitized by Google
Original from UNIVERSITY OF MICHIGAN
Generated on 2019-05-27 17:48 GMT / http://hdl.handle.net/2027/mdp.39015072936266
Public Domain in the United States, Google-digitized / http://www.hathitrust.org/access_use#pd-us-google

oder kleinere Ansammlungen von Plasmazellen vorhanden. Tuberkelähnliche Lupusknötchen, so wie in Fall 1, 3 und 5 kommen nicht vor, sondern das Ganze besteht nur aus Bindegewebsproliferation und Plasmazellenanhäufungen. Diese letztgenannten sieht man sehr oft um die Gefässe herum. In den Gefässen sieht man sehr wenige polynucleäre Leukocyten und noch weniger Lymphocyten, dagegen sind die Endothelzellen der Gefässe stark vermehrt und angeschwollen. Auch die Perithelzellen der Gefässe sind vermehrt. Im Gewebe sind Leukocyten selten und nur hie und da kommen Ansammlungen von lymphocytenähnlichen Zellen vor. Mastzellen dagegen sind zahlreich und haben immer einen bindegewebsähnlichen Kern. Eosinophile Zellen wurden nicht gefunden.

Die Plasmazellen sind hier vollkommen ähnliche mit denjenigen im Fall 5, so dass man theils Formen von typischen Unna'schen Plasmazellen sieht, theils solche, wo durch Protoplasmazerfall der Kern deutlicher hervortritt. Die Farbenreactionen sind die für Unna'sche Plasmazellen gewöhnlichen.

Fall 7. Lupus vulgaris faciei. Mehrere runde gut ausgebildete Ansammlungen von Epitheloidzellen mit einer grossen Riesenzelle in der Mitte und oft mehrere kleine daneben. Sie sind gewöhnlich von einem gut ausgebildeten Infiltrationswalle umgeben, doch so, dass die verschiedenen Ansammlungen von Epitheloidzellen zu zwei Gruppen angeordnet sind. In diesen Wällen sieht man eine reichliche Menge runder, lymphocytenähnlicher Kerne. Zwischen diesen liegen blasenförmige Bindegewebszellkerne, die centralwärts in die Epitheloidzellen überzugehen scheinen. Daneben sieht man auch Plasmazellen gewöhnlich mit einem mehr oder weniger zerfallenen Protoplasma und nicht reichlich chromatinhaltigem Kern. Auch Zwischenformen zwischen diesen Plasmazellen und den Bindegewebszellen sind zu finden.

In dem Gewebe ausserhalb dieser Gebilde ist theils eine reichliche Bindegewebsinfiltration, theils eine Infiltration von lymphocytenähnlichen Zellkernen. Auch ziemlich reichliche Plasmazellen kommen vor. Mastzellen sind nicht so häufig vorhanden, sie zeigen immer einen Kern, der denjenigen der Plasmazellen ähnlich sind. Polynucleäre Leukocyten sind ebenfalls in dem Gewebe zu finden. Die zahlreichen Gefässe in dem Infiltrationswalle haben vermehrte und angeschwollene Endothelzellenkerne, und im Lumen sieht man polynucleäre Leukocyten und Lymphocyten. Eosinophile Zellen wurden in dem Präparate nicht gefunden.

Die Plasmazellen, die hier vorkommen, sind denen im Fall 5 ziemlich ähnlich. Man findet also hier theils Zellen, deren Protoplasma tiefblau gefärbt ist und nur einen hellen Fleck mit Kernkörperchen als Kern zeigt, und theils solche, wo ein mehr oder weniger fortgeschrittener Zerfall des Protoplasmas, besonders central in der Zelle, den Kern sehr deutlich

Digitized by Google
Original from UNIVERSITY OF MICHIGAN
Generated on 2019-05-27 17:49 GMT / http://hdl.handle.net/2027/mdp.39015072936266
Public Domain in the United States, Google-digitized / http://www.hathitrust.org/access_use#pd-us-google

hervortreten lässt. Der Kern, mit polychromem Methylenblau gefärbt, hat ein zarteres und mit Kernfärbungen ein stärkeres Chromatinnetz.

In vielen Fällen sieht man aber sehr wenige oder gar keine Plasmazellen.

Fall 8. Lupus vulgaris der Wange. Das Präparat besteht aus einem ziemlich grossen Hautknoten, ungefähr so wie im Fall 2, dessen Epidermis ziemlich unverändert ist. Das Gewebe in dem Knoten zeigt ein schön ausgeprägtes Mosaik von blassen runden Epitheloidzellenanhäufungen und um diese herum und zwischen denselben bogenförmig und guirlandenartig sich schlingende tiefblaue Infiltrationszonen. Diese bestehen aus kleinen runden lymphocytenähnlichen Zellen und zwischen diesen ovale runde oder längliche, mehr blasenförmige Bindegewebszellenkerne, die am Rande in die Epitheloidzellen überzugehen scheinen. Auch kommen Mastzellen mehr oder weniger reichlich vor. Einige von diesen sind vollkommen runde und haben einen Leukocytenähnlichen Kern. Die Gefässe zeigen sämmtliche vermehrte und angeschwollene Endothelzellenkerne und im Lumen sieht man polynucleäre Leukocyten, Lymphocyten und gar nicht selten schöne eosinophile Zellen. Die polynucleären Leukocyten trifft man nicht im Gewebe ausserhalb der Gefässe, schöne eosinophile Zellen dagegen ziemlich häufig.

Gut ausgeprägte Plasmazellen habe ich nicht gefunden. Nur einige von den runden leukocytenähnlichen Kernen sind von einem kleineren oder grösseren Protoplasmahof umgeben. Vielleicht lag hier also ein Beginn zur Plasmazellenbildung vor.

Fall 9. Lupus der Fingerspitze. Wir sehen hier ein von ziemlich reichlichen Gefässen durchgesetztes Granulationsgewebe. Die Gefässe zeigen in ihren Wänden eine sehr grosse Menge von angeschwollenen Endothelzellenkernen und enthalten reichliche polynucleäre Leukocyten und Lymphocyten. Das Gewebe selbst besteht aus zahlreichen Lymphocyten und damit gemischte Bindegewebszellen mit mehr oder weniger blasenförmigen Kernen. Auch sieht man polynucleäre Leukocyten ziemlich zahlreich und Mastzellen von länglichen Formen. Um einige lymphocytenähnliche Kerne sieht man einen kleineren oder grösseren Protoplasmasaum, aber keine gut ausgebildete Plasmazellen.

Fall 10. Lupus vulgaris faciei. Dieser Fall zeigt eine bedeutende Bindegewebsproliferation und eine sehr grosse Menge schöner Mastzellen besonders um die Schweissdrüsen und die spärlichen Blutgefässe herum. Plasmazellen und typische Lymphocyten habe ich nicht entdeckt.

Fall 11. Lupus vulgaris des Oberarmes. Das Präparat besteht aus einem ziemlich grossen Knoten mit etwas verdünntem Epidermis und ist erfüllt von einem diffusen Granulationsgewebe, welches aus Bindegewebszellen und Leukocyten zusammengesetzt ist. An einigen

Digitized by Google
Original from UNIVERSITY OF MICHIGAN
Generated on 2019-05-27 17:48 GMT / http://hdl.handle.net/2027/mdp.39015072936266
Public Domain in the United States, Google-digitized / http://www.hathitrust.org/access_use#pd-us-google

Stellen circumscripte Epitheloidzellansammlung ohne Riesenzellen. Mastzellen kommen sparsam vor. Plasmazellen sind nicht gefunden.

Fall 12. Lupus vulgaris des Handgelenkes. Ein diffuses Infiltrat von gemischten Bindegewebszellen und Leukocyten. Keine eigentliche Epitheloidzellanhäufungen, nur hier und da eine Riesenzelle mit einigen Epitheloidzellen neben sich. Ziemlich reichlich sind Mastzellen, gewöhnlich mit stark gefärbtem Kerne, dagegen keine Plasmazellen zu finden.

Fall 13. Lupus vulgaris faciei. Unter der ziemlich unveränderten Epidermis sieht man um die mit weissen und rothen Blutkörperchen gefüllten Blutgefässe herum eine ziemlich reichliche perivasculäre Bindegewebsproliferation. Im Gewebe zwischen den Gefässen ist mässige Proliferation vorhanden. Hin und wieder sieht man Leukocyten ausserhalb der Gefässe. Mastzellen in langgestreckten Formen findet man nicht so selten, aber keine deutliche Plasmazellen.

Fall 14. Lupus vulgaris der Glutealgegend. Ein gewöhnlich gemischtes Granulationsgewebe ohne etwas besonderes.

Fall 15. Lupus vulgaris faciei. Ungefähr so wie Fall 14.

Ich gehe jetzt zu einigen Fällen von Tuberculosis cutis verrucosa über.

Fall 16. Tuberculosis cutis verrucosa. Die Epidermis ist über 5 papillenartigen Erhebungen verdickt, welche aus einem Granulationsgewebe von nicht dicht liegenden Spindelzellen bestehen. In diesem Gewebe finden sich runde blasse Epitheloidzellenanhäufungen umgeben von einem ausgeprägten Wall von stärker gefärbten Zellen. Diese zeigen sich bei näherer Untersuchung als mehr oder weniger degenerirende Unna'sche Plasmazellen. Mastzellen kommen in den Granulationen ziemlich reichlich vor. Wenige Lymphocyten und polynucleäre Leukocyten sind im Gewebe zu sehen.

Fall 17. Tuberculosis cutis verrucosa der Hand. Epidermis bedeutend hypertrophisch mit vergrösserten und verdickten Papillen. Im Corpus papillare und in der Cutis ein Infiltrat, hauptsächlich aus Spindelzellen bestehend. Daneben kommen auch reichliche runde lymphocytenähnliche Zellen und Mastzellen vor. An einigen Stellen auch Epitheloidzellenanhäufungen mit Riesenzellen. Theils neben diesen, theils mehr zerstreut, kommen Plasmazellen vor. Diese zeigen dasselbe Aussehen wie diejenigen im vorigen Fall. Die Gefässe zeigen eine sehr reichliche Vermehrung der Endothelzellenkerne, aber sehr wenige Leukocyten in dem Lumen.

Diese beiden Fälle zeigen also hauptsächlich Bindegewebsveränderungen, reichliche Mastzellen, wenige Leukocytose und mehr oder weniger Unna'sche Plasmazellen, sowie es viele Lupusfälle auch gezeigt haben.

Fall 18. Tuberculosis cutis verrucosa. In der Cutis ein circumscriptes Granulationsgewebe von Spindelzellen und lymphocyten-

Generated on 2019-05-27 17:48 GMT / http://hdl.handle.net/2027/mdp.39015072936266
Public Domain in the United States, Google-digitized / http://www.hathitrust.org/access_use#pd-us-google
Digitized by Google
Original from UNIVERSITY OF MICHIGAN

ähnlichen Zellen mit einigen Anhäufungen von Epitheloidzellen. In den anderen Theilen der Cutis vermehrte Spindelzellen und reichliche Mastzellen, aber keine deutliche Plasmazellen zu sehen.

Fall 19. Tuberculosis cutis verrucosa. In der Cutis eine reichliche perivasculäre Bindegewebsproliferation um die von rothen und weissen Blutkörperchen gefüllten Blutgefässe herum. Auch zwischen den Gefässen vermehrte Bindegewebszellen. Mastzellen und lymphocytenähnliche Zellen sind auch zu sehen, aber keine Plasmazellen.

Fall 20. Melktuberculose der rechten Hand. Epidermis bedeutend hypertrophisch mit vergrösserten Papillen. In der Cutis eine Gewebsinfiltration, die zum grossen Theil aus Bindegewebszellen besteht. Ausserdem runde lymphocytenähnliche Kerne und spärliche Plasmazellen, die ziemlich klein und nicht so gut ausgebildet sind, aber doch den Unna'schen Plasmazellen zu entsprechen scheinen. Viele Mastzellen, theils von langgestreckter, theils runder Form. Die Gefässwände zeigen vermehrte Endothelzellen, aber Leukocyten sind in denselben kaum zu sehen.

Fall 21. Tuberculöse Lymphdrüse. Das Präparat stellt ungefähr die eine Hälfte einer kleinen Drüse dar. In der Mitte sieht man einige nekrotische Herde und ausserdem dichtgelegene, gut ausgeprägte den Lupusknötchen sehr ähnliche kleine Tuberkel gewöhnlich mit einer grossen Riesenzelle in der Mitte und einem Infiltrationswall von kleinen gutgefärbten Zellen peripher. In der Peripherie der Drüsen sind diese Tuberkel am besten ausgebildet. Der Infiltrationswall besteht aus zahlreichen Lymphocyten und dazwischen blassen, blasenförmigen Bindegewebskernen, die in die Epitheloidzellen der blassen Centra zu übergehen scheinen. In den Gefässen sparsame polynucleäre und mononucleäre Leukocyten. Keine eosinophile Zellen. Theils in dem Infiltrationswalle, doch gewöhnlich mehr in den centralen als in den peripheren, am deutlichsten entwickelte Tuberkeln, theils auch da, wo keine Tuberkel zu sehen sind, kommen gruppenweise Plasmazellen vor, die mit polychromem Methylenblau gefärbt einen stark dunkelblau, mit groben Chromatinkörnern versehenen Kern und ein mehr hellblaues Protoplasma, oft mit einem perinucleären Lichthof neben dem excentrischen Kern, zeigen. Auch mit reinem Methylenblau und mit Hämatoxylin zeigen diese Plasmazellen denselben Typus. Sie sind also Plasmazellen von Marschalko's Typus.

Zusammenfassung.

Die Beobachtungen, die ich an diesen 21 untersuchten Fällen gemacht habe, sind etwa folgende:

Die histologische Zusammensetzung des Lupusgewebes ist in verschiedenen Fällen etwas verschieden. Von den beiden Elementen, Bindegewebszellen und Leukocyten, die das Granulationsgewebe hier bilden, überwiegt bald das eine, bald das andere mehr als Hauptbestandtheil. Meistens findet sich ein sehr

Digitized by Google
Original from UNIVERSITY OF MICHIGAN
Generated on 2019-05-27 17:48 GMT / http://hdl.handle.net/2027/mdp.39015072936266
Public Domain in the United States, Google-digitized / http://www.hathitrust.org/access_use#pd-us-google

charakteristisches Gewebe von runden tuberkelähnlichen Knötchen mit blassen degenerirten Centren und einem stärker gefärbten Reactions- oder Infiltrationswall um dieses rings herum. Andere Mal allerdings findet sich nur ein mehr diffus ausgebreitetes Granulationsgewebe. Diese beiden letzten Formen hat Unna in seinem Lehrbuch sehr deutlich als circumscripte oder noduläre und diffuse oder radiäre Form aus einander gehalten.

In diesem Lupusgewebe habe ich in vielen, doch nicht in allen Fällen ziemlich grosse und protoplasmareiche Zellen gefunden, die von zwei verschiedenen Typen sind. Der eine Typus zeigt die von Unna als Plasmazellen beschriebenen Gebilde, der andere die von Marschalko unter demselben Namen beschriebenen.

Da, wo diese Zellen gut ausgebildete sind, kann man sie durch ihre morphologischen, hauptsächlich und am leichtesten aber durch ihre tinctoriellen Eigenschaften unterscheiden. Bei der Unna'schen Färbungsmethode mit polychromem Methylenblau färben sich Marschalko's Plasmazellen auf dieselbe Weise wie mit den meisten anderen Färbemethoden. Die Unna-schen Plasmazellen aber bekommen ein ganz anderes Aussehen dadurch, dass der Kern sich schwächer, das Protoplasma aber, wenn es nicht degenerirt ist, sich viel stärker färbt.

In vielen Fällen haben die Unna'schen Plasmazellen in Folge von Zerfall und Degeneration des Protoplasmas die specifische Färbung mit polychromem Methylenblau nicht mehr angenommen. Dann erfordert es grosse Aufmerksamkeit, um diese Zellart von den Marschalko'schen Plasmazellen zu trennen.

Was die Histologie dieser Zellen übrigens betrifft, so zeigen beide gewöhnlich einige histologische Eigenthümlichkeiten. Bemerkenswerth ist, dass diese in beiden Arten dieselben sind, nämlich eine excentrische Kernlage, ein centraler Lichthof und eine Randstellung der feineren oder grösseren Chromatinkörner des Kernes. Wie oben angegeben ist, treten diese Verhältnisse bei den Unna'schen Plasmazellen bei der Färbung mit polychromem Methylenblau nicht deutlich hervor, wenn das Protoplasma nicht degenerirt ist, sondern am besten bei Färbung mit reinem Methylenblau.

Digitized by Google
Original from UNIVERSITY OF MICHIGAN
Generated on 2019-05-27 17:52 GMT / http://hdl.handle.net/2027/mdp.39015072936266
Public Domain in the United States, Google-digitized / http://www.hathitrust.org/access_use#pd-us-google

Bisher habe ich keine Fälle gesehen, wo Unna'sche und Marschalko'sche Plasmazellen zusammen vorkommen, sondern ich habe nur eine von den beidem Arten in dem betreffenden Falle angetroffen. Die Unna'schen Plasmazellen bekam ich dort zu sehen, wo die Bindegewebsveränderungen überwiegen und zahlreiche Mastzellen vorkommen, Marschalko's dagegen, wo die Leukocytose mehr ausgeprägt war und Bindegewebsveränderungen und Mastzellen spärlicher waren.

In den meisten der untersuchten Fälle habe ich die Unna-schen Plasmazellen getroffen. Es stimmt dies überein mit Krompecher's Beobachtungen, dass seine zweite Art von Plasmazellen hauptsächlich bei infectiösen Processen vorkomme.

Was die Herstammung der Plasmazellen betrifft, so habe ich in meinen Fällen Gründe gefunden, um die Unna'schen Plasmazellen da als veränderte Bindegewebszellen, die Marschalko'schen als veränderte Leukocyten zu betrachten. Ich habe aber auch betont, dass man aus diesen Beobachtungen in meinen Fällen eigentlich keine allgemein giltige Schlussfolge über die Entstehungsweise dieser Zellen ziehen kann, und die Möglichkeit einer anderen Entstehung dieser Zellen ebenfalls hervorgehoben.

Ueber das weitere Schicksal dieser Plasmazellen habe ich keine Beobachtungen machen können. Nie habe ich beobachtet, dass Plasmazellen in die Epitheloidzellen des Lupusknötchens übergehen. Mir schien es immer, als ob die gewöhnlichen Bindegewebszellen, die zwischen den Plasmazellen lagen, sich zu Epitheloidzellen umbildeten. Da Unna's Plasmazellen auch wahrscheinlich Bindegewebszellen sind, scheint in der That eine solche Umbildung sehr möglich zu sein. Schottländer (16) bezeichnet ebenfalls als sehr wahrscheinlich, dass „durch einen Degenerationsvorgang aus der ursprünglichen Plasmazelle eine Epitheloidzelle wird".

Wie ich in der Einleitung zu meiner Arbeit sagte, finde ich die Plasmazellenfrage gar nicht erklärt. Jedem, der das Wort Plasmazellen hört, drängt sich naturgemäss die Frage auf: „Was sind Plasmazellen?" Wenn wir einmal sicher und bestimmt

Digitized by Google
Original from UNIVERSITY OF MICHIGAN
Generated on 2019-05-27 17:52 GMT / http://hdl.handle.net/2027/mdp.39015072936266
Public Domain in the United States, Google-digitized / http://www.hathitrust.org/access_use#pd-us-google

antworten können: Plasmazellen sind veränderte Bindegewebszellen oder veränderte Leukocyten oder beides, so ist aber damit nicht die Frage, was Plasmazellen sind, beantwortet sondern nur der erste Theil dieser Frage. Denn wir müssen nämlich auch sagen können, worin diese Veränderungen bestehen, die die Zellen zu Plasmazellen umwandeln, weiter welche Ursache zu diesen Veränderungen führt und auch welche Bedeutung diese Veränderungen haben. Erst dann können wir sagen, dass wir wissen, was Plasmazellen sind.

Die Frage worin die Veränderungen bestehen, die die Zellen zu Plasmazellen umwandeln, halte ich sogar für die wichtigste und interessanteste, um das Wesen der Plasmazellen zu verstehen, viel wichtiger als die Frage, welche Zellarten, ob Bindegewebszellen oder Leukocyten, diese Veränderungen durchgehen. Erst durch Eindringen in die Frage über die Natur dieser Veränderungen können wir — scheint es mir — bestimmen, was wir Plasmazellen nennen oder nicht nennen sollen.

Doch hat man sich bis jetzt damit nur wenig beschäftigt. Joannovics hat allerdings in seiner Arbeit diese Frage berührt. Er hebt hervor, dass Plasmazellen „bei allen jenen pathologischen Processen gefunden werden, bei denen es einerseits zur Einwanderung von Leukocyten und zur Proliferation von fixen Bindegewebszellen kommt, andererseits ein Zerfall von Zellen und dadurch ein Freiwerden von chromatischer Kernsubstanz besteht". Alsdann fügt er hinzu: „Da drängt sich die hypothetische Vorstellung auf, die Plasmazellen entstehen dadurch, dass junge Zellen und zwar sowohl Bindegewebszellen als lymphoide Zellen diese Zerfallsproducte von Zellen, namentlich von Kernsubstanz in ihr Protoplasma aufnehmen." Er hat also die Auffassung von einem und demselben Veränderungsprocess (nämlich Aufnahme von Kernsubstanz) in verschiedenen Zellarten (Bindegewebszellen und Leukocyten). Dieselbe Auffassung, dass es sich bei den Plasmazellen um einen einheitlichen Veränderungsprocess in den beiden Zellarten handelt, hat sich während dieser meiner Arbeit auch mir aufgedrängt. Den Process selbst habe ich mir doch ganz anders als Joannovics gedacht.

Digitized by Google
Original from UNIVERSITY OF MICHIGAN
Generated on 2019-05-27 17:48 GMT / http://hdl.handle.net/2027/mdp.39015072936266
Public Domain in the United States, Google-digitized / http://www.hathitrust.org/access_use#pd-us-google

Es ist nämlich auffallend, dass in beiden Arten von Plasmazellen, sowohl Unna's als Marschalko's, der Kern gewöhnlich eine excentrische Lage hat. Dieses muss doch etwas bedeuten. Da wir wissen, dass bei Sekretionszellen in dem Activitätsstadium eine Kernverschiebung stattfindet, liegt der Gedanke sehr nahe, auch bei den Plasmazellen ebenfalls einen intracellulären Process so wie in den Secretionszellen anzunehmen. Auch der in beiden Zellarten oft vorkommende centrale Lichthof scheint mir nicht anders gedeutet werden zu können als durch einen intracellulären Process hervorgerufen. Der Protoplasmazerfall, den wir so oft bei Unna's Plasmazellen gefunden haben, ist ja auch ein intracellulärer Process, wahrscheinlich doch von anderer Art als bei nicht degenerirenden Plasmazellen.

Das Studium von Plasmazellen hat also Joannovics zu einer hypothetischen Vorstellung von einer von aussen kommenden Veränderung geführt, mich aber zu einer Vorstellung von einem reinen intracellulären Process. Selbstverständlich will ich diese Vorstellung nur als eine Hypothese aussprechen und im Vergleich mit Joannovics nur in der Hoffnung stellen, dass sie zum Studium dieser interessanten Frage anregen möge.

Eine ähnliche Anschauung wie ich scheint auch Schottländer (16) zu haben. Er sagt nämlich: „Mit anderen Worten brauchen die Plasmazellen nicht als eine besondere Zellgattung angesehen zu werden, sondern es zeigt bei fixen Gewebszellen ebenso wie bei Leukocyten die veränderte Beschaffenheit des Protoplasmas nur eine zunächst progressive Thätigkeit der Zelle an." Also findet man auch hier, so wie bei Joannovics und mir, denselben Gedanken, dass das charakteristische für die Plasmazellen nicht das Hervortreten aus einer gewissen Zellart, sondern eine bestimmte Zellveränderung ist.

Dieser Gedanke hat sich mir noch auf eine andere Weise aufgedrängt. Ich habe in meinen Lupusfällen gesehen, dass in den Fällen, wo Bindegewebsveränderungen überwiegen, die aus Bindegewebszellen hervorgehenden Unna'schen Plasmazellen vorkommen. Wo es aber zu einer reichlichen Leukocytose gekommen ist, ist es doch zu morphologisch ziemlich gleichartigen Veränderungen (stärkere Protoplasmafärbung, excentrische Kern-

Digitized by Google
Original from UNIVERSITY OF MICHIGAN
Generated on 2019-05-27 17:48 GMT / http://hdl.handle.net/2027/mdp.39015072936266
Public Domain in the United States, Google-digitized / http://www.hathitrust.org/access_use#pd-us-google

lage, Lichthof) mit den Leukocyten, statt mit den Bindegewebszellen gekommen. Da man sich aber die Aetiologie in den verschiedenen Fällen doch wohl als dieselbe denken muss, so liegt der Gedanke eines gleichen oder wenigstens gleichartigen Veränderungsprocesses in den beiden Zellarten nahe.

Welcher intracelluläre Process in den Plasmazellen stattfindet, darüber müssen uns erst weitere Untersuchungen Aufklärung verschaffen. Zu diesen hoffe ich später Zeit zu gewinnen.

Zum Schluss will ich Herrn Dr. Max Joseph, in dessen Laboratorium ich diese Untersuchungen ausgeführt habe, für das grosse Interesse, womit er meiner Arbeit gefolgt, für die guten Rathschläge, die er mir gegeben, und für seine grosse Liebenswürdigkeit mir gegenüber, meinen herzlichen Dank aussprechen. Herrn Dr. Leonor Michaëlis, Assistenten am städt. Krankenhaus, Gitschinerstrasse. bin ich ebenfalls herzlichen Dank schuldig für die vielen Winke, die er mir in den Färbungsmethoden gegeben hat. Herrn Dr. Franz Solger, der auch in Dr. Max Joseph's Laboratorium mit Studien über Plasmazellen beschäftigt ist, danke ich ebenfalls für seine Theilnahme an meiner Arbeit.

Literatur.

1. Baumgarten. Die Rolle der fixen Zellen in der Entzündung. Berl. klin. Wochensch. 1900. pag. 857.

2. Borst M. Neue Experimente zur Fremdkörperheilung. Verh. d. Deutsch. pathol. Gesellsch. II. (München 1899.) Berlin 1900.

3. Hodara. Kommen in den blutbereitenden Organen des Menschen normalerweise Plasmazellen vor? Monatshefte für prakt. Derm. Bd. XXII. 1896.

4. Jadassohn J. Demonstration von Unna's Plasmazellen und von eosinophilen Zellen im Lupus und in anderen Geweben. Verhandl. d. deutsch. Derm. Ges. Leipzig 1891. Arch. f. Derm. u. Syph. 1892. Ergänzh. pag. 58.

5. Ibidem. Bemerkungen zu Unna's Arbeit über seine Plasmazellen. Berl. klin. Wochenschr. 1893. pag. 222.

6. Ibidem. Letzte Bemerkungen gegen Herrn P. G. Unna. Berl. klin. Wochenschr. 1893. pag. 271.

7. Joannovics G. Ueber das Vorkommen, die Bedeutung und Herkunft der Unna'schen Plasmazellen bei verschiedenen pathologischen Processen. Zeitschrift für Heilkunde. 1899. Band XX. pag. 159.

8. Justi K. Ueber die Unna'schen Plasmazellen in den normalen und tuberculösen Granulationen. Inaugural-Dissertation, Marburg. 1897.

Digitized by Google
Original from UNIVERSITY OF MICHIGAN
Generated on 2019-05-27 17:48 GMT / http://hdl.handle.net/2027/mdp.39015072936266
Public Domain in the United States, Google-digitized / http://www.hathitrust.org/access_use#pd-us-google

9. Krompecher E. Beiträge zur Lehre von den Plasmazellen. Beitr. z. pathol. Anat. u. z. allg. Pathol. von E. Ziegler. Band XXIV.
10. Marchand F. Ueber die bei Entzündung in der Peritonealhöhle auftretenden Zellformen. Verhandl. der deutsch. pathol. Gesellsch. I. (Düsseldorf). Berlin. 1899.
11. von Marschalko Th. Ueber die sogenannten Plasmazellen, ein Beitrag zur Kenntniss der Herkunft der entzündlichen Infiltrationszellen. Arch. f. Derm. u. Syph. 1895. Band XXX. pag. 3.
12. Ibidem. Zur Plasmazellenfrage. Centralblatt f. allg. Pathol. u. pathol. Anatom. 1899. Band X. pag 851.
13. Ibidem. Die Plasmazellen im Rhinoscleromgewebe mit Nachtrag. Arch. f. Derm. u. Syph. 1900. Band LIV.
14. Neisser. Bemerkungen zu v. Marschalko's erster Arbeit.
15. Ibidem. Zur Discussion über Plasmazellen. Arch. f. Derm. u. Syph. 1895. Band XXXI. pag. 387.
16. Schottländer. Ueber Eierstockstuberculose. Jena. Gustav Fischer. 1897.
17. van der Speck und Unna. Zur Kenntniss der Waldeyerschen Plasmazellen und Ehrlich'schen Mastzellen. Monatshefte f. prakt. Dermat. 1891. Band XIII. pag. 364.
18. Unna P. G. Ueber Plasmazellen, insb. beim Lupus. Monatsh. f. prakt. Derm. 1891. Band XII. pag. 296.
19. Ibidem. Ueber die Bedeutung der Plasmazellen für die Genese der Geschwülste der Haut, der Granulome und anderer Hautkrankheiten. Berlin. klin. Wochenschr. 1892 pag. 1240.
20. Ibidem. Gegenbemerkungen. Berlin. klin. Wochenschrift. 1893. pag. 222.
21. Ibidem. Ueber Plasmazellen. Antikritisches und Methodologisches Monatsh. f. prakt. Derm. 1895. Band XX. pag. 477.

Erklärung der Abbildungen auf Tafel VII u. VIII.

Fig. 1. Färbung mit polychromem Methylenblau und Entfärbung in Unna's Glycerinäthermischung Vergrösserung $^{650}/_{1}$. Das Bild stellt einen Theil eines Lupusknötchens von Fall 1 dar; *a* ein Theil des blassen aus Epitheloidzellen bestehenden Centrums, *b* ein Theil aus dem ringförmigen Infiltrationswall, *c* umgebendes Bindegewebe, *g* ein Gefäss an der Grenze zwischen *a* und *b*. *U* Unna'sche Plasmazellen, *Uk* solche ohne Kernkörperchen, *Ur* solche mit einem Ring von Chromatinkörnchen in der Kernperipherie, *Ue* solche mit excentrischer Kernlage, *Ua* solche mit Ausläufer versehenen, *Z* Zwischenformen zwischen Unna'schen Plasmazellen und Bindegewebszellen, *M* Mastzellen, *f* freie Mastzellenkörner im Gewebe, *b* Bindegewebszellen.

Fig. 2. Färbung mit polychromem Methylenblau und Entfarbung in Glycerinäthermischung. Vergrösserung $^{650}/_{1}$ Das Bild stellt einen Theil eines Infiltrationswalles eines Lupusknötchens in Fall 1 dar. *U* Unna'sche Plasmazellen. *Z* Zwischenformen zwischen diesen und Bindegewebszellen. *T* kleine Zellen, die wahrscheinlich Unna's Tochterplasmazellen entsprechen. *M* Mastzellen.

Digitized by Google
Original from UNIVERSITY OF MICHIGAN
Generated on 2019-05-27 17:48 GMT / http://hdl.handle.net/2027/mdp.39015072936266
Public Domain in the United States, Google-digitized / http://www.hathitrust.org/access_use#pd-us-google

Fig. 3. Färbung mit reinem Methylenblau. Vergrösserung $^{650}/_{1}$. Das Bild ist eine Sammlung von Unna's Plasmazellen, einem Infiltrationswall, eines Lupusknötchens in Fall I entnommen. *x* ist eine Zelle, die bei einer gewissen Einstellung der Mikrometerschraube nur einen Lichthof in der Mitte zeigt. *y* ist dieselbe Zelle bei einer höheren Einstellung, wo man in der Mitte einen Kern sieht.

Fig. 4. Färbung mit polychromem Methylenblau und Entfärbung in Unna's Glycerinäthermischung. Vergrösserung $^{650}/_{1}$. Das Bild stellt einen Theil des diffusen Granulationsgewebes aus Fall 2 dar. Das Gewebe ist von einem Gefässe *g* durchzogen. *r* rothe Blutkörperchen. *l* Lymphocyten. *p* polynucleäre Leukocyten. *e* Endothelzellenkerne. *b* Bindegewebszellenkerne. *M* Mastzellen. *P* von Marschalko's Plasmazellen. *Z* Zwischenformen zwischen *P* und *l*.

Fig. 5. Färbung mit Böhmer's Hämatoxylin. Vergrösserung $^{650}/_{1}$. Das Bild ist ein Theil desselben Granulationsgewebes wie in Fig. 4 *P* von Marschalko's Plasmazellen. *l* Lymphocyten. *b* Bindegewebszellenkerne. *g* ein Gefäss. *e* Endothelzellenkerne. *r* rothe Blutkörperchen.

Fig. 6. Färbung mit polychromem Methylenblau und Entfärbung in Glycerinäthermischung. Vergrösserung $^{650}/_{1}$. Das Bild ist ein Theil eines Infiltrationswalles eines Lupusknötchen des Falles 5. *b* Bindegewebszellen. *d* Unna'sche Plasmazellen mit mehr oder weniger degenerirtem Protoplasma.

Fig. 7. Färbung mit polychromem Methylenblau und Entfärbung in Unna's Glycerinäthermischung. Dann Färbung in Eosin. Vergrösserung $^{650}/_{1}$. Das Bild stellt einige Zellen dar, die isolirt im Bindegewebe vom Fall 5 liegen. *U* eine Unna'sche Plasmazelle. *d* Unna'sche Plasmazellen mit mehr oder weniger degenerirtem Protoplasma. Die übrigen Zellen sind Bindegewebszellen.

Fig. 8. Färbung mit polychromem Methylenblau und Entfärbung in Unna's Glycerinäthermischung. Vergrösserung $^{650}/_{1}$. Das Bild zeigt einige Zellen aus einem Infiltrat in dem Bindegewebe des Falles 5. *M* Mastzellen. *b* Bindegewebszellen. Die übrigen sind Unna'sche Plasmazellen mit mehr oder weniger degenerirtem Protoplasma.

Fig. 9. Färbung mit reinem Methylenblau. Vergrösserung $^{650}/_{1}$. Das Bild zeigt eine Gruppe von Unna'schen Plasmazellen umgeben von einigen spindelförmigen Bindegewebszellen. Stammt aus Fall 5.

Fig. 10. Färbung mit polychromem Methylenblau und Entfärbung in Unna's Glycerinäthermischung. Das Bild stammt aus Fall 6. Es zeigt ein Lymphgefäss *g* mit einem Proliferationsprocess im Bindegewebe um sich herum. *k* ist eine Bindegewebszelle in Theilung mit Kerntheilungsfigur. *b* andere Bindegewebszellen. *U* typische Unna'sche Plasmazellen. *d* solche mit mehr oder weniger degenerirtem Protoplasma.

Generated on 2019-05-27 17:48 GMT / http://hdl.handle.net/2027/mdp.39015072936266
Public Domain in the United States, Google-digitized / http://www.hathitrust.org/access_use#pd-us-google
Digitized by Google
Original from UNIVERSITY OF MICHIGAN

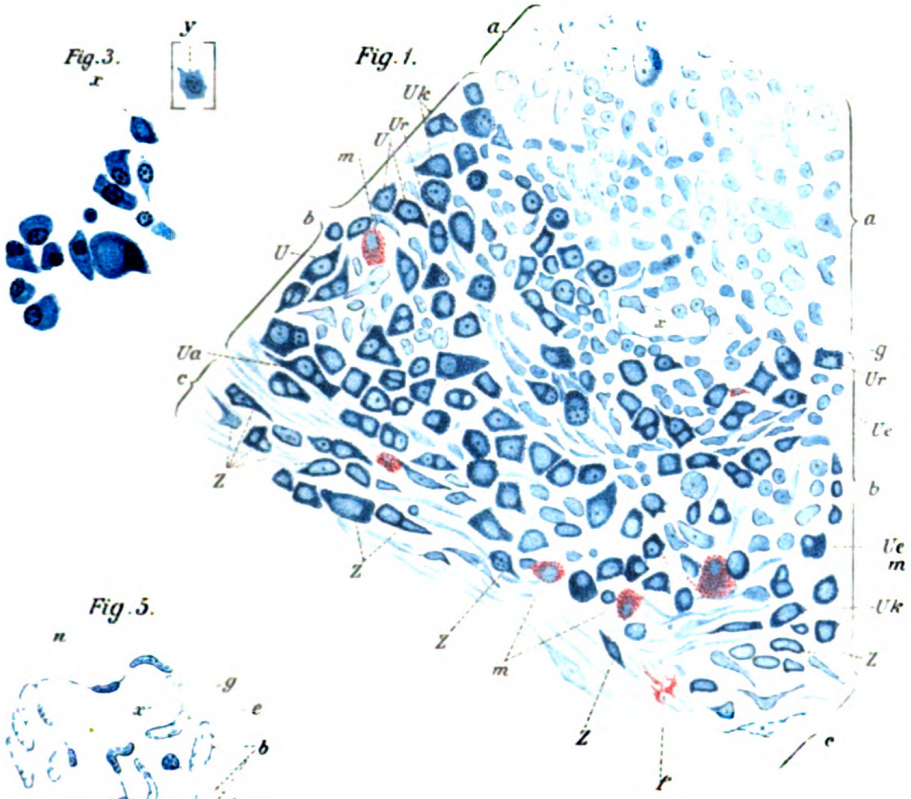

Generated on 2019-05-27 17:48 GMT / http://hdl.handle.net/2027/mdp.39015072936266
Public Domain in the United States, Google-digitized / http://www.hathitrust.org/access_use#pd-us-google
Digitized by Google
Original from UNIVERSITY OF MICHIGAN

Generated on 2019-05-27 17:49 GMT / http://hdl.handle.net/2027/mdp.39015072936266
Public Domain in the United States, Google-digitized / http://www.hathitrust.org/access_use#pd-us-google

Digitized by Google

Original from
UNIVERSITY OF MICHIGAN

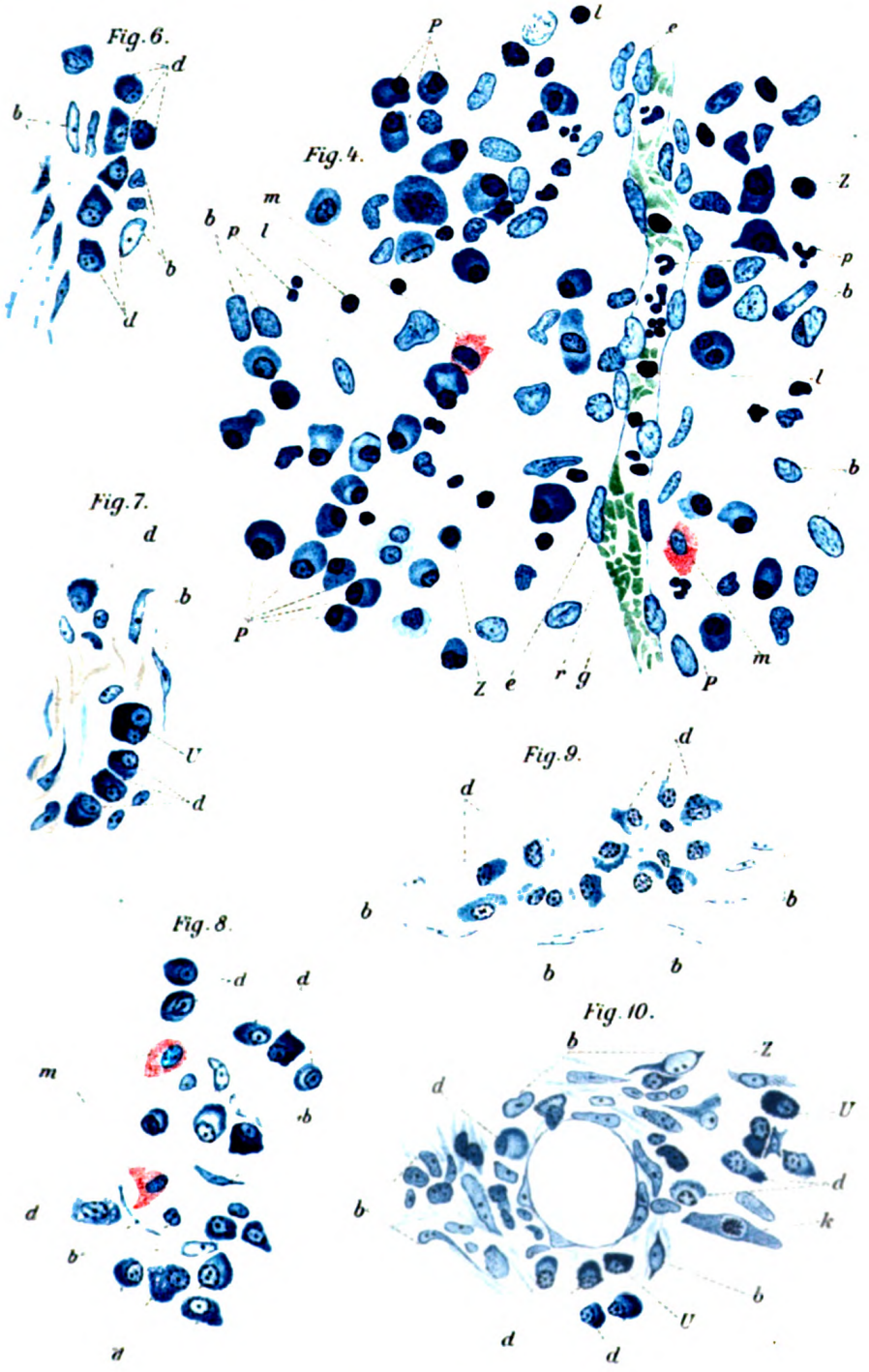

Almqvist: Zur Kenntniss der Plasmazellen.

Generated on 2019-05-27 17:49 GMT / http://hdl.handle.net/2027/mdp.39015072936266
Public Domain in the United States, Google-digitized / http://www.hathitrust.org/access_use#pd-us-google
Digitized by Google
Original from UNIVERSITY OF MICHIGAN

Generated on 2019-05-27 17:49 GMT / http://hdl.handle.net/2027/mdp.39015072936266
Public Domain in the United States, Google-digitized / http://www.hathitrust.org/access_use#pd-us-google

Digitized by Google

Original from
UNIVERSITY OF MICHIGAN

Aus der dermatologischen Universitätsklinik des Hofrath Prof. Dr. Kaposi in Wien.

Histologie des Erythema multiforme.

Von

Dr. **Karl Kreibich,**
I. Assistent der Klinik.

Klinisch entspricht den im Folgenden zu beschreibenden histologischen Veränderungen das Erythema multiforme im Sinne der Hebra'schen Definition, im Ausmasse der in Kaposi's Lehrbuche der Hautkrankheiten gegebenen Beschreibung und in der Trennung dieser idiopathischen Erythemform gegenüber den toxischen und bakteritischen Exanthemen, wie sie Jadassohn in seinem ausgezeichneten Referate vorschlägt. Von diesem somit klinisch abgegrenzten Krankheitsbilde standen zur histologischen Untersuchung Präparate von 10 Fällen zur Verfügung, die die meisten Formen dieses vielgestaltigen Krankheitsbildes repräsentirten. Ein zur Section gelangter Fall von exsudativem Erythem ermöglichte das Studium des Erythems der Schleimhaut. Die auf den Oesophagus, Larynx und Trachea fortgeschrittene Erkrankung führte zur gangränescirenden Aspirationspneumonie und exitus letatis.

Histologische Beschreibungen des Erythema multiforme liegen bisher in geringer Zahl vor. Aus ihnen geht im allgemeinen hervor, dass es sich um Veränderungen entzündlicher Natur handelt, die aber in verschiedenem Grade ausgesprochen sind. So prägt sich die von Jadassohn angedeutete Verschiedenheit nach den folgenden Untersuchungen nicht blos dadurch aus, dass sämmtliche Symptome der Entzündung in

Digitized by Google
Original from UNIVERSITY OF MICHIGAN
Generated on 2019-05-27 17:49 GMT / http://hdl.handle.net/2027/mdp.39015072936266
Public Domain in the United States, Google-digitized / http://www.hathitrust.org/access_use#pd-us-google

dem einen Falle sehr deutlich, in dem andern Falle weniger deutlich vorhanden sind, sondern sie zeigt sich schon darin, dass sich das Verhalten der drei Symptome: Hyperämie, Oedem und zellige Exsudation zu einander zu Gunsten des einen oder andern verschiebt, woraus auch die klinisch sichtbaren Verschiedenheiten der Efflorescenzen zu erkären sind. Dem klinisch am deutlichsten hervortretenden Symptome der Hyperämie müsste folgerichtig immer ein histologisch deutlich nachweisbarer Füllungsgrad der Hautgefässe entsprechen. Dass derselbe nicht in jedem Falle deutlich nachzuweisen ist, ist wohl auf die durch die Aetheranäthesie und nachträgliche Alkoholhärtung bedingte ungünstige Beeinflussung des Präparates zurückzuführen. Nichtsdestoweniger sieht man auch an Alkoholpräparaten, jedenfalls aber meist sehr deutlich an in Müller'scher Flüssigkeit fixirten und ohne Anästhesie entnommenen Hautstücken einen sehr deutlichen Füllungszustand der Papillargefässe. Am deutlichsten trat die Hyperämie hervor bei einem grossknotigen Erythem der Hals- und Gesichtshaut. Hier liess schon die dunkelrothe, blaurothe Beschaffenheit der Knoten eine bedeutende Ausdehnung der Hautgefässe erwarten, und in der That zeigten sich nicht nur die Papillargefässe, sondern fast noch mehr die Gefässe des tiefen Netzes, ferner die Gefässe, welche die Follikel und Schweissdrüsen umgeben, erweitert. Es liess sich constatiren, dass diese Dilatation vor allem die Venen betrifft, eine Beobachtung, die noch in einem zweiten Falle gemacht wurde und die im Zusammenhange mit der später zu erwähnenden Blutung geeignet ist, die cyanotische Farbe der centralen Antheile von Erythemefflorescenzen zu erklären. Da aber auch unter günstigen Vorbedingungen die hyperämischen Erscheinungen in manchen Fällen weniger deutlich hervortraten, so muss man, abgesehen davon, dass auch klinisch die Hyperämie verschiedene Intensitätsgrade aufweist, weniger deutlich hervortretende hyperämische Erscheinungen auf eine mehr urticariaartige, quaddelähnliche Beschaffenheit der Erythemefloreszenzen zurückzuführen.

Und in der That sind dann die Erythemefflorescenzen blassrosa gefärbt, wenn sie stärker über das Niveau hervortreten. Dies gilt vom Erythema papulatum urticatum (Lichen

Generated on 2019-05-27 17:49 GMT / http://hdl.handle.net/2027/mdp.39015072936266
Public Domain in the United States, Google-digitized / http://www.hathitrust.org/access_use#pd-us-google
Digitized by Google
Original from UNIVERSITY OF MICHIGAN

urticatus). Die Erklärung, dass durch die ödematöse Durchtränkung und Quellung der Cutisbündel die Gefässe comprimiert werden, lässt sich allerdings leichter klinisch-theoretisch geben als histologisch nachweisen.

Ein zweites Moment, welches ausser der oben constatierten, am Pemphigus folianus erinnernden, paretischen Ausdehnung der tiefen Venen die cyanotische Farbe der Efflorescenz zu erklären im Stande ist, ist die Blutung. Fast in der Hälfte der Fälle fanden sich rothe Blutkörperchen, entweder zerstreut zwischen den Leukocyten oder in umschriebener Anhäufung eine Papille erfüllend, ferner in den tieferen Schichten der Cutis, zwischen die Cutisbündel ergossen, oder perifolliculär grössere Ansammlungen bildend, Die meist gleichmässige Vertheilung der Erythrocyten zwischen den übrigen Exsudatzellen schien mir mehr für einen blossen Durchtritt derselben durch die Gefässwand zu sprechen.

Regelmässiger als die Hyperämie lassen sich ödematöse Erscheinungen in verschiedenen Intensitätsgraden constatiren. Waren diese Erscheinungen auf die Cutis allein beschränkt, so fand sich eine Füllung der von Endothel ausgekleideten Lymphgefässe mit einer homogenen serösen Flüssigkeit. Daneben fand sich aber auch sicher freie Flüssigkeit zwischen den oberflächlichen Cutisbündeln angesammelt und der ödematösen Durchtränkung waren auch häufig die Exsudatzellen anheimgefallen, insoferne als sie fleckweise ihre Kernfärbbarkeit verloren und im Hämatoxylinpräparate als bläuliche Zellschatten neben gutgefärbten Leukocyten erscheinen. Dieser bläuliche Farbenton erhält sich trotz Differencirung mit sauerem Alkohol auch hie und da in den Cutisfasern, soweit sie im Bereiche der Efflorescenz gelegen sind, deren ödematöse Durchtränkung andeutend. Deutlich tritt die Quellung der Cutisbündel hervor beim bullösen Erythem, wo die entblössten Papillen bis zum Verstreichen der interpapillären Zwischenräume gequollen sind. Die deutlichste ödematöse Auflockerung des Stratum subpapillare

Digitized by Google
Original from UNIVERSITY OF MICHIGAN
Generated on 2019-05-27 17:49 GMT / http://hdl.handle.net/2027/mdp.39015072936266
Public Domain in the United States, Google-digitized / http://www.hathitrust.org/access_use#pd-us-google

zeigte wieder das schon erwähnte knotige Erythem der Halshaut. Hier bildeten die in die Länge gezogenen und äusserst verschmächtigten Cutisfasern ein grobmaschiges Netz, in dessen Maschen Exsudatzellen und seröse Flüssigkeit angesammelt erscheinen. Cutisfasern normaler Beschaffenheit bilden eine scharfe Grenze nach abwärts.

Am sichersten und regelmässigsten lässt sich von den Symptomen der Entzündung die zellige Exsudation und Proliferation constatiren, die bei Erythema multiforme eine gewiss viel grössere ist als bei Pemphigus vulgaris. Bei fleckenförmigen Erythemen findet man die Exsudatzellen (mono- und polynucleäre Leukocyten) hauptsächlich um die Gefsäse herum, häufig combinirt mit einer Proliferation der Gefässwandzellen.

Diese Erscheinungen sind nun gewöhnlich combinirt mit einer Cutisinfiltration, die in Bezug auf Anordnung die verschiedensten Bilder zeigt. Während bei den grossknotigen Erythemen fast die gesammte Masse des Exsudats im gelockerten Papillarkörper suspendirt war und die tiefere Cutis nur wenige Leukocyten aufwies, zeigte die Mehrzahl der Fälle, von der Localisation um die Gefässe abgesehen eine diffuse Anordnung der Exsudatzellen; die Exsudatzellen selbst sind mono- und polynuclear. Neben diesen fanden sich in 3 Fällen über das ganze Präparat zerstreut freie Kernreste in Form von kleinen und grösseren intensiv gefärbten Kügelchen. In 7 Fällen fanden sich eosinophile Zellen, manchmal spärlich, manchmal ebenso zahlreich oder in noch grösserer Zahl als bei Pemphigus. Ich habe in der Beschreibung der Pemphigushistologie diese Thatsache bereits erwähnt und hervorgehoben, dass die Befunde von eosinophilen Zellen keineswegs charakteristisch für Pemphigus sind, abgesehen davon, dass eosinophile Zellen von andern Forschern auch bei andern Hautkrankheiten gefunden worden sind. Sowie bei Pemphigus ergeben auch hier die histologischen Uutersuchungen keinerlei Anhaltspunkte, eine locale Entstehung dieser Zellen anzunehmen, vielmehr scheint mir auch hier die Acuität des Processes und die häufige Lagerung der Zellen um die Gefässe für die Ehrlich'sche hämatogene

Digitized by Google
Original from UNIVERSITY OF MICHIGAN
Generated on 2019-05-27 17:55 GMT / http://hdl.handle.net/2027/mdp.39015072936266
Public Domain in the United States, Google-digitized / http://www.hathitrust.org/access_use#pd-us-google

Auffassung zu sprechen. Ausser einer Proliferation der Gefässwandzellen findet wahrscheinlich auch eine Theilung der Bindegewebszellen überhaupt statt; wenigstens fanden sich in zwei Fällen Bilder, die nicht anders gedeutet werden konnten. Die der Cutisfaser angelagerte schmale Zelle theilt sich der Länge nach, so dass die Faser von einer intensiv gefärbten, schmalen blauen Linie begrenzt erscheint. Es ist anzunehmen, dass die längliche Form der Bindegewebszelle bedingt ist durch die Compression, welche die gequollene Cutisfaser auf sie ausübt.

Alle diese beschriebenen Cutisveränderungen können für sich allein bestehen oder sie sind vergesellschaftet mit Veränderungen in der Oberhaut. Unter diesen ist eine häufige und klinisch sehr in die Augen fallende ein centraler dunkler Punkt, für das Erythema multiforme sehr charakteristisch und vielfach als Hämorrhagie gedeutet. Bei genauerem Zusehen überzeugt man sich oft schon klinisch, dass der Punkt durch eine kleine, braune Kruste gebildet wird, die nach ihrem Abfallen hie und da eine Epithellücke hinterlässt, somit einem geplatzten Bläschen entspricht. Histologisch sah ich in einem Falle diesem Punkte ein intraepitheliales Bläschen entsprechen, umgeben von kernhaltigen Hornzellen und dicht erfüllt mit Leukocyten und Kernresten; das Bläschen selbst sass unmittelbar unter der Hornschichte, wodurch das rasche Austrocknen zur Kruste erklärt erscheint. Setzt sich die ödematöse Durchtränkung vom Papillarkörper auf das Epithel fort, so sieht man die Intercellularräume erweitert, die Intercellularbrücken treten deutlich hervor und bei höchsten Graden sind die Zellen bereits auseinandergerissen, aus ihrem Zusammenhange untereinander und mit der Cutis gelöst, wodurch ein vielkämmeriger Raum entsteht, der an manchen Stellen grössere Flüssigkeitsansammlungen, somit Bläschenbildung zeigt.

Ist die Menge der ausgetretenen Flüssigkeit noch grösser und ihre Ansammlung eine umschriebene, so haben wir Blasenbildung vor uns (Erythema bullosum). In Bezug auf den anatomischen Sitz der Blase besteht beim Erythema multiforme nicht jene Gesetzmässigkeit, wie beim Pemphigus vulgaris. Während dort die subepitheliale Blase die Regel ist, wechseln

Digitized by Google
Original from UNIVERSITY OF MICHIGAN
Generated on 2019-05-27 17:52 GMT / http://hdl.handle.net/2027/mdp.39015072936266
Public Domain in the United States, Google-digitized / http://www.hathitrust.org/access_use#pd-us-google

beim Erythem intraepitheliale und subepitheliale Blasen ab, ja bei einem und demselben Falle können beide Formen vertreten sein. Klinisch am häufigsten ist die centrale Blase; ihr entspricht histologisch gewöhnlich eine subepitheliale Flüssigkeitsansammlung (6 Fälle). Auch hier kann man wieder zwei Formen erkennen, insofern als das gesammte Epithel auf einmal dem Abhebungsprocess gefolgt ist oder erst eine Auflockerung des Epithels eintrat, der grösste Theil des Rete mit der Hornschichte abgehoben wurde und die basalen Zellen gleichsam erst auf einen zweiten Impuls hin sich von der Cutis getrennt haben. In letzterem Falle liegen sie dann noch zum Theile in ihrer palissadenartigen Anordnung in der Mitte der Blase als eosinrothe, schollige Massen, ohne gefärbten Kern, aber deutlich durch den Pigmentgehalt erkennbar. Wie bei Pemphigus sieht man auch hier wieder rasch erfolgende Ueberhäutung der Basis in Form langgezogener Epithelzellen, welche über die entblösste Cutispapille hinwegkriechen. Schweissdrüfen und Follikel bleiben mit der Cutis in Verbindung, nur der oberste Antheil wird abgehoben. Neben diesen durch vollständige Abhebung der Epidermis ausgezeichneten Blasen finden sich fast gleich oft solche, die ihren Sitz im Epithel haben. Hierher gehört die bereits erwähnte Auflockerung, die hie und da grössere Flüssigkeitsansammlungen, somit kleinste Bläschen zeigt, wobei allerdings nicht selten die vorher aufgelockerte und von Blasen durchsetzte Epidermis wahrscheinlich nachträglich durch subepitheliales Exsudat abgehoben wird, was eine Combination beider Blasenformen darstellt. Ist keine Auflockerung vorhergegangen, so sieht man deutlich runde Blasen, deren Inhalt das Epithel zur Seite gedrängt hat, so dass die Blase von comprimirten und in die Länge gezogenen Epithelien begrenzt erscheint. Ist eine grössere centrale von zwei kleineren seitlichen Blasen flankirt, so resultirt daraus die klinische Form des Herpes Iris, die durch einen Fall fast schematisch repräsentirt wurde. In diesem Falle sassen sämmtliche Blasen im Epithel und es war der Blasenbildung eine intensive Auflockerung der Epidermis vorausgegangen. Nicht selten endlich sitzen kleine Bläschen subcorneal, gewöhnlich aber combiniert mit Blasen, die tief im Rete ihren Sitz haben.

Digitized by Google
Original from UNIVERSITY OF MICHIGAN
Generated on 2019-05-27 17:52 GMT / http://hdl.handle.net/2027/mdp.39015072936266
Public Domain in the United States, Google-digitized / http://www.hathitrust.org/access_use#pd-us-google

Der Inhalt der Blase besteht gewöhnlich aus serösem Exsudat, hie und da aus einem feinen Fasernetze, das zwar die Weigert'sche Reaction nicht gibt, aber doch Fibrin sein dürfte. Im Exsudate finden sich in verschieden grosser Zahl mono- und polynucleäre Zellen, im Frühstadium der Blase, wie bereits erwähnt, eosinophile Elemente, die allerdings bei längerem Bestande durch neutrophile Zellen verdrängt werden. Häufig finden sich auch Exsudatzellen zwischen den gelockerten Epithelzellen. Die ödematöse Aufquellung der Epithelzellen selbst erreicht nirgends einen solchen Grad dass sie für den Gesammtprocess charakteristisch wäre.

Das gleichmässige Vorkommen entzündlicher Symptome in allen 10 untersuchten Fällen berechtigt, die Erythemefflorescenz als eine umschriebene Entzündung aufzufassen. Zu gleichem Schlusse kommt Török, nachdem schon Philippson und Jadassohn das Erythem als Entzündung erklärt haben. Unna, der das Erythem ebenfalls zu den Entzündungen rechnet, nimmt aber weiter an, dass die supponirte Krankheitsursache neben der Entzündung auch noch ein spastisches Oedem hervorruft, welches auf einen ungleichmässigen Innervirungseffect an den zu- und abführenden Gefässen schliessen lässt.

Nachdem diese Auffassung als nicht bewiesen, sowohl von Jadassohn als auch von Török zurückgewiesen wurde, erscheint die einfach entzündliche Natur der Erythemefflorescenzen allgemein angenommen, womit das Erythema multiforme von den sogenannten Angioneurosen abgetrennt erscheint.

Ob sich diese Lostrennung auch auf andere Erythemformen (symptomatischer Natur) ausdehnen lässt, kann ich mangels eigener Untersuchungen nicht entscheiden. Folgt man den Ausführungen Török's, so ist eine Unterscheidung überhaupt nicht nothwendig, da er zu dem Schlusse kommt: 1. dass alle jene Merkmale, auf Grund welcher man bestimmte Hautveränderungen als angioneurotische von den „entzündlichen" Hautveränderungen unterschied, einer eingehenden Kritik nicht Stand halten und 2. dass eine genaue Untersuchung der Hautveränderungen der Urticaria, des Erythema multiforme

Digitized by Google
Original from UNIVERSITY OF MICHIGAN
Generated on 2019-05-27 17:52 GMT / http://hdl.handle.net/2027/mdp.39015072936266
Public Domain in the United States, Google-digitized / http://www.hathitrust.org/access_use#pd-us-google

und des Erythema nodosum dahin führt, dieselben als einfache „Entzündungen“ aufzufassen.

Dies setzt allerdings voraus: die Urticariaquaddel ebenfalls als Entzündung aufzufassen und da hier Leukocytenauswanderung fehlt, sie als seröse Entzündung der Entzündung mit zelligem Exsudate gegenüberzustellen, zu welchem Resultate Török und Philippson auf Grund eigener Untersuchung und nach einer Kritik der Ansicht von Auspitz und Unna gelangen. Die Entscheidung dieser Frage ist für das Erythema multiforme irrelevant, denn man vermisst auch bei jenen Efflorescenzen, die klinisch sich sehr der Urticariaquaddel nähern, zelliges Exsudat niemals, z. B. beim Eryth. papulatum urticatum.

Sowohl in den von Jadassohn untersuchten drei und von Török beschriebenen vier Efflorescenzen fehlten ausgesprochene Oberhautveränderungen, so dass die Beschreibung obiger Fälle, von welchen sieben bullöse Erytheme darstellten, das histologische Bild in dieser Richtung hin ergänzt. Noch in einer zweiten Richtung ermöglichte obiges Material das histologische Bild zu vervollständigen, in Bezug auf die Veränderungen an der Schleimhaut.

Hier wird das Bild vor allem durch eine bedeutende Hyperämie beherrscht. Die enorm erweiterten Gefässe der Schleimhaut sind strotzend mit Blut erfüllt. Als Grund dieser so bedeutenden Gefässausdehnung muss, abgesehen von dem entzündlichen Reiz, wohl der Mangel an Gegendruck seitens des lockeren Schleimhautbindegewebes angesehen werden. Dasselbe erscheint in der That fast bei Seite geschoben; es ist von mononuclearem Leukocyten und hie und da von kleinen Fibrinanhäufungen durchsetzt.

Das Epithel ist vollständig abgehoben und die Begrenzung gegen das Lumen wird fast nur von der Wand der ausgedehnten Gefässe gebildet. An einzelnen Stellen sind noch Reste des Epithels vorhanden, aber ödematös durchtränkt und in ihren Kernen nicht mehr färbbar. Dort, wo das Epithel fehlt, bedeckt ein feiner Bakterienrasen die Oberfläche.

Generated on 2019-05-27 17:52 GMT / http://hdl.handle.net/2027/mdp.39015072936266
Public Domain in the United States, Google-digitized / http://www.hathitrust.org/access_use#pd-us-google
Digitized by Google
Original from UNIVERSITY OF MICHIGAN

Aus dem bacteriologischen Laboratorium der Stadt Köln
(Director Dr. Czaplewski) und meiner Praxis.

Acute primäre Streptococcen-Urethritis.

Von

Dr. med. **Berthold Goldberg,**
Köln und Wildungen.

Nicht gonorrhoische, aber primär einer Cohabitationsinfection entstammende Urethritiden sind bisher sehr selten beschrieben und wissenschaftlich noch nicht klar gestellt. Einschlägige Beobachtungen dürften daher interessiren. Beginnen wir mit der Krankengeschichte.

Ein 23jähriger Bureaubeamter cohabitirt zum ersten Mal in seinem Leben im Anfang October 1900, zum zweiten Mal Anfang November 1900. Die erstere Cohabitation soll nach Angabe des Patienten nicht zu Stande gekommen sein; sicher ist, dass nach derselben und bis zu der 2. Cohabitation keinerlei Erscheinungen an den Harn- und Geschlechtsorganen aufgetreten sind; insbesondere hat der äusserst ängstliche und über Tripper sehr wohl orientirte Patient keinerlei Brennen beim Harnen, keinerlei Feuchtigkeit an der Oeffnung, keinerlei Veränderung des Harns beobachtet. Anders nach der 2. Cohabitation.

Einige Tage nach derselben bemerkte er in der Harnröhre während und nach dem Harnen ein leichtes Brennen, und an der Oeffnung etwas Feuchtigkeit. Diese Beschwerden nahmen zwar nicht zu, hörten aber auch nicht auf, so dass Patient am 14./XI. meine Behandlung nachsuchte.

Es handelt sich um einen im übrigen vollkommen gesunden jungen Menschen, der weder anderweitige, noch geschlechtliche Erkrankungen bisher durchgemacht hat.

Die äusseren Genitalien sind normal bis auf eine quer durch den oberen Theil der Harnröhrenöffnung sich ziehende Hautfalte, die eine kleine Blindtasche abgrenzt. Bei der 1. Consultation, am 14./XI. lässt sich, nachdem Patient vor 1 Stunde urinirt hatte, weder aus der Harnröhre Secret auspressen, noch enthält der Harn Fäden. Ich bestelle daher

Digitized by Google
Original from UNIVERSITY OF MICHIGAN
Generated on 2019-05-27 17:52 GMT / http://hdl.handle.net/2027/mdp.39015072936266
Public Domain in the United States, Google-digitized / http://www.hathitrust.org/access_use#pd-us-google

den Patienten, da mir zunächst eine Neurose nicht ausgeschlossen erschien, zum folgenden Tage wieder, ohne eine Behandlung vorzunehmen. Nunmehr, am 15./XI., ist 10 Stunden nach der Miction zwar auch kein eigentlicher Eitertropfen auszupressen, jedoch enthält die erste Harnportion viele, sofort zu Boden sinkende, ausschliesslich aus polynucleären Leukocyten bestehende Eiterfäden. Auch heute wird eine Behandlung noch nicht eingeleitet; bei der bakteriologischen Untersuchung der Eiterfäden liessen sich Gonococcen nicht nachweisen. Am 16./XI. lässt sich, nach vielstündiger Mictionspause desgleichen, eine spärlich grauschleimige Absonderung auf Druck am Orificium hervorpressen; der Harn enthält, wiederum nur in der 1. Portion, reichliche Eiterfäden, mehr noch als gestern.

Die Untersuchung dieser Fäden sowohl nach der einfachen Färbung mit Methylenblau, als auch nach der Gram'schen Färbemethode, unter schwacher Nachfärbung mit ganz dünner Carbolglycerinfuchsinlösung (nach Czaplewski[1]), ergab wiederum ohne jeden Zweifel die Abwesenheit von Gonococcen.

Nur einige grosse Diplococcen, nach Gram gut gefärbt geblieben, konnte ich nach längeren Suchen in den Präparaten entdecken.

Obgleich es mir nun fraglos erschien, dass es sich um eine frische acute Gonorrhoe nicht handle, hielt ich es nicht für rathsam, eine Therapie länger hinauszuschieben. Ich machte dem Patienten eine Spülung der vorderen Harnröhre mit $^3/_4$ Liter $^1/_{1000}$ Protargollösung unter Anwendung einer Handdruckspritze und liess zum Schluss 10 Cubikcentimeter 3% Protargollösung 5 Minuten in der Harnröhre verweilen; dieser Eingriff wurde unter strenger Antisepsis ausgeführt.

24 Stunden darauf, am 17./XI., wurde 2 Stunden nach der Miction, mit ausgeglühter Platinöse in die Harnröhre eingegangen und auf schräg erstarrtes Blutserum abgeimpft. Es wuchs ein Streptococcus in Reincultur. Ehe ich die bakteriologische Geschichte des Falles berichte, möchte ich den weiteren klinischen Verlauf mittheilen.

An dem Tage der Impfung war die Eiterabsonderung eine sehr geringe, 2 Stunden nach der Miction keine deutlichen Eiterfäden im dann gelassenen Harn. Es wurde die am 16. vorgenommene Spülung mit nachfolgendem Verweilen einer concentrirten Protargollösung unter Ausspannung der Harnröhre täglich 1mal wiederholt, u. zw. in gleichen 24stündlichen Zwischenräumen. Am 18./XI. ist, 24 Stunden nach der Spülung, 6 Stunden nach der letzten Harnentleerung die Absonderung spärlich schleimig eitrig; nach Gram gefärbt enthielt sie fast ausschliesslich polynucleäre Leukocyten, keine Gonococcen, 1, 2 grosse Diplococcen (Gram +).

Unter gleichen Umständen wurde am 25./XI. die gänzliche Abwesenheit von Gonococcen mit Sicherheit nachgewiesen: die Behandlungspause hatte 40 Stunden gewährt, das Secret war etwas reichlicher und

*) Hygienische Rundschau. 1896. 21.

Digitized by Google
Original from UNIVERSITY OF MICHIGAN
Generated on 2019-05-27 17:52 GMT / http://hdl.handle.net/2027/mdp.39015072936266
Public Domain in the United States, Google-digitized / http://www.hathitrust.org/access_use#pd-us-google

mehr eitrig als schleimig; wiederum fand ich sehr vereinzelt Diplococcen Gram +). 27./XI. Keine Gonococcen im Secret. Nachdem am 28. der Harn 5 Stunden nach der letzten Entleerung eiterfädenfrei sich erwies, wurden die täglichen von mir vorgenommenen Spülungen durch vom Patienten ausgeführte Einspritzungen ersetzt.

Es ist jedoch im Laufe von 3 Monaten nicht gelungen, eine gänzliche Ausheilung dieser sonderbaren Urethritis zu erzielen; es wurde Protargol, Argentum nitricum, Zincum sulfuricum, Ichthargan in verschiedenen Combinationen und Concentrationen zu den Injectionen verschrieben; es wurden diese Medicamente in Mengen, die eine vollkommene Ausspannung der Urethra anterior bewirkten, „prolongirt" in der Harnröhre belassen: trotzdem enthielt zuletzt am 8./II. der Harn nach längeren Pausen in der Entleerung immer noch einige, wenigstens 1, 2 Eiterfäden.

Obgleich niemals irgendwelche subjective oder objective Erscheinungen von seiten der hinteren Harnröhre, der Harnblase, der Prostata aufgetreten waren, vermuthete ich doch, auf Grund meiner Erfahrungen über die latente Prostatitis bei hartnäckiger scheinbar auf die Urethra anterior beschränkter Entzündung, eine Betheiligung der Prostata: und in der That ergab die am 29./I. 1901 vorgenommene Expression des Prostatasecrets eine leichte endoglanduläre Prostatitis. Die Prostata wies keine Härten oder Knoten auf, auch keine allgemeine oder localisirte Druckschmerzhaftigkeit; sie schien im ganzen etwas congestionirt, gedunsen; das Secret enthielt einige Flöckchen, die aus polynucleären Leukocyten bestanden, jedoch keinerlei Mikroorganismen, insbesondere keine Gonococcen.

Nachdem im Laufe des Februar die Eiterfädenabsonderung nach längerer Behandlungspause eine minimale geworden, die Sterilität der Eiterfädchen auch nach Provocation stärkerer Absonderung wiederholt erwiesen war, rieth ich dem Patienten, unter Betonung der Unschädlichkeit dieser Reste, von weiterer Behandlung abzusehen.

Kehren wir nunmehr zum Ausgangspunkt unserer Betrachtung, der Züchtung des Streptococcus pyogenes aus der Urethra zurück.

1. Mikroskopische Untersuchungen.

Niemals sind in den Secretionen der Urethra Gonococcen gefunden worden; dieselben sind, bald durch Provocationen vermehrt, bald einige Tage sich selbst überlassen, sehr oft untersucht worden; notirt ist am 15., 16., 18., 25., 27/XI., am 5., 17., 22./XII., am 1., 12., 29./I., am 8./II.

Stets wurden einfache Färbungen und Gram'sche Färbungen vorgenommen. Auch das exprimirte Prostatasecret erwies sich frei von Gonococcen.

Gefunden wurden in den Urethralsecreten einzelne Diplococcen Gram +.

2. Blutserumcultur.

Das am 17. XI. Nachmittags 12 Uhr aus der Urethra beimpfte schräg erstarrte Blutserum musste, weil es nicht sofort ins bakteriologische

Digitized by Google
Original from UNIVERSITY OF MICHIGAN
Generated on 2019-05-27 17:52 GMT / http://hdl.handle.net/2027/mdp.39015072936266
Public Domain in the United States, Google-digitized / http://www.hathitrust.org/access_use#pd-us-google

Institut geschafft werden konnte, zunächst 28 Stunden im geheizten Zimmer belassen werden; alsdann am 18./XI. Nachmittags 4 Uhr, wurde es in den 37° Brutschrank gestellt. Am 12./XI. Vormittags zeigt die, 46 h alte, Cultur einige rundliche aufliegende Colonien; dieselben sind, wie das mikroskopische Präparat zeigt, eine Reincultur von Streptococcen Gram +, in kurzen Ketten. Am 20./XI. sind die Colonien etwas mehr gewachsen; es wird an diesem Tage eine Gelatinestichcultur angelegt, welche angeht (s. u.). Am 26./XI. werden aus der Blutserumcultur Bouillonculturen angelegt; dieselben gehen gleichfalls an (s. u.). Am 5./XII. werden, nachdem sie bei Zimmertemperatur stehen gelassen, sich nicht mehr wesentlich in Form, Farbe, Masse verändert haben, die Blutserumcolonien wiederum untersucht: Streptococcen Gram + in Reincultur.

3. Gelatinestichcultur.

Am 20./XI. wird von der 72 h alten Stammcultur ein Gelatinestich angelegt. Am 21./XI. 28 h keine Verflüssigung der Gelatine, nach 8 Tagen ebensowenig. Das Wachsthum entspricht dem des Streptococcus, nur ist die Oberfläche der Auflage etwas dicker und mehr weiss, als grau. Der gewöhnliche Streptococcus pyogenes bildet entweder gar keinen oder nur sehr zarte Auflagerungen. Die mikroskopische Untersuchung der Cultur am 21./XI. nach Gram'scher Färbung ergibt Streptococcen Gram + in kurzen und in ziemlich langen Ketten.

Eine 2. Gelatinestichcultur wurde von einer am 23. III. 1901 angelegten Blutserumcultur am 25./III. 1901 gemacht.

Dieselbe ging nicht mehr an; nach 8 Tagen keine Verflüssigung, keine deutliche Wachsthumsausdehnung.

Dahingegen wurden am 13./IV. 1901 von der 20./XI. 1900 abgeimpften Gelatinestichcultur neue Culturen in Gelatine, Blutserum mit Erfolg angelegt (s. u. Thierversuch 3).

4 Bouillonculturen.

Aus der Stammblutserumcultur werden am 26./XI. 2 Bouillonröhren abgeimpft, die eine bei 23°, die andere bei 37° im Brutschrank gehalten.

1	23°	37°
27. . . . 24 h . .	klar	trüb
28. . . . 48 h . .	klar, vielleicht opalescent	trüb; gelblichweisslicher schlammiger Bodensatz
29. . . . 72 h . .	trüb; Bodensatz krümelig-staubig	trüb
30. . . . 96 h . .	trüb	Trübung nicht stärker
3./XII. 7 Tage . .	Trübung nicht stärker; Bodensatz theils krümelig-staubig, theils ein wenig fadenziehend	dgl.; Bodensatz theils krümmelig-staubig, theils fadenziehend

Also Wachsthum bei 37° besser als bei 23°.

Digitized by Google
Original from UNIVERSITY OF MICHIGAN
Generated on 2019-05-27 17:52 GMT / http://hdl.handle.net/2027/mdp.39015072936266
Public Domain in the United States, Google-digitized / http://www.hathitrust.org/access_use#pd-us-google

Die mikroskopische Untersuchung nach Gramfärbung verweist die Bouilloncultureu als Reinculturen des Streptococcus in kurzen Ketten, die nach 24 h in der 23° geringe Zahl haben.

Weitere Bouilloncultur wird zum Zweck des Thierversuchs (s. u.) von einem Glycerinagarcultur am 10./XII. angelegt; dieselbe geht an, ist bei 37° nach 24 h leicht trüb mit Bodensatz.

5. Glycerinagarstichculturen.

Aus der Gelatinestichcultur werden am 27./XI. mit derselben Nadel 3 Glycerinagarschrägböden bestrichen. 37°. Am 30./XI. zeigt sich die Nr. 1 verunreinigt, Nr. 2 hat einen zarten durchscheinenden Belag mit kleinen runden Colonien am Rande, Nr. 3 desgleichen.

Eine in gleicher Weise am 28./XI. angelegte 2. Serie von 3 Glycerinagarculturen zeigt nach zwei Tagen:

1. einen zarten, grauen, durchscheinenden Belag mit glattem Rand, klarem Condenswasser;

2. einen zarten, durchscheinenden Belag mit kleinen, runden Einzelcolonien am Rande;

3. einen zarten, durchscheinenden Belag mit so viel kleinen, runden Einzelcolonien am Rande, dass derselbe brüchig erscheint.

Die Einzelcolonien sind bei schwacher Vergrösserung kreisrund, glattrandig, graugekörnt; der Belag hat im ganzen wellige, glatte Contouren.

Die Färbung der Cultur nach Gram ergibt Streptococcen Gram +.

Die Besichtigung der Glycerinagarculturen am 23./III. 1901, also nach c. 4 Monaten, zeigt: Belag grauweiss, aufliegend, durchscheinend, zart, theils glattrandig, theils feinzackig, buchtig begrenzt; die Einzelcolonien sind kreisrund, bis 2 Mm. Durchmesser gross.

Aus einer der Glycerinagarculturen wird am 25./III. 1901 ein Gelatinestich angelegt; derselbe geht nicht mehr an.

Dagegen ging ein neuer Gelatinestich am 13./IV. von einer halb vertrockneten Gel.-Stich-Cultur vom 20./XI. 1900 wieder an.

6. Virulenzprüfung, Thierversuch.

1. Eine junge, weisse Maus wird am 6./XII. mit eine Oese Glycerinagarcultur vom 28./XI. in eine Wunde am Schwanzende geimpft. Die Maus bleibt am Leben; die örtlichen Reactionen konnten nicht untersucht werden.

2. Am 10./XII. wird von einer Glycerinagarcultur eine Bouilloncultur angelegt. Von der 24 h-Bouilloncultur wird am 11. XII./10. U. Mr. in steriles Petrischälchen gegossen, in sterilisirte Spritze aufgesogen und durch hoch gehobene, mittels Alkohol-Aether desinficirte Bauchhautfalte hindurch einer weissen Maus $^3/_8$ Cm. ins Peritoneum injicirt. Diese Maus scheint an dem der Impfung folgenden Tage ein wenig matt, weiterhin verhält sie sich aber wie gesunde weisse Mäuse. Nachdem auch am 9./I. 1901 nichts besonderes an ihr bemerkt worden war, stirbt sie in der Nacht vom 9./I.—10./I. Die am 10./I. Morgens $10^1/_2$ h vorgenommene Section

Digitized by Google
Original from UNIVERSITY OF MICHIGAN
Generated on 2019-05-27 17:52 GMT / http://hdl.handle.net/2027/mdp.39015072936266
Public Domain in the United States, Google-digitized / http://www.hathitrust.org/access_use#pd-us-google

hat keine mikroskopisch wahrnehmbaren pathologische Veränderungen auffinden lassen; das Peritoneum war glatt, glänzend, durchsichtig; die aus Milz, Leber, Herzblut angelegten Präparate haben Mikroorganismen, insbesondere Streptococcen, nicht ergeben.

Die Todesursache ist durch die Section nicht feststellbar.

Am 1./V. 1901 wird ein weibliches Kaninchen von 2·800 Kg. Gewicht mit einer 2mal24 Std. alten Bouilloncultur (angelegt von der Blutserumcultur vom neuen [13./IV.] Gelatinestich) im rechten Ohr und mit einer 7 Std. alten Bouilloncultur gleicher Herkunft im linken Ohr geimpft. 2./V. Das rechte Ohr hängt herab; am Halse hat sich Oedem entwickelt.

3./V. An beiden Impfstellen besteht ein lebhaftes Haut-Erysipel; das Oedem am Halse hat zugenommen. Das Thier ist noch mobil. 9./V. Lebt noch; die Röthung an den Impfstellen ist noch sichtbar; die Haut daselbst schuppt sich ab. Die lockere Schwellung am Halse besteht noch. Der Process ist dann langsam immer mehr zurückgegangen und vollkommen ausgeheilt.

7. Lebensdauer.

Nach 4 Wochen von der Stammcultur angelegte Culturen gedeihen; 4 Monate alte Gelatinestiche waren noch fortpflanzungsfähig.

Was die bakteriologische Classification unserer Coccen anbetrifft, so will ich durch Wiedergabe der Beschreibung des Streptococcus pyogenes in Heim's Lehrbuch der Bakteriologie 1898 zeigen, dass sie derselben in allen wesentlichen Punkten entsprechen, und vielleicht eine wenig virulente Varietät des Streptococcus pyogenes bilden.

1. Bildet im Körper nur kurze Ketten oder nur Diplococcen Gr. +, auch wohl Gr. —.

2. Auf Gelatine wächst er langsam, ohne Verflüssigung; nach einigen Tagen gelbbraune gekörnte kleine Colonien.

3. Bouillon bleibt klar; bildet einen, gewöhnlich graugelbweissen, schleimigfadenziehenden oder sprödebröckligen Satz. Trübung der Bouillon kommt vor.

4. Auf Agar wächst er nicht üppig; nach 24 h grauweisse, durchscheinende bis 1 Mm. grosse Scheiben.

5. Die Virulenz nimmt in Culturen schnell ab.

6. Lebensdauer in Culturen kurz.

Hierdurch (5) mag es sich erklären, dass die erst 3 Wochen nach Abimpfung vom Körper aus 4. Generation in Bouillon gezüchteten Streptococcen die weisse Maus nicht, wie gewöhnlich, in wenigen Tagen getödtet haben. Sie ist jedoch nach 4 Wochen gestorben, ohne dass die Section irgend eine Todesursache aufgedeckt hätte, und ohne dass in der Leiche Bakterien nachweisbar gewesen wären. Es ist also die Möglichkeit nicht ausgeschlossen, dass Streptococcen-Intoxication die Todesursache gewesen ist und dass unsere Streptococcen eine für weisse Mäuse in derselben Art virulente Varietät darstellen, in welcher die gewöhnlichen für Kaninchen wirksam zu sein pflegen: „Kaninchen erliegen der Allgemeininfection nach Einspritzung von Culturen in die Bauchhöhle, doch

Digitized by Google
Original from UNIVERSITY OF MICHIGAN
Generated on 2019-05-27 17:52 GMT / http://hdl.handle.net/2027/mdp.39015072936266
Public Domain in the United States, Google-digitized / http://www.hathitrust.org/access_use#pd-us-google

mitunter erst nach längerer Zeit, unter Fieber, Abmagerung, Zeichen von Streptococcen-Vergiftung, so dass die Coccen in der Leiche gar nicht mehr nachweisbar sind." (Heim, l. c.)

Die entzündungserregende Eigenschaft unseres Streptococcus ist durch den Kaninchenversuch erwiesen.

Man vergleiche im übrigen die mit gleichen Nummern bezeichneten Beschreibungen unserer Streptococcen mit der vorstehenden und man wird die Einreihung unter diese bekannte Art richtig finden.

Wenden wir uns nun zur klinischen Classification unseres Falles, so wäre differentialdiagnostisch auszuschliessen gonorrhoische Urethritis, postgonorrhoische Secundärinfection, postgonorrhoische nicht bakterielle Exacerbation eines Tripperrestes.

1. Acute Gonorrhoe hat ganz zweifellos nicht vorgelegen. Dass bei einer solchen die Secretion, sich selbst überlassen, niemals Gonococcen enthalte, kommt nicht vor. Da, als Patient in Behandlung trat, die Erkrankung erst 1—2 Wochen bestand, die Infection, ja die erste vollzogene Cohabitation erst vor 14 Tagen erfolgt war, kann nur eine acute Erkrankung in Frage kommen

2. Postgonorrhoische Affectionen sind desgleichen aus der letzteren Erwägung auszuschliessen. Der Patient hat niemals vor seiner jetzigen Erkrankung Ausfluss gehabt. Er hat die jetzige Erkrankung nach der ersten vollendeten Cohabitation seines Lebens bekommen; er hat zwar 4 Wochen vorher geschlechtliche Annäherungen versucht, doch ist Ejaculatio vor Immissio erfolgt. Diese allererste Annäherung hat aber keinerlei Folgen gehabt; der sehr ängstliche Patient hat die Harnröhrenöffnung, das Harnen, den Harn sehr genau beobachtet und nichts von alledem bemerkt, was er einige Tage nach dem 2. Act an sich spürte und sah, keine Feuchtigkeit, kein Brennen beim Harnen, keine Aenderung des Harns. Bedenkt man nun, dass die Erscheinungen nach dem 2. Act sehr gering waren, trotzdem aber sofort dem Patienten aufgefallen sind und es ihm rathsam machten, ärztliche Hilfe nachzusuchen, bedenkt man ferner, dass P. circumcidirt war, also nicht etwa Feuchtigkeit am Orificium übersehen konnte, so wird man wohl es nicht mehr in Zweifel ziehen dürfen, dass in der That keine Gonorrhoe voraufgegangen. Unrichtige Angaben zu

Digitized by Google
Original from UNIVERSITY OF MICHIGAN
Generated on 2019-05-27 17:52 GMT / http://hdl.handle.net/2027/mdp.39015072936266
Public Domain in the United States, Google-digitized / http://www.hathitrust.org/access_use#pd-us-google

machen, hatte der P. gar keinen Grund; er war nicht Krankencassenmitglied; seine sonstigen Angaben erwiesen sich als richtig; dass er vorher nicht coitirt, hatte auch die grösste innere Wahrscheinlichkeit, weil er von einer grossen Angst vor Ansteckung vollkommen beherrscht war.

Objectiv waren ebensowenig Reste ehemaligen Trippers vorhanden. Die 3 Monate nach Beginn der Erkrankung constatirte Prostatitis vermag in dieser Hinsicht die Angaben des Patienten nicht zu Lügen strafen; denn einerseits ziehen gerade nicht gonorrhoische Urethritiden gern die Prostata in Mitleidenschaft,[1]) andererseits entsprach auch der Befund nicht dem einer Prostatitis nach Gonorrhoe.

Barlow[2]) verlangt nun noch, dass mit Sonde und Endoskop eventuell auf Tripperreste untersucht sein müsse, ehe man eine recidivirende, bezw. exacerbirende Rest-Entzündung in der Urethra ausschliessen könne. Wenn aber die Thatsache, dass der Patient niemals Tripper, oder sagen wir lieber, niemals eine Urethritis vorher gehabt hat, vernünftigen Zweifeln nicht unterliegen kann, so kann man unmöglich, wie Barlow es thut, aus der Unterlassung eines derartigen Eingriffes die Berechtigung herleiten, den Fall nun doch unter die gonorrhoischen bezw. postgonorrhoischen Urethritiden zu rechnen. Ist die Entzündung noch vorhanden, so wird ein instrumenteller Eingriff besonders ein endoskopischer, höchst wahrscheinlich eine Complication hervorrufen — auch Guiard[3]) hob dies hervor; es beweist ferner eine deutliche Strictur ja wohl bei Ausschluss anderer Ursachen die Gonorrhoe; Reste von Vorsteherdrüsenentzündung oder Nebenhodenentzündung aber sind kein Beweis, dass die Negation früheren Trippers erlogen ist; urethroskopisch gar sind unterscheidende Merkmale zwischen gonorrhoischen und nicht gonorrhoischen Urethritiden gänzlich unbekannt.

Es ist also richtiger, Patienten, welche schon einmal eine Urethritis gehabt hatten, gar nicht für die Frage der primären

[1]) Hogge, des uréthropostatites subaigués d'emblée et aseptiques, Liège. 1897.

[2]) Barlow, Urethritis non gonorrhoica, eine kritische Studie. Deutsch. Archiv f. klin. Medicin. LXVI. Bd. pag. 444—469.

[3]) Guiard, Assoc. franc. d'Urologie. 2. Lession. 1897.

Digitized by Google
Original from UNIVERSITY OF MICHIGAN
Generated on 2019-05-27 17:53 GMT / http://hdl.handle.net/2027/mdp.39015072936266
Public Domain in the United States, Google-digitized / http://www.hathitrust.org/access_use#pd-us-google

non gonorrhoischen Urethritis zu verwerthen; wird aber eine Urethritis von gonorrhoica mitgetheilt, als Folge des 1. Coitus des betr. Jünglings, so muss man doch wohl der Mittheilung des Autors z. B. Picard's[4]) „Uréthrite sans gonocoques de la première rencontre sexuelle" mehr Werth beimessen, als der Anzweiflung des Kritikers, „doch fehlt hier die entsprechende klinische Untersuchung auf alte Tripperreste". (Barlow, l. c. p. 467.)

3. Nachdem wir ebenso wie Gonorrhoe postgonorrhoische Zustände ausgeschlossen haben — von Tuberculose, Lues, Herpes, Ulcus molle der Urethra konnte keine Rede sein — würden wir nun zu untersuchen haben, ob wir unseren Fall unter die „bakteriellen" oder unter die „aseptischen" nicht gonorrhoischen Urethritiden rechnen sollen. Ich werde mich aber auf eine derartige Untersuchung nicht einlassen; denn eine derartige Eintheilung der U. ausschliesslich traumatischen und der inneren Ursachen entstammenden scheint mir der sächlichen Unterlagen zu entbehren. Fasst man, wie Guiard,[5]) den Begriff der „aseptischen" Urethritis so allgemein, dass man ihr auch 1. das aseptische Stadium der Gonorrhoe, 2. die aseptischen traumatischen Urethritiden zurechnet, so muss es befremden, wenn man nun noch bei den venerischen contagiösen eine besondere contagiöse „aseptische" Form schaffen will. Fasst man nur die durch Coitus bedingten nicht gonorrhoischen primären Urethritiden ins Auge, so ist bei den mitgetheilten Fällen keineswegs bewiesen, dass in den als nicht „bakteriell" bezeichneten Bakterien als Erreger gänzlich auszuschliessen seien; meistens sind einzelne Bakterien sehr wohl gefunden worden; da aber die normale Urethra Bakterien enthält, da man ferner bei den secundären Infectionen und bei den primären n. g. bakteriellen Urethritiden zahlreiche Bakterien findet, so hat insbesondere Guiard[5]) geglaubt, dass die wenigen **hier** gar nichts zu bedeuten haben. Sowohl in seiner erschöpfenden Studie, als auch in der Discussion in der Assoc. d'urologie 1897 hat er erklärt, „die Anwendung der

[4]) Picard, Annales d. m. d. o. génit.-urin. 1896. 8. pag. 743.

[5]) Guiard, des uréthritis non gonococciques. Annales d. m. d. o. génit.-urinaires. Mai 1897. pag. 449—499.

Digitized by Google
Original from UNIVERSITY OF MICHIGAN
Generated on 2019-05-27 17:53 GMT / http://hdl.handle.net/2027/mdp.39015072936266
Public Domain in the United States, Google-digitized / http://www.hathitrust.org/access_use#pd-us-google

Culturen für das Studium der aseptischen Urethritiden sei überflüssig", die Unterscheidung der Arten habe keine praktische Bedeutung. Aber gerade mein Fall beweist vortrefflich, dass diese Ansicht irrig ist. Hätte ich nämlich nach Guiard auf Culturen verzichtet, so würde ich denselben zu den „aseptischen" haben rechnen müssen; nachdem ich aber den Streptococcus pyogenes wahrscheinlich in Reincultur gezüchtet, muss ich ihn doch wohl zu den „bakteriellen" zählen.

Nur die Cultur wird erweisen können, ob wir in einem bestimmten Falle die gewöhnlichen Saprophyten der Urethra vor uns haben, oder solche Mikroorganismen, welche für gewöhnlich in der Urethra nicht vorkommen; sind diese Mikroorganismen nun von einer einzigen Art, und sind sie fern von einer wohlcharakterisirten, als Entzündungserreger auf Schleimhäuten bekannten Art, so wird man auch ohne Impfexperiment auf eine gesunde menschliche Urethra ihnen eine Bedeutung auch für die Entzündung der Urethra zusprechen müssen. Barlow will, weil das Impfexperiment fehle, alle Fälle ausser einen von Bockhardt, als nicht beweiskräftig für die Existenz bezw. die Pathogenese der „bakteriellen" n. g. U. ansehen. Mir will es aber scheinen, dass bereits so viele einwandsfreie Fälle von n. g. primärer Cohabitationsurethritis mitgetheilt sind, Czaplewski hat eine kurzdauernde leichte Urethritis bei einem Soldaten beobachtet, verursacht durch den Bacillus pyocyaneus in Reincultur; der Fall ist bisher nicht publicirt (persönliche Mittheilung von Czaplewski), dass sie auch ohne Impfversuch anzuerkennen sind. Wenn die „kritische Studie" Barlow's zu dem vernichtenden Ergebniss kommt, dass abgesehen von der traumatischen Form, deren Existenz erst nicht mehr durch eine kritische Studie beglaubigt werden braucht, und abgesehen von der aseptischen contagiösen (?) Form, von der B. selbst 1 Fall beobachtet hat, eine U. non gon. nicht erwiesen sei, so wird man m. E. gut thun, dieses Ergebniss als ein entscheidendes nicht anzusehen; denn einerseits hat B. nicht alle Fälle, die er ablehnt, im Original studirt, andererseits sich weit mehr nach seinem selbst aufgestellten Schema von Forderungen bei der Beurtheilung gerichtet, als nach der Eigenart der Krankheitsfälle. Ueber die seinem Er-

Generated on 2019-05-27 17:53 GMT / http://hdl.handle.net/2027/mdp.39015072936266
Public Domain in the United States, Google-digitized / http://www.hathitrust.org/access_use#pd-us-google
Digitized by Google
Original from UNIVERSITY OF MICHIGAN

gebniss so sehr widerssprechende Discussion in der Assoc. franc. d'urologie 1897,[3]) wo „von einer ganzen Anzahl Autoren mit grosser Einstimmigkeit das Vorkommen der nicht gonorrhoischen Urethritis betont worden ist", wie er selbst sagt, tröstet er sich mit der Bemerkung: „Einzelne der Autoren verfügen scheinbar über eine grosse Zahl einschlägiger Fälle, doch ist leider nicht ein einziger näher beschrieben worden." Diese Bemerkung, welche den Widerspruch abzuschwächen geeignet wäre, entspricht nicht den Thatsachen.

Eraud sagt: „l'uréthrite aiguë non gonococcique doit être fort rare", weiterhin „dans un cas, qui m'est personell etc." Noguès: „Les uréthrites microbiennes primitives sont exceptionelles (! NB.); je n'ai pu en recueillir que vingt-six observations, dont trois inédites"; „les uréthrites non microbiennes primitives sont, ou plutôt doivent être tout à fait l'exception; car il ne nous a jamais été donné d'en rencontrer". Janet: „Les seuls cas que nous avons rencontrés jusqu'ici comprennent quatre cas d'uréthrites aseptiques ou semblant telles, et quatre cas d'uréthrite infectieuse." Von den 4 aseptischen fallen hier noch 2 aus, weil sie Herpes urethralis betreffen; die zwei anderen entstanden 2, bezw. 14 Tage post coitum. Von den 4 infectiösen entstammte 1 einer Balanopostitis, 1 einem kleinen Diplobacillus, 2 einem Diplococcus derselben Art.

Hogge hat 12 „aseptische" Urethritiden zugleich mit Prostatitis gesehen; von diesen [1]) sind 9 ohne voraufgegangene Gonorrhoe, 3 nach Gonorrhoe vor 7, 15, 35 Jahren; von den 9 sind 2 auf Lues, 1 auf Influenza, 3 auf Radfahren, 2 auf sexuelle Excitation, 1 auf Coitus zurückzuführen. Also von den 12 gehört in die hier fragliche Gruppe der primären n. g. Infections-Urethritiden auch nur 1. Die übrigen Autoren, welche an der Discussion theilnahmen, haben gar keine eigenen Fälle mitgetheilt.

Sieht man die mitgetheilten angeblich „aseptischen" primären n. g. Urethritiden sich daraufhin an, inwiefern durch negatives Culturresultat die „Asepsis" erwiesen ist, so findet man:

1. Rona (Arch. f. Dermatol. 1896. Bd. XXXVI p. 251.): Gonococcen wuchsen nicht auf den Culturen; 2. Janet[5]): von Culturen nichts erwähnt; 3. Hogge[1]): Hatte bei 2 „aseptischen Urethr." positives (!) Culturresultat; 4. Barlow: 2mal negative Cultur auf Gelatine und Agar; zweifellos gibt es Mikroorganismen, welche auf Gelatine und Agar nicht wachsen, auf anderen Nährböden wohl; 5. Picard[4]): Culturen

Digitized by Google
Original from UNIVERSITY OF MICHIGAN
Generated on 2019-05-27 17:53 GMT / http://hdl.handle.net/2027/mdp.39015072936266
Public Domain in the United States, Google-digitized / http://www.hathitrust.org/access_use#pd-us-google

wurden nicht angelegt; 6. Guiard[5]): Culturen wurden nicht angelegt; 7. Delefosse[7]): Culturen wurden nicht angelegt.

Hiernach ist es klar, dass jede Berechtigung fehlt, unter den primären n. g. Urethritiden, die von einem infectiösen Coitus herrühren, eine „aseptische" Gruppe zu unterscheiden.

Auf die anderen Formen der n. g. Urethritis, die constitutionellen, die traumatischen, chemischen, ab ingestis, hier einzugehen, ist keine Veranlassung. Auch die uns hier interessirenden Formen, die n. g. primär-infectiösen, sind literarisch erschöpfend 1897 von Guiard[5]) und 1899 von Barlow[2]) bearbeitet worden, so dass es überflüssig ist, nochmals die Literatur durchzusprechen.

Eine charakteristische klinische Symptomatologie lässt sich nach den bisherigen wenigen Fällen nicht aufstellen; klinisch ist die Unterscheidung von Gonorrhoe nicht möglich. Kurz zusammengefasst, wären die bisher beschriebenen Eigenthümlichkeiten: Bald kurzer spontaner Ablauf, bald schleichender langwieriger Verlauf, aller Therapie zum Trotz; gute Prognose; Seltenheit der Complicationen; Contagiosität wahrscheinlich, daher Heiratserlaubniss bis zur Beseitigung aufzuschieben.

Sollen wir zum Schluss eine kurze Formel für den augenblicklichen Stand unseres Wissens in dieser Frage aufstellen, so würde sie m. E. zu lauten haben:

Es gibt eine primäre, Infection entstammende, Urethritis non gonorrhoica; bei einigen Fällen fand man schon mikroskopisch Mikroorganismen als wahrscheinliche Krankheitserreger, in anderen mikroskopisch nicht; geeignete Culturverfahren müssen diese Lücke ausfüllen.

Hrn. Dr. Czaplewski, Director und Hrn. Dr. Reisch und Dr. Hopmann, Assistenten des bakteriolog. Instituts in Köln, an dieser Stelle für die Unterstützung bei der bacteriologischen Bearbeitung des Falles herzlich zu danken, ist mir eine angenehme Pflicht.

Digitized by Google
Original from UNIVERSITY OF MICHIGAN
Generated on 2019-05-27 17:53 GMT / http://hdl.handle.net/2027/mdp.39015072936266
Public Domain in the United States, Google-digitized / http://www.hathitrust.org/access_use#pd-us-google

Aus der Dermatologischen Universitätsklinik in Bern.

Ueber eine eigenartige Erkrankung der Nasenhaut bei Kindern („Granulosis rubra nasi").

Von

J. Jadassohn.

Ich möchte im Folgenden die Aufmerksamkeit auf eine Affection lenken, die ich als eine Krankheit eigener Art ansprechen zu müssen glaube. Den ersten Fall habe ich im Jahre 1890 als Assistent Neisser's gesehen — wir haben damals die Differentialdiagnose zwischen Lupus vulgaris und Lupus erythematodes gestellt; für beide Krankheiten war das Bild atypisch — die Diagnose „Tuberculose" wurde nach erfolglosen Tuberculin-Injectionen fallen gelassen. Erst als ich im Jahre 1894 in meiner Privatpraxis die ganz gleiche Erkrankung wieder sah und zu gleicher Zeit den eben erwähnten ersten Fall mehrfach untersuchen konnte, war es mir klar, dass es sich hier um einen Morbus novus handelte — eine Ansicht, in der ich durch die histologische Untersuchung bestärkt wurde. Seither habe ich in Breslau noch 1, in Bern noch 4 Fälle der gleichen Krankheit gesehen und im Ganzen 4 davon mikroskopisch untersuchen können. Ich weiss, dass auch in Breslau noch weitere solche Fälle beobachtet worden sind[1]) — es ist also wohl an der Zeit, das Material jetzt zusammenzustellen und der Krankheit das Bürgerrecht in der Dermatologie zu verschaffen.

[1]) Anm. bei der Correctur. Wie ich seither gehört habe, sind solche auch bei dem VII. Congress der Deutschen dermatol. Gesellschaft (Breslau 1901) demonstrirt worden.

Digitized by Google
Original from UNIVERSITY OF MICHIGAN
Generated on 2019-05-27 17:53 GMT / http://hdl.handle.net/2027/mdp.39015072936266
Public Domain in the United States, Google-digitized / http://www.hathitrust.org/access_use#pd-us-google

Denn, wenn es sich auch um eine im Ganzen unscheinbare Affection handelt, so ist sie doch vom kosmetischen Standpunkte aus sehr störend, ist chronisch, anscheinend schwer zu behandeln und hat auch ein unzweifelhaftes theoretisches Interesse, so dass die Abneigung, neue, ätiologisch nicht klare Krankheitsbegriffe zu schaffen, mir im vorliegenden Fall nicht mehr berechtigt erscheint — eine erschöpfendere Kenntniss wird sich, da die Krankheit immerhin selten ist, doch nur aus der gemeinschaftlichen Arbeit Vieler ergeben können.

Das klinische Bild, soweit ich es aus den von mir beobachteten 7 Fällen entwickeln kann, ist Folgendes:

An der Nasenspitze und an den Nasenflügeln, aber in meinen Fällen immer nur am häutigen Theil der Nase, findet sich eine ziemlich intensive, leicht wegdrückbare, nicht scharf begrenzte Röthung. Aus dieser heben sich einzelne Knötchen hervor, welche eine dunkler rothe Färbung haben. Sie sind oft ganz minimal, stecknadelspitzgross und kaum über das Niveau der Umgebung erhaben; manchmal werden sie bis stecknadelkopfgross und prominiren dann etwas deutlicher. Sie sind meist eher etwas zugespitzt als abgeplattet, stehen nicht in bestimmter Anordnung zu einander, confluiren nicht. Es ist klinisch unmöglich zu entscheiden, ob sie an den Talgdrüsenöffnungen oder an den Schweissdrüsenausführungsgängen localisirt sind. Von derber Infiltration ist nichts zu constatiren; auf Druck blassen sie ab (keine gelbbräunliche Verfärbung!). Der Versuch, mit einer stumpfen Sonde in sie hineinzustossen (wie bei Lupus vulgaris), misslang. Ab und zu wandelten sie sich in kleinste Pusteln um, die schnell eintrockneten.

Die Nasenhaut fühlte sich kühl an. Teleangiektasien waren meist nur unbedeutend, gelegentlich gar nicht, zweimal in etwas stärkerer Ausbildung, vorhanden. Schuppenbildung fehlte fast vollständig. Auch zu Narbenbildung kam es in keinem meiner Fälle. Einmal schien mir eine sehr unbedeutende gleichmässige Atrophie der Haut an der Nasenspitze vorhanden zu sein.

In der Mehrzahl der Fälle, jedenfalls in allen denjenigen, die ich etwas längere Zeit beobachten konnte, war eine Hyperidrosis vorhanden, die in ihrer Intensität bei den verschiedenen Fällen, aber auch bei dem einzelnen Kranken zu

Generated on 2019-05-27 17:53 GMT / http://hdl.handle.net/2027/mdp.39015072936266
Public Domain in the United States, Google-digitized / http://www.hathitrust.org/access_use#pd-us-google
Digitized by Google
Original from UNIVERSITY OF MICHIGAN

verschiedener Zeit sehr wechselte und bald ganz auf die häutige Nase beschränkt war, bald, wenngleich in geringerem Grade, auch das übrige Gesicht betraf. Sie war meist auch ohne äussere Ursache vorhanden oder zeigte sich bei sehr geringen Reizen (auch psychischen).

Der Verlauf der Krankheit war ein sehr einförmiger, wenn auch die Symptome in ziemlich weiten Grenzen wechselten; bald war die Röthung stärker, bald schwächer; in einem Falle fehlte sie zeitweise vollständig, so dass die Knötchen auf ganz normaler Haut standen; diese letzteren selbst waren bald reichlich, bald spärlich oder sogar kaum angedeutet; gelegentlich traten ziemlich plötzlich etwas zahlreichere auf.

Differenzen zwischen Winter und Sommer sind mir nicht aufgefallen — doch habe ich die Fälle nur zum kleinen Theile mehrere Jahreszeiten hindurch verfolgen können; einmal wurde angegeben, dass die Röthung im Frühjahr am auffallendsten sei.

Die Localisation an der Nase war in allen Fällen vorhanden. Bei einem Kinde fanden sich ab und zu einzelne Knötchen auch an den Wangen, bei einem anderen an der Oberlippe; doch möchte ich die Frage, ob das wirklich die gleichen Effloreszenzen wie an der Nase waren, unentschieden lassen.

In jedem Falle ist die Localisation an dem häutigen Theil der Nase ausserordentlich charakteristisch.

Alle meine Patienten waren Kinder und zwar 6 Mädchen und 1 Knabe; ob dieses Verhältniss zwischen beiden Geschlechtern ein zufälliges war oder nicht, muss ich ebenfalls weiterer Beobachtung zur Entscheidung überlassen. Dass aber ausschliesslich Kinder diese Erkrankung darboten, das ist gewiss kein Zufall. Mir ist, trotzdem ich natürlich speciell darauf geachtet habe, bisher ein wirklich gleiches Krankheitsbild bei Erwachsenen noch nicht vorgekommen.

Die Kinder standen im Alter von 7—16 Jahren; die Eltern gaben mehrfach an, dass die Nasenröthe schon viele Jahre lang bestand — z. B. bei dem Mädchen, das mit 16 Jahren zur Beobachtung kam, seit dem 8. Lebensjahre. Bei diesem Fall konnte ich mich auch davon überzeugen, dass nach $1^1/_2$

Digitized by Google
Original from UNIVERSITY OF MICHIGAN
Generated on 2019-05-27 17:53 GMT / http://hdl.handle.net/2027/mdp.39015072936266
Public Domain in the United States, Google-digitized / http://www.hathitrust.org/access_use#pd-us-google

Jahren (also als das Mädchen 17½ Jahre alt war) die Erkrankung spontan wesentlich zurückgegangen war.[1])

Die Kinder waren zum grössten Theil schwächlich; hereditäre Verhältnisse waren nicht nachweisbar. Der Knabe war epileptisch; ein Kind wies eine Hypertrophie der Muscheln beiderseits auf, die von rhinologischer Seite als tuberculoseverdächtig erklärt wurde; auf Tuberculin aber trat eine Reaction nicht auf. Bei den anderen Kindern waren wesentliche Organerkrankungen nicht auffindbar. Mehrere von ihnen wurden versuchsweise, aber ebenfalls ohne dass Reaction eintrat, mit Tuberculin injicirt.

Dies ist in kurzen Zügen das klinische Bild der Erkrankung.

Es ist eigenthümlich genug, um ihr auch schon vom rein klinischen Standpunkt eine Sonderstellung zuzuweisen.

Wenn wir die chronischen Hautaffectionen durchgehen, welche überhaupt in Frage kommen — und es handelt sich um eine exquisit chronische, selbst viele Jahre hindurch bestehende Erkrankung — so können wir zunächst den Lupus vulgaris vollständig ausschliessen; es fehlen die charakteristischen Knötchen, es fehlt die Tuberculin-Reaction, es fehlt jede Neigung zu diffuser Infiltration, zu Ulceration; die Krankheitserscheinungen sind viel zu wechselnd. Auch gegenüber dem Lupus erythematodes sind fundamentale Unterschiede vorhanden: Es fehlt die Schuppenbildung, die Neigung zu Atrophie, zu Bildung grösserer Herde; die Beschränkung auf die Nasenspitze, das jugendliche Alter — all das spricht dagegen.

---

[1]) Anm. bei der Correctur. Seither habe ich noch einen, wie ich glaube, hierher gehörigen Fall bei einem geistig und körperlich wenig entwickelten, wegen Lupus vulgaris der Jochbeingegend in der Klinik behandelten 18jährigen Manne gesehen, welcher angab, die Erkrankung ungefähr seit seinem 12. Jahre zu haben; zuerst sei blos Röthung vorhanden gewesen, die — ganz deutlichen — Knötchen seien erst in diesem Jahre aufgetreten. Auch hier Hyperidrosis. Aus den Knötchen lässt sich eine Spur wasserheller alkalisch reagirender Flüssigkeit ausdrücken. Oberhalb der gerötheten Partie, schon im Bereiche der knöchernen Nase, zwei nicht hervorragende, bläulich aus der Tiefe durchscheinende Fleckchen von Stecknadelkopfgrösse, bei deren Anstechen sich ein Tropfen wasserheller, sauer reagirender Flüssigkeit entleert (Hidrocystoma-Efflorescenzen).

Digitized by Google
Original from UNIVERSITY OF MICHIGAN
Generated on 2019-05-27 17:53 GMT / http://hdl.handle.net/2027/mdp.39015072936266
Public Domain in the United States, Google-digitized / http://www.hathitrust.org/access_use#pd-us-google

Es kommt ferner die Acne vulgaris in Frage. Aber auch sie kann ohne Weiteres ausgeschlossen werden; hier ist ebenfalls zunächst das Alter zu erwähnen: in allen 7 Fällen ist die Krankheit lange vor der Pubertät aufgetreten. Die Neigung zur Eiterung ist sehr gering; es fehlten bei den Kindern alle Zeichen von Seborrhoe, es fehlten Comedonen.

Noch weniger braucht man natürlich die Rosacea zu berücksichtigen; wirklich stark ausgesprochene Teleangiektasien habe ich nicht constatiren können; ebensowenig Hypertrophie der Talgdrüsen und Erweiterung ihrer Ausführungsgänge etc.; überflüssig erscheint mir auch ein Vergleich mit dem Hidrocystoma (von dessen bläulich durchscheinenden Cysten ich nie[1]) auch nur eine Spur gesehen habe und das im Allgemeinen frei von entzündlichen Symptomen ist) und mit der sogenannten Dysidrosis, mit ihren wasserhellen Bläschen, ihrem Mangel an Röthung, ihrer differenten Localisation. Auf noch seltenere Affectionen brauche ich nicht einzugehen — alle eigentlichen Tumorbildungen sind ja schon wegen des oft relativ schnellen spontanen Vergehens der einzelnen Knötchen ausgeschlossen.

So muss ich denn vom klinischen Standpunkt wiederholen, dass ich diese 7 Fälle, die unter sich in ausserordentlicher Weise übereinstimmten, mit keiner der bekannten Etiquetten versehen konnte und dass auch der Eine oder der Andere meiner Assistenten schon die Diagnose „Morbus novus nasi" stellte.

Zur histologischen Untersuchung stand mir Material von 4 Fällen zur Verfügung; davon wurden 2 Stücke in Serien geschnitten. Nur nebenbei möchte ich erwähnen, dass das erste Präparat, das ich von einem Breslauer Fall untersuchte, nichts enthielt als ein kleines Angiomyom der Cutis, das ich später

[1]) Anm. bei der Correctur. Vergl. hierzu die Anmerkung auf pag. 148. In diesem Falle waren die Hidrocystom-Efflorescenzen ganz typisch, aber räumlich von der Nasenspitzenerkrankung getrennt und ganz verschieden von ihr. Da ich seitdem eine isolirte Hidrocystoma-Cyste an der Nase eines sonst gesunden Kindes (mit Hyperidrosis der Nase) gesehen habe, möchte ich es vorläufig dahingestellt sein lassen, ob in dem oben berichteten Falle nicht eine blosse Coincidenz vorlag. Auch histologisch ist die von mir geschilderte Krankheit vom Hidrocystom ganz verschieden.

Digitized by Google
Original from UNIVERSITY OF MICHIGAN
Generated on 2019-05-27 17:53 GMT / http://hdl.handle.net/2027/mdp.39015072936266
Public Domain in the United States, Google-digitized / http://www.hathitrust.org/access_use#pd-us-google

einmal zu beschreiben gedenke; in einem zweiten Stück von demselben Kinde war nichts von dieser sehr charakteristischen Veränderung vorhanden und ebensowenig in den anderen Fällen; es muss sich also um eine zufällige Combination mit diesem, soweit ich sehe, erst einmal — von Hess[1]) — an der Nase beobachteten Krankheitsprocess gehandelt haben.

Die Veränderungen in den vier mir vorliegenden Stücken entsprechen augenscheinlich verschiedenen Graden oder Stadien des gleichen Processes, sind aber im Wesentlichen doch so übereinstimmend, dass ich sie der Kürze halber gemeinsam beschreiben kann.

Das Epithel ist im Ganzen normal; Stratum corneum und granulosum gut, das letztere sogar meist sehr intensiv ausgebildet. Im Rete findet sich nur an einzelnen Stellen eine gewisse Aufquellung der Zellen, hie und da Mitosen; dort, wo die entzündlichen Veränderungen im Corium am stärksten ausgesprochen sind, eine geringgradige Durchsetzung mit Leukocyten. Nur an einer Stelle habe ich eine circumscripte Parakeratose in Form einer Einlagerung in den Schweissdrüsenausführungsgang gesehen.

Die charakteristischen Veränderungen betreffen das Corium. Blut- und Lymphgefässe sind in den oberen und mittleren Partien desselben vielfach erweitert und von schmäleren und breiteren Zügen begleitet, die bald mehr aus gross- und blasskernigen Zellen, bald mehr aus mononucleären Leukocyten zusammengesetzt sind und nur hie und da einzelne Unna'sche Plasmazellen führen. Die bindegewebige Grundlage der Cutis enthält reichlicher fixe Zellen als normal, theils in der gewöhnlichen Form und Färbbarkeit, theils vergrösserte und mit grossen bläschenförmigen Kernen versehene Zellen. Das collagene und das elastische Gewebe ist meistentheils normal; das letztere ist an einzelnen Präparaten in seinem subepidermoidalen Netz etwas verdickt, wie gequollen — doch finden sich nirgends die eigenartigen Blöcke, die man auch in relativ jugendlicher Gesichtshaut so oft sieht. Talgdrüsen und Haare sind in den verschiedenen Präparaten in ausserordentlich verschiedener Zahl und Ausbildung vorhanden.

[1]) Virchow's Archiv, 1890.

Digitized by Google
Original from UNIVERSITY OF MICHIGAN
Generated on 2019-05-27 17:53 GMT / http://hdl.handle.net/2027/mdp.39015072936266
Public Domain in the United States, Google-digitized / http://www.hathitrust.org/access_use#pd-us-google

Am wesentlichsten erscheinen Zellhaufen und Zellzüge, die in und dicht unter dem Papillarkörper gelagert sind. In einem der untersuchten Fälle, der sich bei der Excision gerade in einem sehr guten Zustand befand, sind diese Zellmassen ausserordentlich unbedeutend, in zweien sind sie in mittlerem, in einem in sehr hohem Grade ausgebildet. Während sie in dem letzterwähnten Fall den zwischen Epidermis, Schweissdrüsenausführungsgängen und Haarfollikeln befindlichen Raum fast vollständig ausfüllen, treten sie in den beiden mässig ausgebildeten Fällen in charakteristischerer Anordnung hervor. Sie finden sich nämlich hier ganz besonders häufig und ganz besonders stark entwickelt um die Schweissdrüsenausführungsgänge gelagert. Wo die Infiltrate schwach ausgebildet sind, wie in dem unbedeutendsten Fall und an einigen Stellen der beiden mittleren Fälle, kann man constatiren, dass sie oft ungefähr in der Gegend beginnen, wo der cylindrische Drüsenausführungsgang in die „Drüsenleiste" eintritt; bei stärkerer Ausbildung erstrecken sich die Infiltrate an dem Gang etwas in die Tiefe (aber niemals bis an den Knäuel) und bis dicht an die Epidermis. Sie treten entweder ganz dicht an die Wand des Schweissdrüsenausführungsganges heran oder sind noch durch eine dünne Bindegewebsschichte von ihm getrennt. Mehrfach ist ihre Form derartig, dass sie auf dem Schnitt ein mit der Basis nach der Epidermis, mit der Spitze nach der Tiefe gerichtetes Dreieck bilden und dass an der Spitze der Schweissdrüsengang in das Infiltrat eintritt. Vielfach werden die Beziehungen der Infiltrate zu den Schweissgängen erst bei Verfolgung der Serie klar. An manchen Stellen aber gelingt es nicht, einen solchen Zusammenhang aufzufinden. An einer Anzahl von Schnitten scheinen auch Beziehungen zu den Haarfollikeln vorhanden zu sein, doch treten die Infiltratmassen an diese oft nicht so dicht heran und sind auch unbedeutender — abgesehen von dem einen Fall, in dem die ganze Cutis von dem Infiltrat durchsetzt ist.

Diese Zellmassen sind meist ziemlich scharf von der Umgebung abgesetzt. Sie bestehen aus mononucleären Leukocyten, aus Zellen mit bläschenförmigen Kernen und aus „Plasmazellen", die bald nur sehr spärlich, bald — namentlich in dem sehr

Digitized by Google
Original from UNIVERSITY OF MICHIGAN
Generated on 2019-05-27 17:53 GMT / http://hdl.handle.net/2027/mdp.39015072936266
Public Domain in the United States, Google-digitized / http://www.hathitrust.org/access_use#pd-us-google

wenig ausgebildeten Fall — in grösserer Anzahl vorhanden sind. Diese Zellarten sind nicht in einer irgendwie gesetzmässigen Weise angeordnet. Mastzellen sind innerhalb der Infiltrate spärlich oder gar nicht vorhanden; ausserhalb derselben sind sie bald spärlicher, bald reichlicher, aber nirgends irgendwie charakteristisch. An einzelnen Knötchen sind fragmentirt-kernige Leukocyten beigemischt, speciell im Centrum grösserer Knötchen; ausserdem finden sich über manche dieser Gebilde ausgesprengt in der Kernfarbe dunkel gefärbte, unregelmässig langgezogene Massen, die ich als Kerndegenerationsproducte ansehen möchte und die ich auch bei gonorrhoischen Infiltraten und bei sehr verschiedenen zu Degeneration führenden Processen gesehen habe, so auch bei Lupus erythematodes.[1]) Eine Degeneration en masse, eine Verkäsung war nirgends vorhanden. Nur an zwei Stellen habe ich kleine Riesenzellen-ähnliche Bildungen mit 5—6 nicht typisch randständig angeordneten Kernen gefunden.

Das normale collagene Cutisgewebe ist in diesen Infiltraten ganz oder bis auf schmale Randpartien aufgehoben; statt dessen findet sich ein feinfädiges, nach van Gieson darstellbares Reticulum. Die in der Umgebung ganz normalen elastischen Fasern sind meist nur spärlich und in feineren Exemplaren innerhalb der Infiltrate zu sehen; dagegen sind capillare Blutgefässe ziemlich reichlich und auch grössere treten mit ihrer adventitiellen Zellwucherung in die Infiltratmassen hinein.

Die Talgdrüsen und die Haarfollikel sind in ihrer Configuration normal, hier und da finden sich seitliche Sprossungen und reichliche Mitosen, nirgends aber eine Durchsetzung mit Eiterkörperchen.

Eine specielle Berücksichtigung verdienen die Schweissdrüsen und ihre Ausführungsgänge. Die ersteren sind in grösserer Zahl nur in einem Präparat getroffen worden, in den anderen finden sie sich nur vereinzelt oder gar nicht, weil die Excision nicht tief genug ging. Die Drüsen selbst sind, soweit ihr secernirender Abschnitt in Frage kommt, meist normal, nur an einigen erscheint das Lumen der secernirenden

[1]) cf. Zur pathologischen Anatomie des gonorrhoischen Processes. Verhandlungen der Deutschen dermatol. Gesellschaft. IV. Congr. p. 150.

Digitized by Google
Original from UNIVERSITY OF MICHIGAN
Generated on 2019-05-27 17:53 GMT / http://hdl.handle.net/2027/mdp.39015072936266
Public Domain in the United States, Google-digitized / http://www.hathitrust.org/access_use#pd-us-google

Partien etwas erweitert; die von Tschlenow beschriebenen färbbaren Körnchen habe ich nicht in ihnen gefunden. Dagegen sind die gewundenen Abschnitte des ausführenden Ganges vielfach beträchtlich erweitert, theils ohne dass ihre Wandung verändert wäre, theils sind die Epithelien derselben etwas abgeplattet. In ihnen sieht man höchstens eine ganz feinkörnige Masse. Der gesammte Knäuel ist hie und da in ein an fixen Zellen etwas reicheres Gewebe eingeschlossen, nirgends aber finden sich wirkliche Infiltrate um denselben. Der gestreckte Theil des Ausführungsganges ist ebenfalls an vielen Stellen und oft beträchtlich erweitert; seine Wandung ist aber meist normal. Die Erweiterung ist eine unregelmässige, bald an- bald abschwellend; sie ist theils mehr in den tieferen, theils mehr in den höheren Abschnitten ausgesprochen. In dem Verlauf des Ganges durch die Epidermis habe ich nur an einer Stelle eine Erweiterung constatiren können; hier war eine ampullenartige von Epithel umkleidete Höhlung durch mehrere Schnitte zu verfolgen, über welche die Hornschicht anscheinend undurchbrochen fortlief. In der Höhlung fand sich nur etwas Detritus. An einigen Stellen war etwa in der Gegend des Ueberganges des Ausführungsganges in die Drüsenleiste eine Ansammlung von Eiterkörperchen in dem Lumen vorhanden; das Gangepithel war an solchen Stellen mit mehr oder weniger zahlreichen Eiterkörperchen durchsetzt — an einer Stelle so reichlich, dass man den Eindruck eines sich bildenden Pustelchens erhielt. Die Erweiterungen der Ausführungsgänge waren übrigens nicht bloss an solchen zu constatiren, an denen im peripheren Abschnitt ein starkes Infiltrat vorhanden war, sondern auch an solchen, an denen dieses fehlte oder minimal war.

Färbung auf Bakterien (verschiedene Methylenblaufärbungen, Weigert, Gram, Carbolfuchsin) ergab die Abwesenheit von Bakterien auch in den eitrig infiltrirten Theilen.

Auch histologisch ist, wie aus dem Berichteten hervorgeht, der Befund kein banaler. Es handelt sich um eine chronische Entzündung, die sich an die Gefässe, ganz vor Allem aber an die Schweissdrüsenausführungsgänge anschliesst, resp. an diesen zu beginnen scheint. Neben den bei den chronischen Entzündungen im Vordergrunde stehenden Zellarten treten die

Digitized by Google
Original from UNIVERSITY OF MICHIGAN
Generated on 2019-05-27 17:56 GMT / http://hdl.handle.net/2027/mdp.39015072936266
Public Domain in the United States, Google-digitized / http://www.hathitrust.org/access_use#pd-us-google

Eiterkörperchen zurück, finden sich aber doch hie und da, wo der Process zu grösserer Acuität kommt; die Ansammlungen von Eiterkörperchen in den Schweissdrüsenausführungsgängen können sehr wohl den Beginn der klinisch zeitweise sichtbaren minimalen Pusteln darstellen. Die Degenerationserscheinungen innerhalb der Infiltrate sind unbedeutend — zu einer Verkäsung kommt es nirgends; die ganz vereinzelten Riesenzellen haben wohl kaum eine Bedeutung. Jedenfalls ist die Krankheit auch histologisch von der Acne wie vom Lupus erythematodes wie von der Tuberculose verschieden; ich habe bei der Spärlichkeit des jeweilen zur Verfügung stehenden Umstandes auf Inoculationsversuche verzichten müssen, würde sie aber gerne machen, wenn einmal das histologische Bild festgelegt ist.[1])

Die Erweiterung der Schweissdrüsenausführungsgänge, die namentlich in dem einen Fall sehr deutlich war, könnte man auf diese Infiltrate um das Gangende zurückzuführen geneigt sein. Aber einmal fand sie sich auch an solchen Gängen, die von Infiltrat nicht oder kaum umgeben waren, und dann schien an manchen Stellen auch mitten im Infiltrat das Lumen des Ganges so deutlich, dass eine Compression höchstens nur sehr partiell vorhanden sein konnte.

Auch eine Verlegung des Porus durch die Hornschicht konnte ja als Ursache für die Erweiterung in Frage kommen; ich glaube, dass eine solche an dem einen oben beschriebenen bläschenförmigen Gebilde vorhanden war. Dass aber die intraepidermoidale Erweiterung des Schweissdrüsenausführungsganges sonst fehlte, scheint mir ein Beweis dafür zu sein, dass die Verlegung mit Hornschicht bei den Dilatationen der tieferen Partien der Ausführungsgänge nicht das wesentliche Moment gewesen sein kann; wenigstens wissen wir ja von der Miliaria crystallina und nach Pollitzer's Untersuchungen vom Lichen tropicus,[2]) dass die Verlegung des Porus durch die Hornschicht andere Resultate ergibt, als sie in meinen Fällen vorhanden waren.[3])

---

[1]) Luithlen hat ein negatives Resultat erhalten.

[2]) Mon. f. prakt. Derm. XVI. p. 415.

[3]) Dagegen sind bei Luithlen's Fall oberflächliche Cysten augenscheinlich mehrfach vorhanden gewesen.

Digitized by Google
Original from UNIVERSITY OF MICHIGAN
Generated on 2019-05-27 17:56 GMT / http://hdl.handle.net/2027/mdp.39015072936266
Public Domain in the United States, Google-digitized / http://www.hathitrust.org/access_use#pd-us-google

Man findet übrigens Erweiterungen von Schweissdrüsenknäueln unter so verschiedenen Bedingungen, dass ich der hier gesehenen eine wesentliche Bedeutung vorerst noch nicht beimessen möchte, bis nicht Controluntersuchungen an nicht mit dieser Krankheit behafteten, aber ebenfalls hyperidrotischen Nasen von Kindern vorliegen.

Analoge histologische Befunde von anderen Krankheiten sind mir nicht bekannt. Wir wissen ja von solchen entzündlichen Processen, die sich vorwiegend an den Schweissdrüsenausführungsgängen unterhalb der Epidermis localisiren, nichts Bestimmtes; um eine Affection der Schweissdrüsen selbst handelt es sich nach meinen Präparaten nicht.

Wenn wir nun fragen, ob klinische und histologische Momente zusammen uns eine Vorstellung über das Wesen der Krankheit gestatten, so müssen wir bezüglich des wichtigsten Punktes, nämlich der Aetiologie, mit einem vollständigen Ignoranus antworten. Die Histologie weist gewiss am ehesten auf einen infectiösen Process hin; dafür spricht die scharfe Absetzung, der Aufbau und der Ablauf der Infiltrationsherde. Die Untersuchungen nach dieser Richtung müssen fortgesetzt werden. Aus dem Allgemeinzustand und aus der Anamnese ergaben sich (ausser dem kindlichen Alter) keine wesentlichen ätiologischen Anhaltspunkte.

Ob die Hyperidrosis der Nase in einem causalen Zusammenhang mit der entzündlichen Dermatose steht, ist sehr schwer zu sagen. Dass die Entzündung als solche die Hyperidrosis bedingt, ist wohl auszuschliessen, da sie an meinen Präparaten gerade um die Drüsen herum sehr gering war oder fehlte. Wahrscheinlicher erscheint es mir, dass die starke Schweisssecretion eine Prädisposition für diese Krankheit schafft (ähnlich wie es in acuter Weise bei den sogenannten Sudamina geschieht). Denn ich habe, seit ich darauf achte, wiederholt bei Kindern eine auf die häutige Nase beschränkte oder hier besonders starke Hyperidrosis constatirt und einigemale auch eine dauernde Röthung, aber ohne Knötchenbildung gesehen — vielleicht eine abortive Form der gleichen Krankheit. Ob die Hyperidrosis an sich diese eventuelle Disposition schafft, ob es sich auch um qualitative Differenzen des Secrets handelt, ver-

Generated on 2019-05-27 17:56 GMT / http://hdl.handle.net/2027/mdp.39015072936266
Public Domain in the United States, Google-digitized / http://www.hathitrust.org/access_use#pd-us-google
Digitized by Google
Original from UNIVERSITY OF MICHIGAN

mag ich nicht zu sagen. Die Reaction des Schweisses in den darauf geprüften Fällen war alkalisch (Lacmuspapier — genauere Untersuchungen darüber fehlen leider).

Es handelt sich also meines Erachtens um eine (so weit ich sehe) bisher nicht beschriebene, klinisch durch Röthung und minimale Papeln, eventuell auch Pustelchen, histologisch besonders (aber keineswegs ausschliesslich) durch Infiltrate um die Schweissdrüsenausführungsgänge charakterisirte chronische Erkrankung, welche (zum mindesten am häufigsten) an der hyperidrotischen Nase von Kindern localisirt ist.

Heilung habe ich noch nicht beobachtet, doch scheint der Process im Laufe der Jahre zu schwinden.

Therapeutisch wurde sehr Verschiedenes versucht; leider war meist eine consequente Behandlung schon darum ausgeschlossen, weil die Kinder nicht lange genug in der Klinik belassen oder nicht regelmässig genug in die Poliklinik geschickt wurden. Es wurden besonders die gegen Acne üblichen Massnahmen, leichte Schälcuren, Schwefel, Resorcin, Ichthyol etc. versucht, ohne dass ein einigermassen befriedigender oder ein dauernder Erfolg erzielt wurde. Auch heisse Waschungen, durch längere Zeit (wegen der Hyperidrosis) vorgenommene Pinselungen mit allmälig verstärkten Formalin-Verdünnungen gaben ein (übrigens auch bezüglich der Schweissbildung) negatives Resultat. Einzelne Knötchen wurden flüchtig mit dem Spitzbrenner berührt und verschwanden darnach — aber bald traten andere in nächster Nachbarschaft hervor. Einmal hatte ganz oberflächliche Betupfung mit dem Flachbrenner des Pacquelin ein gutes (ob aber anhaltendes?) Resultat.

So viel kann ich jedenfalls sagen, dass die an sich ja bloss kosmetisch störende Affection sich den von uns versuchten Mitteln gegenüber ausserordentlich hartnäckig erwies.

Schwierig ist — wie bei allen noch nicht beschriebenen Hauterkrankungen, die ätiologisch nicht klar sind — die für die gegenseitige Verständigung doch nothwendige Namengebung. Als ausführlicher symptomatischer Name, wie solche in Frankreich für neue Krankheiten benutzt werden, käme

Generated on 2019-05-27 17:59 GMT / http://hdl.handle.net/2027/mdp.39015072936266
Public Domain in the United States, Google-digitized / http://www.hathitrust.org/access_use#pd-us-google
Digitized by Google
Original from UNIVERSITY OF MICHIGAN

in Frage: Dermatitis micropapulosa (oder granularis) erythematosa hyperidrotica chronica nasi (infantum); kürzer und bequemer und nicht präjudicirend wäre vielleicht „Granulosis rubra nasi". Anatomisch könnte man, wenn man sich der Bezeichnung „Syrinx" für Schweissdrüsenausführungsgang bedient und die bisher hervorstechendste histologische Eigenschaft zur Namengebung verwenden will, die Erkrankung „Perisyringitis chronica nasi" nennen. Ich möchte aber von diesem anatomischen Namen schon darum absehen, weil er für das klinische Bild gar keinen Anhalt gibt und weil die histologischen Befunde doch nicht zahlreich genug sind.

Nachtrag.

Erst nach Abschluss dieser Mittheilung erhalte ich (in Folge einer Reise verspätet) Kenntniss von der Arbeit Luithlen's „Ueber eine eigenthümliche Form von Acne mit Schweissdrüsen-Veränderungen" (Festschrift für M. Kaposi, 1900, pag. 709). Ich habe es für praktischer gehalten, meine Darstellung unverändert zu lassen (mit Ausnahme einiger Anmerkungen) und erst hier am Schluss im Zusammenhang auf Luithlen's Darstellung einzugehen.

Die von Luithlen auf Grund eines Falles beschriebene Erkrankung hat so viele Analogien mit dem, was ich oben dargelegt habe, dass eine Vergleichung sich aufdrängt. Ich hebe zunächst diese Analogien hervor: Localisation an der Nase eines schwächlichen Kindes, sehr frühes Auftreten, sehr chronischer Verlauf, Hyperidrosis, weiche, zum Theil sehr kleine Knötchen; erster Gedanke an Lupus (wie in unserem ersten Fall), histologisch Infiltrate, speciell um die Schweissdrüsenausführungsgänge, Erweiterung dieser (und der Knäuel).

Dem stehen nun allerdings auch Differenzen gegenüber. So grosse Knötchen und Pusteln, wie sie auf der Abbildung bei Luithlen zu sehen sind und wie er sie beschreibt, habe ich nie gesehen; auch die Cystchen, die beim Platzen einen Tropfen klarer Flüssigkeit entleerten und die auch im histolo-

Digitized by Google
Original from UNIVERSITY OF MICHIGAN
Generated on 2019-05-27 17:59 GMT / http://hdl.handle.net/2027/mdp.39015072936266
Public Domain in the United States, Google-digitized / http://www.hathitrust.org/access_use#pd-us-google

gischen Bilde hervortraten, kamen in meinen Fällen nicht zur Beobachtung (doch sind sie auch nach meinen histologischen Präparaten gut erklärlich). Von einer Ausschälung der Knötchen konnte in meinen Fällen keine Rede sein.

Alle diese und einige weitere Differenzen könnten sehr wohl rein quantitativer Natur sein. Der Zufall kann es mit sich gebracht haben, dass der eine Fall, den Luithlen beobachtete, gerade einen extremen Grad der Entwicklung dieser Erkrankung darstellte, während ich die (gewiss wesentlich häufigeren) geringeren Grade derselben zu Gesicht bekommen habe. Auch Luithlen hat vergebens nach Analogien in der Literatur gesucht, auch er betont die Eigenart des klinischen Bildes, das Kaposi wohl nur faute de mieux zur Acne rechnete, und die histologischen Besonderheiten.

Was Luithlen zur Differenzirung dieser Krankheit von Anderen anführt, dem habe ich, wie aus den obigen Darlegungen hervorgeht, nichts hinzuzufügen gehabt. Ueber die Pathogenese können wir natürlich Beide nur Vermuthungen aufstellen. Der Angliederung an die Acne rosacea kann ich mich freilich, wie oben begründet, nicht anschliessen. Es bleibt eben vorerst kaum etwas anderes übrig, als den Process als einen eigenartigen abseits zu stellen, bis uns etwa entweder „Uebergangsfälle“ zu anderen bekannten Processen oder ätiologische Daten eines Besseren belehren. Auch eine bestimmte Entscheidung darüber, ob der Luithlen'sche Fall, wie ich glauben möchte, zu dem von mir hier geschilderten Krankheitsbilde gehört, muss weiteren Untersuchungen vorbehalten bleiben.

Digitized by Google
Original from UNIVERSITY OF MICHIGAN
Generated on 2019-05-27 17:55 GMT / http://hdl.handle.net/2027/mdp.39015072936266
Public Domain in the United States, Google-digitized / http://www.hathitrust.org/access_use#pd-us-google

Ueber die Fettsecretion der Schweissdrüsen an den Hinterpfoten der Katze.

Von

Dr. **Reinhold Ledermann,** Berlin.

(Hiezu Taf. IX.)

Nachstehende Untersuchungen beschäftigen sich mit der Klärung der Frage, ob den Schweissdrüsen eine Fettabsonderung zukommt. Von dem Standpunkt Meissner's, welcher im Jahre 1856 den Satz aufstellte, dass der ganze Apparat der Knäueldrüsen lediglich zur Einfettung der Haut bestimmt sei, und welcher in Unna einen warmen Verfechter seiner auf vergleichend anatomischen Untersuchungen beruhenden Anschauungen fand, bis zum heutigen Tage ist diese Frage in verschiedener, keineswegs aber abschliessender Weise beantwortet worden. Einzig wurde bisher von den meisten Autoren als feststehend die durch chemische Untersuchungen erwiesene Thatsache angesehen, dass dem Secrete der Schweissdrüsen stets flüchtige Fettsäuren beigemengt sind, während die Absonderung eigentlichen Fettes, d. h. der sogenannten Triglyceride der Fettsäuren als Function der Schweissdrüsen von einigen Autoren zwar behauptet, aber bisher als bewiesen noch nicht allseitig anerkannt war. So finden wir in einigen Lehrbüchern der Histologie — ich verweise auf die einschlägigen Werke von Frey und Kölliker, — sowie in mehreren Einzelarbeiten, welche sich mit dem Fettgehalt der Haut beschäftigen, stets die Angabe, dass sich in den Epithelzellen der Schweissdrüsenschläuche constant Körnchen finden, welche nach ihrem Verhalten zur Osmiumsäure als Fettkörnchen gedeutet werden. Dies beweist aber, wie schon öfters betont worden ist, noch nicht eine Fettsecretion der Knäueldrüsen; denn diese Fetttröpfchen können ebenso gut als Vorgänge der Fettinfiltration oder der regres-

Digitized by Google
Original from UNIVERSITY OF MICHIGAN
Generated on 2019-05-27 17:55 GMT / http://hdl.handle.net/2027/mdp.39015072936266
Public Domain in the United States, Google-digitized / http://www.hathitrust.org/access_use#pd-us-google

mit Sudan III oder Sudan braun, theils mit dem von Michaelis empfohlenen Scharlach-R. gefärbt. Ich wählte die Methode der Celloïdineinbettung, obwohl ich mir bewusst war, dass durch den im Celloïdin selbst enthaltenen Aether dem Gewebe etwas Fett entzogen würde, weil ich hoffte, gleichmässigere Schnitte als durch die Gefriermethode zu gewinnen, bei welcher die Schnitte mehr oder weniger gezerrt werden und vor allem die frei in dem Lumen der Drüsenausführungsgänge befindlichen Fetttropfen leichter als bei Celloïdinschnitten mechanisch entfernt werden. Ausserdem haben die Celloïdinschnitte den Vorzug, dass bei ihnen die durch das Mikrotommesser unvermeidliche Verschleppung von Fettröpfchen von einer Stelle zur andern doch in geringerem Masse erfolgt, da die einzelnen Gewebsbestandtheile durch das Celloïdin besser an Ort und Stelle fixirt werden. Allerdings muss man sich daran gewöhnen, da das Celloïdin sich mit den verwendeten Farbstoffen leicht hellroth färbt — jedoch heller als das Gewebsfett — das etwaige Gewebsspalten in den Schnitten ausfüllende Celloïdin bei der Beurtheilung des Fettes auszuschalten, was dem Geübten ebenso leicht gelingt, als künstlich transportirte, den Schnitten aufliegende Fetttropfen von dem wirklich in den Geweben liegenden Fett zu unterscheiden. Die Schnitte verbleiben in den alkoholischen Sudan- und Scharlach-R.-Lösungen gewöhnlich 12—24 Stunden, werden dann leicht in 50%igem Alkohol, dann längere Zeit in destillirtem Wasser abgespült und dann entweder in Glycerin mit nachfolgender Umrandung mit Kröniglack oder in Laevulosesyrup eingeschlossen. Die Haltbarkeit der Schnitte ist, soweit meine Erfahrungen reichen, leider eine sehr geringe, indem der Farbstoff bald in die Einschlussflüssigkeit diffundirt und dadurch die so ausserordentlich schönen und farbenprächtigen Bilder zerstört werden. Am zweckmässigsten scheint mir noch der Einschluss in Glycerin zu sein, wenn es gelingt, alle Luftbläschen vor der Umrandung mit Lack sorgfältig zu entfernen. Der versuchsweise vorgenommene Einschluss in Glycerinleim hat sich bisher nicht bewährt. Zur Contrastfärbung eignet sich am besten Böhmers Hämatoxylin bezw. Hamalaun, da diese Farblösungen gestatten, ohne Zuhilfenahme entfärbender Reagentien namentlich ohne absoluten Alkohol die Schnitte einschlussfähig zu machen.

Generated on 2019-05-27 17:55 GMT / http://hdl.handle.net/2027/mdp.39015072936266
Public Domain in the United States, Google-digitized / http://www.hathitrust.org/access_use#pd-us-google
Digitized by Google
Original from UNIVERSITY OF MICHIGAN

Der Befund, den ich sowohl bei Sudan- als Scharlach-R.-Färbung in allen Schnitten gleichmässig feststellen konnte, und welcher in der naturgetreuen Zeichnung (Tafel IX) wiedergegeben ist, deckt sich in allen Punkten mit den Feststellungen, die Unna mit seiner Methode der secundären Osmirung in der menschlichen Haut gemacht hat. In dem Unterhautfettgewebe sind theils grosse leuchtend rothe Fetttropfen, welche die ganze Zelle ausfüllen und von einer Membran umschlossen werden, theils in Folge von Schrumpfung wandständig gewordene rothe Körnchen innerhalb der kreisrunden Membran. Diese verschiedenen Fettzellen umschliessen als dichtes Gewebe einen grossen Theil der Schweissdrüsenknäuel, deren Epithelien zahlreiche gleichfalls rothe kleinste Fetttröpfchen überall enthalten. Einzelne dieser Fetttropfen finden sich frei im Lumen der Drüsenknäuel. Die geraden Ausführungsgänge der Schweissdrüsen enthalten an vielen Stellen grosse, rothe Fetttropfen, welche das Lumen derselben vollkommen ausfüllen und sich überall der Weite desselben anpassen. Diese Fetttropfen, welche oft reihenförmig in wechselnder Grösse das Lumen ausfüllen, machen vollkommen den Eindruck, als ob das Bild eines continuirlichen Fettstroms während seines Verlaufs in dem mikroscopischen Präparat festgehalten worden wäre. Neben den einzelnen Fetttropfen finden sich auch in manchen Schnitten rothe, das Lumen der Ausführungsgänge ausfüllende gleichmässige Fettcylinder, ganz wie sie Unna in seiner Arbeit beschrieben hat. Da Katzen sehr fettreiche Thiere sind, so zeigt auch sonst die Haut einen ausserordentlichen Fettreichthum. Insbesondere sind die papillaren Blut- und Lymphgefässe mit Fetttröpfchen vollgepfropft, die sich ausserdem in den Lymphspalten der Cutis an manchen Stellen finden. In dem Epithel finden sich häufig in den tieferen Lagen rothgefärbte Körnchen, die neben dem stets seine natürliche Farbe bewahrenden Pigment in den Saftlücken der Retezellen eingelagert sind. Dass es sich bei allen diesen rothgefärbten Gebilden um wirkliches Fett handelt, geht daraus hervor, dass vorherige Entfettung der Schnitte mit Alkohol-

Digitized by Google
Original from UNIVERSITY OF MICHIGAN
Generated on 2019-05-27 17:56 GMT / http://hdl.handle.net/2027/mdp.39015072936266
Public Domain in the United States, Google-digitized / http://www.hathitrust.org/access_use#pd-us-google

Aether und nachfolgende Färbung die Rothfärbung überall vermissen liess. Welcher Art die chemische Beschaffenheit des Fettes der Schweissdrüsen ist, lässt sich nur vermuthen, nicht mit Sicherheit nachweisen. Wie meine farbenanalytischen Versuche im Reagensglas zeigen, nimmt nur die Olëinsäure den in den Schnitten sichtbaren rothen Farbenton dauernd an, während die Palmitinsäure einen anderen, etwa himbeerfarbenen Ton annimmt und die Stearinsäure sich zunächst roth, wenn auch mit einem blasseren Roth färbt, nach einiger Zeit, wenn sie erstarrt, sich ganz blassrosa färbt. Es ist daher wohl die Annahme gestattet, dass das in dem Schweiss enthaltene Fett, welches auch bei gewöhnlicher Temperatur flüssig bleibt, vorwiegend aus Olëinsäure, vielleicht unter Beimischung von Cholesterin, das ja constant im Schweiss gefunden wird, besteht, im Gegensatz zu dem Hauttalg, in dem die festeren Fette überwiegen. Mit diesen Untersuchungen, bei deren experimentellem Theil ich mich der liebenswürdigen Unterstützung des Leiters der physiologischen Abtheilung im medicinisch-diagnostischen Institut zu Berlin, Herrn Dr. Cowl, erfreut habe, glaube ich, eine wichtige, die Dermatologen seit langer Zeit beschäftigende Frage im positiven Sinne beantwortet zu haben, und wenn ich auch nicht berechtigt bin, mutatis mutandis ohne weiteres die erhaltenen Resultate von der Katze auf den Menschen zu übertragen, so glaube ich doch bei der vollständigen Uebereinstimmung meiner Untersuchungsergebnisse mit denjenigen, welche Unna allerdings mit einem weniger zuverlässigen Fettfärbemittel bei der menschlichen Haut erzielt hat, dass auch dem menschlichen Schweiss die gleiche Eigenschaft zukommt. Selbstverständlich bin ich, bevor nicht weitere Untersuchungen vorliegen, weit entfernt, aus den erhaltenen physiologischen Untersuchungsresultaten irgend welche Schlüsse für pathologische Vorgänge in der Haut zu ziehen.

Erklärung der Abbildungen auf Taf. IX.

Fig. 1. Uebersichtsbild Leitz Ocl. 4, Obj. 3. Rechts Fettcylinder in dem Schweissdrüsengang. Links Fetttropfen in dem Schweissdrüsengang. Färbung mit Sudan III. — Fig. 2. Schnitt durch Schweissdrüsenknäuel und Unterhautfettgewebe. Leitz Ocl. 1, Obj. 8. — Fig. 3. Schnitt durch den Schweissdrüsenausführungsgang. Leitz Ocl. 1, Obj. 8.

Generated on 2019-05-27 17:56 GMT / http://hdl.handle.net/2027/mdp.39015072936266
Public Domain in the United States, Google-digitized / http://www.hathitrust.org/access_use#pd-us-google
Digitized by Google
Original from UNIVERSITY OF MICHIGAN

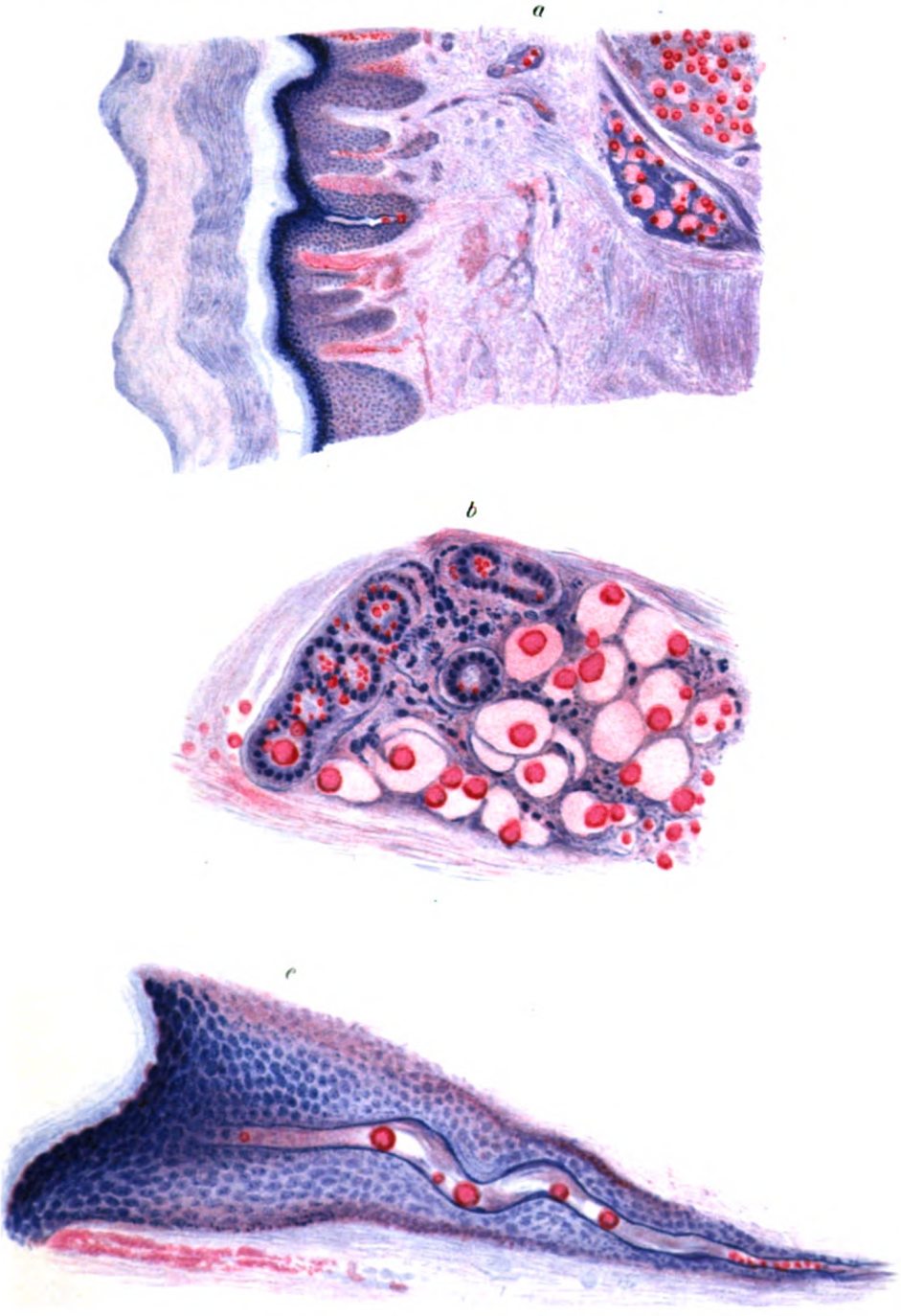

Ledermann Fettsecretion der Schweissdrusen

Digitized by Google
Original from UNIVERSITY OF MICHIGAN
Generated on 2019-05-27 17:58 GMT / http://hdl.handle.net/2027/mdp.39015072936266
Public Domain in the United States, Google-digitized / http://www.hathitrust.org/access_use#pd-us-google

Generated on 2019-05-27 17:59 GMT / http://hdl.handle.net/2027/mdp.39015072936266
Public Domain in the United States, Google-digitized / http://www.hathitrust.org/access_use#pd-us-google

Digitized by Google

Original from
UNIVERSITY OF MICHIGAN

Aus der Abtheilung für Haut- und venerische Krankheiten
des St. Stephanspitals in Budapest.

Zur Pathologie des Rhinoscleroms.

1. Ein zweiter Fall von Rhinoslerom mit regionären Lymphdrüsenmetastasen.

Von

Prof. Dr. S. **Róna** in Budapest.

(Hiezu Taf. X.)

Im Bande XLIX, 2—3. Heft dieses Archivs, lenkte ich die Aufmerksamkeit darauf hin, 1. dass Ungarn als Rhinoscleromgebiet zu betrachten sei, 2. dass das Rhinosclerom durch metastatische regionäre Lymphdrüsenschwellungen begleitet wird.

In diesen Zeilen will ich beide Punkte fortsetzungsweise erörtern.

Was Punkt 1 anbelangt, muss ich zu den in meinem obigen Artikel citirten 21 Fällen folgende mir seitdem bekannt gewordenen hinzufügen: 2 Rhinoscleromfälle (mit histolog. und bakteriolog. Befunde) des Prof. v. Marschalkó; 1 neuen Rhinoscleromfall (ohne histol. und bakteriolog. Untersuchung) des Docent. Baumgarten, 1 neueren Laryngoscleromfall (ohne histol. und bakter. Untersuchung) des Prof. v. Navratil, 1 Rhino-pharyngo-laryngosclerom (ohne hist. u. bact. Untersuchung) des Dr. Waldmann und endlich meinen weiter unten veröffentlichten neueren Fall. Bis Ende Mai 1901 sind also 27 aus Ungarn stammende Scleromfälle publicirt worden.

Die Vertheilung dieser Fälle betreffend, stehen mir nur über 21 Fälle Daten zur Verfügung. Diese vertheilten sich wie folgt: aus den Comitaten Trencsen, Szepes, Besztercze-Naszod, Hunyad, Krassó-Szörény, Kolozs, Bars, Hont, Bihar, Békés, Somogy, Nógrád stammten je ein

Digitized by Google
Original from UNIVERSITY OF MICHIGAN
Generated on 2019-05-27 17:59 GMT / http://hdl.handle.net/2027/mdp.39015072936266
Public Domain in the United States, Google-digitized / http://www.hathitrust.org/access_use#pd-us-google

Fall, aus den Comitaten Heves, Fehér, Tolna je zwei und aus dem Comitat Pest-Pilis-Solt drei Fälle.

Wenn man nun einen Blick auf die Landkarte Ungarns wirft, so kann man schon aus der Vertheilung dieser 21 Fälle schliessen, dass das Rhinosclerom so ziemlich in allen Gegenden Ungarns sporadisch vorkommen muss.

Was Punkt 2 betrifft, waren meine Befunde so befremdend, und meine Auffassung den bisherigen Anschauungen so zuwiderlaufend, dass sie theilweise todtgeschwiegen, theilweise direct angefochten wurden. (S. Jarisch: Hautkrankheiten II. Band, pag. 491 und 495.)

In dieser Anfechtung wird die Ungewöhnlichkeit der Lymphdrüsenschwellungen und des Zerfalles bei Rhinosclerom betont. Diesen gangbaren Behauptungen stelle ich nun neuere Thatsachen gegenüber. Was die regionären Lymphdrüsenschwellungen anlangt, erwähnte ich schon in jenem Artikel (Bd. XLIX. dieses Archivs), dass ich in der ungarischen Literatur allein auf 4 Fälle stiess. Mein Fall war also schon der 5. Diesen 5 Fällen reihe ich meinen neueren weiter unten veröffentlichenden Fall und einen Fall, den ich in Breslau während des letzten Congresses der deutsch. dermat. Gesellschaft, auf der Klinik Neisser zu sehen Gelegenheit hatte, an. Also bisher schon 7 Fälle. Mein neuerer Fall ist folgender:

Ein 2. Fall von Rhinosclerom mit metast. regionären Lymphdrüsenschwellungen.

Gy. gebor. Juli S. 25jährige Landmannsgattin (geboren und wohnhaft in Felsö-Nána, Comitat Heves) kam am 22. April 1901 auf meine Abtheilung.

Anamnese: Bis vor 5 Jahren war Pat. stets gesund. Ihre Periode bekam sie zu 17 Jahren und menstruirte seitdem regelmässig. Die jetzige Krankheit begann angeblich vor 5 Jahren mit Rachenschmerzen. Die Schmerzen offenbarten sich vorwiegend beim Schlucken flüssiger Nahrung. Die Nase war angeblich damals noch nicht angegriffen. Die Rachenschmerzen bestanden ein Jahr hindurch. Die Nase wurde vor 4 Jahren in Mitleidenschaft gezogen; die Affection begann mit Anschwellung der Nasenwurzel. Erst seit 3 Jahren schwoll auch die distale Partie der Nase an. Seit dieser Zeit stand Pat. fortwährend in ärztlicher Behandlung. Pat. ist verheiratet, hat 3 gesunde Kinder. Ihr Mann, ihr Vater, ihr Grossvater sind gesund, ihre Grossmutter im hohen Alter gestorben. Die

Digitized by Google
Original from UNIVERSITY OF MICHIGAN
Generated on 2019-05-27 17:59 GMT / http://hdl.handle.net/2027/mdp.39015072936266
Public Domain in the United States, Google-digitized / http://www.hathitrust.org/access_use#pd-us-google

Kranke hielt sich ausser in ihrem Dorfe, nur in den nächstnachbarlichen Ortschaften auf; sie kennt Niemanden, der eine ähnliche Krankheit hätte.

Status praesens. Nase: Die ganze Nase, von der Wurzel bis zur Spitze ist gleichmässig verdickt, aber die sie bedeckende Haut von normalem Aussehen und nur an den Nasenflügeln und am häutigen Septum sieht man einige erweiterte Gefässe dahinziehen. Bei Betastung fühlt man am distalen Ende der Nase eine nussgrosse, knorpelharte Geschwulst mit glatter Oberfläche, welche beide Nasenöffnungen total versperrt und welche hauptsächlich dem rechten Nasenflügel entsprechend prominirt. In die Nasenhöhle kann man nur schwer eine gewöhnliche Wundsonde einführen. Ausser diesen Veränderungen sieht man von der hinteren Wand beider Nasenöffnungen, weiters vom häutigen Theile des Septum eine in Halbkreisform auf die Oberlippe hinunterziehende, circa $^1/_2$ Cm. breite, wurstartige, prominirende, röthliche, beim Betasten weiche Geschwulstmasse, welche hauptsächlich unter der rechten Nasenöffnung stellenweise oberflächlich exulcerirt und mit gelblichen Borken bedeckt ist. (S. Tafel X.)

Nach Erweiterung der Nasenöffnungen mittelst Pressschwamm entleert sich aus der Nasenhöhle eine grosse Quantität sehr stinkenden gelblichen Eiters.

Unter dem Unterkiefer, entsprechend der Mitte des rechten horizontalen Theiles befinden sich zwei haselnussgrosse, entsprechend dem linken horizontalen Theile eine haselnussgrosse und eine bohnengrosse harte, bewegliche Lymphdrüsen. Diese Drüsen stechen nicht ins Auge, selbe müssen direct aufgesucht werden. Die Cervical- und Occipitaldrüsen sind erbsengross.

Mundhöhle, Rachen, Kehlkopf (nach Befunden des Laryngologen H. Paunz). Die Uvula fehlt; die rechtseitigen Gaumenbögen sind verwischt, die linkseitigen scharf auszunehmen. Der ganze weiche Gaumen von der Norm abweichend, begrenzt einen nach unten offenen hufeisenförmigen Spalt, dessen Ränder weisslich, narbenartig, rigid und an mehreren erbsengrossen Stellen oberflächlich exulcerirt sind. Die Bewegungen des weichen Gaumens sind (mechanisch) beschränkt. Die rechte Tonsille fliesst mit den Gaumenbögen zusammen, die linke zwischen den Gaumenbögen scharf sichtbar Die linke Choana ist völlig frei, die Muscheln normal. Die rechte Choana und den rechten Rand des Septum occupiren mit blassrosarother, glatter Schleimhaut bedeckte kleinhöckerige Massen derart, dass der Einblick in die rechte Choana unmöglich ist. Das linke Ostium tubae ist ganz frei, gut sichtbar; das rechte durch die erwähnten Tumoren verdeckt. Aehnliche Tumoren sind am Rachengewölbe und den Rachentonsillen entsprechend zu sehen, von welchen einige höckerige Stränge zur linken Tuba ziehen.

Im Kehlkopfe sind keine auffällige Veränderungen.

Ohren (Befund des Docent. Krepuska): Das Trommelfell ist beiderseits ein wenig eingesunken, das rechte mässig injicirt. Das Gehör

Digitized by Google
Original from UNIVERSITY OF MICHIGAN
Generated on 2019-05-27 17:59 GMT / http://hdl.handle.net/2027/mdp.39015072936266
Public Domain in the United States, Google-digitized / http://www.hathitrust.org/access_use#pd-us-google

um die Hälfte vermindert. Die Stimme ist näselnd. Das Allgemeinbefinden ist gut; kein Fieber vorhanden.

Bei der Pat. wurden folgende Untersuchungen vorgenommen:

1. Unter entsprechenden Cautelen machte ich einen circa 3 Mm. tiefen Schnitt in die nicht excoriirte Partie der Nasengeschwulst und impfte vom Grunde der Wunde auf 4 Tuben Glycerinagar. Resultat: Nach 24 Stunden die schönsten Kapselbacillen in Reincultur.

2. Am 26. April exstirpirten wir eine haselnussgrosse Drüse von der rechten Submaxillarregion, welche ich mit ausgeglühtem Messer entzweischnitt (die Schnittfläche war glatt, fahl und zeigte einzelne röthliche Punkte) und beschickte mit der Lymphe 4 Tuben Glycerinagar. Resultat: Nach 24 Stunden erhielt ich Kapselbacillen vom selben morphologischen und tinctoriellen Charakter in Reincultur, als von der Nasengeschwulst.

3. Ausserdem wurde von dieser Drüse gleich nach der Exstirpation ein kleines Stückchen auf Glycerinagar gebettet und aus diesem Stückchen wuchs ein üppiger Flor von reinsten Kapselbakterien heraus.

4. Am 14. Mai exstirpirten wir von der linken Seite eine haselnussgrosse und eine bohnengrosse Drüse. Verfahren wie oben; aus beiden züchtete ich dieselben Bakterien heraus u. zw. wieder in Reincultur.

5. In zwei verschiedenen Zeiten entnahm ich je eine Pravaz-Spritze Blut aus dem Venae cephalicae und impfte auf je 5 Tuben Glycerinagar. Resultat: Die Tuben blieben selbst nach Tagen steril.

Um uns über das Verhalten andersartig entzündeter Drüsen (hauptsächlich von auch an chronischer Rhinitis leidenden Personen) zu orientiren, machten wir folgende Controluntersuchungen:

1. Am 14. Mai wurden von einem scrophulösen Individuum eine nussgrosse, im Centrum schon erweichte Drüse von der Submaxillarregion exstirpirt und davon mit derselben Sorgfalt, wie oben erwähnt, auf 4 Tuben Glycerinagar geimpft. Resultat: Sämmtliche Tuben blieben steril.

2. Am 15. Mai exstirpirten wir von einem an exulcerirtem Nasenlupus Leidenden eine haselnussgrosse, bewegliche, harte Drüse, von welchem ich wieder auf 4 Tuben Glycerinagar impfte. Zwei Tuben blieben steril; auf zweien wuchsen nur Staphylococcen.

Ich glaube, dass auch dieser 2. Fall meine These von 1899 unterstützt, wonach die im Verlaufe des Rhinosclerom auftretenden regionären Lymphdrüsengeschwülste zum rhinoscleromatösen Processe gehören, das heisst, dass selbe als rhinoscleromatöse Metastasen aufzufassen sind. (Die histol. Befunde betreffend verweise ich auf den folgenden Artikel des Herrn Dr. Alfred Huber.)

Digitized by Google
Original from UNIVERSITY OF MICHIGAN
Generated on 2019-05-27 17:59 GMT / http://hdl.handle.net/2027/mdp.39015072936266
Public Domain in the United States, Google-digitized / http://www.hathitrust.org/access_use#pd-us-google

Und jetzt noch einige Bemerkungen über Exulceration des Rhinoscleromgewebes.

Ich selbst habe schon in mehreren Fällen oberflächliche Exulceration der Geschwulstmassen sowohl auf der Haut, als auf der Schleimhaut beobachtet. Dasselbe beobachteten auch andere, ja selbst ausgedehnteren Zerfall und tiefere Geschwürsbildung. Ich verweise nur auf die Krankengeschichten und Abbildungen in der Arbeit von Wolkowitsch (Langenbeck's Archiv 1889), speciell auf Tafel XIII und XVI. Ohne Exulceration könnte man auch die grossen Destructionen, wie: Fehlen der Uvula, Defecte der Gaumenbögen etc., welche hie und da im Verlaufe des Rhinosclerom an den Schleimhäuten zu sehen sind, nicht erklären. Also auch Zerfall und Exulceration sind dem Rhinoscleromgewebe nicht fremd und so entfallen beide Einwende Jarisch's.

Anknüpfend an diese Thatsachen möchte ich noch jene hinzufügen, dass bei Rhinosclerom nicht alle Geschwulstpartien knorpelhart oder derb sind. Wie aus der Krankengeschichte meines 2. Falles hervorgeht, sind auch mitunter weiche Geschwulstmassen vorhanden.

Generated on 2019-05-27 17:59 GMT / http://hdl.handle.net/2027/mdp.39015072936266
Public Domain in the United States, Google-digitized / http://www.hathitrust.org/access_use#pd-us-google
Digitized by Google
Original from UNIVERSITY OF MICHIGAN

Aus der Abtheilung für Haut- und venerische Krankheiten des St. Stephanspitals in Budapest.
(Vorstand: Prof. Dr. S. Róna.)

Zur Pathologie des Rhinoscleroms.

2. Histologische Befunde bei rhinoscleromatösen Drüsenerkrankungen.[1])

Von

Dr. **Alfred Huber.**

Im Anschluss an den vorstehenden Artikel meines geehrten Chefs, des Herrn Prof. Róna, möchte ich nur hervorheben, dass wir bei der Publication unseres ersten Rhino-Sclerom-Falles dessen wohl bewusst waren, dass es uns in Bezug der specifischen Drüsenerkrankung an zwei wissenschaftlichen Beweisen mangelte u. zw. dass wir in den für specifisch gehaltenen Drüsen keine charakteristischen Rhinosclerombacillen und keine charakteristischen Zellendegenerationsformen vorfanden. Da mich mein Hr. Chef mit den diesbezüglichen weiteren Untersuchungen betraute, so will ich nun über dieselben in Kürze berichten. Das Material hiezu stammt aus unseren beiden bisher beobachteten Fällen.

Die von den beiden Kranken stammenden Drüsen will ich makroskopisch hier nicht näher beschreiben, da dies schon an anderer Stelle geschehen ist. Im zweiten Falle wurde am 26. April eine haselnussgrosse Drüse von der rechten Submaxillargegend und am 14. Mai eine bohnen- und eine haselnussgrosse Drüse von der linken Submaxillargegend exstirpirt. Da wir in den vom ersten Falle stammenden mehr als 150 Drüsenpräparaten trotz eifrigsten Suchens mikroskopisch keine Rhino-

[1]) Im Auszuge vorgetragen am VII. Congress der „Deutschen dermatologischen Gesellschaft“ in Breslau im Mai 1901. Die diesbezüglichen microskopischen Präparate wurden ebendaselbst demonstrirt.

Digitized by Google
Original from UNIVERSITY OF MICHIGAN
Generated on 2019-05-27 17:59 GMT / http://hdl.handle.net/2027/mdp.39015072936266
Public Domain in the United States, Google-digitized / http://www.hathitrust.org/access_use#pd-us-google

S. Róna: Zur Pathologie des Rhinoskleroms

Digitized by Google
Original from UNIVERSITY OF MICHIGAN
Generated on 2019-05-27 17:59 GMT / http://hdl.handle.net/2027/mdp.39015072936266
Public Domain in the United States, Google-digitized / http://www.hathitrust.org/access_use#pd-us-google

Generated on 2019-05-27 17:59 GMT / http://hdl.handle.net/2027/mdp.39015072936266
Public Domain in the United States, Google-digitized / http://www.hathitrust.org/access_use#pd-us-google

Digitized by Google

Original from
UNIVERSITY OF MICHIGAN

sclerombacillen entdecken konnten, so musste ich voraussetzen, dass die Bacillen im Drüsengewebe in so geringer Zahl vorhanden sind, dass sie der Beobachtung entgehen mussten. Da ging ich nun von der theoretischen Voraussetzung aus, dass die im Drüsengewebe schon vorhandenen Bacillen leichter zu constatiren sein werden, wenn dieselben in grösserer Zahl vorhanden sind, letzteres aber hoffte ich dadurch zu erreichen, dass ich die schon vorhandenen Bacillen vor der Fixirung des Gewebes auf folgende Weise vermehrte: ich excidirte aus der am 26. April exstirpirten Drüse ein circa 2—3 Mm. dickes Stückchen und legte dasselbe unter streng aseptischen Cautelen in eine Glycerin-Agar-Tube; nach 24 Stunden war um das Gewebe ringsherum in Form eines breiten Saumes eine Reincultur von Kapselbacillen entsprossen, die sowohl makro- als auch mikroskopisch in jeder Hinsicht den Rhinosclerombacillen entsprachen. Die Cultur war eine vollständig reine Cultur von Rhinosclerombacillen. Das auf solche Art behandelte 24 Stunden alte Gewebe wurde nun in absolutem Alkohol fixirt und gehärtet zum Zwecke der weiteren Untersuchung. Die am 14. Mai exstirpirten Drüsen wurden theilweise in Alkohol, theils in Müller'scher Flüssigkeit fixirt. Das in Celloidin gebettete und zerstückelte Drüsengewebe wurde mit Hämatoxylin allein oder mit Eosin combinirt (theils mit, theils ohne Differenzirung mit Salzsäurealkohol), nach der Van Gieson'schen Methode, mit polychromem Methylenblau, auf Kollagen und auf hyaline Degeneration (nach der Pelagatti'schen Methode) gefärbt. Die Zahl der untersuchten Schnitte (sammt den vom ersten Fall stammenden und neuerdings durchmusterten Schnitten) beträgt weit mehr als 200. Die Veränderungen sind in beiden Fällen mit Ausnahme von kleineren (später zu bezeichnenden) Unterschieden so ziemlich gleich.

Die Follikel sind im Drüsengewebe überall gut sichtbar: es ist aber schon bei schwacher Vergrösserung auffallend, dass ein Theil der Follikel vergrössert ist, dass besonders das Keimcentrum bedeutend grösser ist, so dass die Follikel an manchen Stellen wie siebartig perforirt aussehen; die Lymphsinuse sind an den meisten Stellen verschwunden, sind resp. mit zelligen Elementen vollgefüllt. Wenn man die bezeichneten

Digitized by Google
Original from UNIVERSITY OF MICHIGAN
Generated on 2019-05-27 17:59 GMT / http://hdl.handle.net/2027/mdp.39015072936266
Public Domain in the United States, Google-digitized / http://www.hathitrust.org/access_use#pd-us-google

Veränderungen mittelst stärkerer Vergrösserung untersucht, so sieht man Folgendes: die Vergrösserung der einzelnen Follikel ist theils durch Volumzunahme des Keimcentrums, theils durch Verdickung des umgebenden und aus Lymphoidzellen bestehenden Ringes bedingt. Aber besonders die Volumzunahme des Keimcentrums ist so bedeutend, dass mancher Follikel sozusagen nur aus demselben zu bestehen scheint. Es scheint demnach nach allem Vorausgehenden, dass eine hochgradige Proliferation der das Keimcentrum bildenden epitheloiden Zellen vorhanden ist, die allem Anschein nach in Folge Einwirkung der Kränkheits-Noxe endlich zur Vergrösserung des Follikels führte. Das ist auch theilweise die Ursache, warum manche Follikel bei schwacher Vergrösserung ein siebförmiges Aussehen haben: das Geflecht des Siebes wird aus dichten Reihen von lymphoiden Zellen gebildet, in den Lücken des Siebes aber sind verschiedene Zellen sichtbar. Die beschriebenen Veränderungen des Keimcentrums stammen theils daher, dass in Folge der Proliferation des Lymphoidringes zwischen die Zellen des Keimcentrums Lymphoidzellenstränge vorgeschoben werden, sie stammen aber aller Wahrscheinlichkeit nach auch daher, dass um eine oder die andere Zelle des Keimcentrums selbst Lymphoidzellen gebildet werden, die mit den vorgenannten insgemein dem Follikel ein siebförmiges Aussehen verleihen. In den Lücken des Siebes sind epitheloide Zellen sichtbar, die aber von den übrigen Zellen des Keimcentrums in mancher Hinsicht abweichen; gemeinsam ist ihnen aber, dass bei letzteren die Zellen bedeutend grösser sind und dass in einer jeden Lücke immer nur eine einzige Zelle vorhanden ist, die von dem sie umgebenden Lymphoidzellenringe immer durch eine kleinere oder grössere Spalte getrennt ist. Die Zellen sind theils rund, theils in einer Richtung zugespitzt, enthalten stets einen schlecht tingiblen Kern, der entweder sehr gross, wie aufgebläht ist, aber auch zusammengeschrumpft sein kann. Im Zellenplasma sind ein oder mehrere runde, gut gefärbte Körperchen sichtbar; der Kern ist im allgemeinen umso kleiner und umsomehr zusammengeschrumpft, je mehr solche Körperchen im Zellenplasma vorhanden sind. Manche Körperchen färben sich mit specifischen Färbemethoden ganz ähnlich wie die

Digitized by Google
Original from UNIVERSITY OF MICHIGAN
Generated on 2019-05-27 17:59 GMT / http://hdl.handle.net/2027/mdp.39015072936266
Public Domain in the United States, Google-digitized / http://www.hathitrust.org/access_use#pd-us-google

Hyalinkugeln. Rings um das Keimcentrum bilden die Lymphoidzellen meistens einen concentrischen Ring, an vielen Stellen aber ist das Keimcentrum im Follikel excentrisch situirt. Es ist sehr auffallend, dass die Lymphsinuse an den meisten Stellen verchwunden sind; das rührt theilweise daher, dass das aus Bindegewebe bestehende Septum mit Plasmazellen infiltrirt ist, rührt aber besonders daher, dass der Sinus selbst mit Epitheloiden-, Lymphoiden- und Plasmazellen vollgefüllt ist. Alle bisher aufgezählten Veränderungen sind an den von beiden Fällen stammenden Präparaten so ziemlich in gleichem Masse vorhanden; besonders die auf Kosten des Lymphoidringes erfolgte bedeutende Vergrösserung des Keimcentrums ist an sämmtlichen Präparaten auffallend; es ist von nicht geringem Interesse. dass trotzdem die histologischen Veränderungen in beiden Fällen so ziemlich gleich sind, im ersten Falle das Rhinosclerom seit 24, im zweiten aber nur seit 4—5 Jahren besteht. Bei Untersuchung der Marksubstanz fällt vor allem auf, dass das unter normalen Verhältnissen sichtbare balkenartige Gerüst des Drüsencentrums vollständig verschwunden ist; dies rührt daher, dass auch in diesem Theil der Drüse viele Plasmazellen und besonders Lymphoidzellen vorhanden sind. Die Lymphgefässe sind an den meisten Stellen unbedeutend dilatirt; bedeutendere Veränderungen sind aber weder im Lymph- noch im Blutgefässsystem zu constatiren. Eine ausgesprochene Bindegewebshypertrophie ist nirgends vorhanden, die einzigen Veränderungen des Bindegewebes beschränken sich auf die schon erwähnte mässige Zellinfiltration. Trotzdem ich mehr als 200 Präparate eingehend untersucht habe, fand ich dennoch keine typischen Mikulicz'schen Zellen. Das Epitheton „typisch" benütze ich darum, weil ich in einigen Präparaten u. zw. den Lymphsinusen entsprechenden Stellen in geringer Zahl solche Zellen sah, die den Mikulicz'schen Zellen sehr ähnlich sind; das sind indeterminirt contourirte, grosse oder sehr grosse Zellen, welche in ihrem Inneren mit Hämatoxylin sehr schlecht färbbare Plasmahaufen beherbergen; in diesen Zellen sind auch hie und da 2–3, manchmal auch mehr Granulationen sichtbar, die den Rhinosclerombacillen sehr

Digitized by Google
Original from UNIVERSITY OF MICHIGAN
Generated on 2019-05-27 17:59 GMT / http://hdl.handle.net/2027/mdp.39015072936266
Public Domain in the United States, Google-digitized / http://www.hathitrust.org/access_use#pd-us-google

ähnlich sind. Es ist nicht unmöglich, dass diese Zellen das Anfangsstadium der Mikulicz'schen Zellen bilden.

In sämmtlichen Präparaten sind Russel'sche Körperchen vorhanden u. zw. sind dieselben in viel höherer Zahl vorhanden in jenen Präparaten, die aus dem ersten Fall stammen (wo der Process schon seit 24 Jahren besteht), wie in denen vom zweiten Fall. In manchen Präparaten ist die Zahl der Russel'schen Körperchen so gross, dass in einem Gesichtsfelde manchmal 5—6 solche Kugeln oder Kugelhaufen sichtbar sind. Ich möchte nur nebenbei bemerken, dass sich mir in der Darstellung der Russel'schen Körperchen am meisten eine Pelagatti'sche Methode bewährt hat, wo dieselben als rubinrothe Kugeln schon bei schwacher Vergrösserung auf gelbem Grunde ins Auge springen. Diese Körperchen sind zerstreut im ganzen Präparat überall vorhanden, ohne sichtbare Prädilection. Nur zur Vervollständigung des histologischen Befundes will ich noch erwähnen, dass in den meisten Zellen zerstreut Mastzellen vorhanden sind.

Wenn wir nun das bisher gesagte kurz zusammenfassen, so kommen wir zu folgendem Schluss: In den aus beiden Rhinoscleromfällen stammenden Drüsenpräparaten ist eine chronische Entzündung vorhanden, die aber einer jeden Specificität entbehrt. Es ist sehr auffallend, trotzdem der Process in einem Fall schon seit 24 Jahren besteht, dass ich in keinem einzigen Präparat typische Mikulicz'sche Zellen fand; ich sah aber hie und da degenerirte Zellen, die an Mikulich'sche Zellen in höchstem Masse erinnern. Da ich aber auf Grund der weiter zu erwähnenden Ursachen ganz entschieden erklären muss, dass die untersuchten Drüsen wirklich auch rhinoscleromatose Drüsen sind, so darf man den Mikulicz'schen Zellen — insoferne man nur die rhinoscleromatöse Drüsenerkrankung vor Augen hat — keinesfalls eine so hohe Bedeutung zumessen, wie dies z. B. Marschalko in Bezug auf das gewöhnliche rhinoscleromatöse Gewebe thut. Es ist nicht unmöglich, dass in meinen Präparaten Mikulicz'sche Zellen wirklich vorhanden sind, umsomehr da ich keine Serienschnitte verfertigt habe —

Digitized by Google
Original from UNIVERSITY OF MICHIGAN
Generated on 2019-05-27 17:59 GMT / http://hdl.handle.net/2027/mdp.39015072936266
Public Domain in the United States, Google-digitized / http://www.hathitrust.org/access_use#pd-us-google

sie können aber auch in letzterem Fall nur in so geringer Zahl vorhanden sein, dass wir sie eher nur als Curiosa betrachten müssen. Demgegenüber steht nun die Thatsache, dass der Rhinosclerombacillus aus der Drüse mit Leichtigkeit züchtbar, ist; die Culturen entwickelten sich in vollständig reinem Zustande in sämmtlichen eingeimpften Tuben.

Ich habe schon erwähnt, dass ich den Rhinosclerombacillus im Drüsengewebe mittelst Kunstgriff zu vermehren versucht habe, eben weil der Bacillus im Gewebe ebenso schwer zu entdecken ist, wie die Mikulicz'schen Zellen. Ich habe auch erwähnt, dass meine theoretische Voraussetzung von Erfolg gekrönt wurde. In dem auf solche Art „cultivirten" Gewebe habe ich an vielen Stellen typische Rhinosclerombacillen gefunden, an deren wirklicher Natur nicht gezweifelt werden kann. Nun könnte jemand einwenden, dass wenn auch die Rhinosclerombacillen (mit Hilfe des Mikroskops) im Gewebe so schwer zu entdecken sind wie die Mikulicz'schen Zellen, so muss die pathognostische Bedeutung derselben auch nicht gerade von hoher Wichtigkeit sein. Ja! Der Bacillus kann aber ausser der Cultur auch noch mit Hilfe des erwähnten Kunstgriffes mit Sicherheit constatirt werden, während sich die Mikulicz'schen Zellen im Tubus nicht vermehren. Um der historischen Wahrheit getreu zu bleiben muss ich noch erwähnen, dass in den „cultivirten" Drüsenschnitten an manchen Stellen und in geringer Anzahl degenerirte Zellen zu finden sind, in welchen ausser einem zu einer kleinen Masse zusammengeschrumpften Kerne im ganzen Zelleibe eine transparente und homogene Masse vorhanden ist; da es aber absolut nicht unwahrscheinlich ist, dass diese Zellen nur in Folge des 24stündigen Aufenthaltes im Thermostaten bei Körperwärme entstanden — also Kunstproducte sind — so will ich diesen Zellen keine besondere Bedeutung zumessen, umso weniger, da ich solche oder ähnliche Gebilde in den übrigen „nicht cultivirten" Schnitten nicht finden konnte. Dass die Rhinosclerombacillen im Gewebe, ohne Hilfe des erwähnten Kunstgriffes so schwer zu entdecken sind, das möchte ich einerseits darauf zurückführen, dass die Bacillen im Drüsengewebe jedenfalls nur in geringer Zahl vorhanden sind (die

Generated on 2019-05-27 17:59 GMT / http://hdl.handle.net/2027/mdp.39015072936266
Public Domain in the United States, Google-digitized / http://www.hathitrust.org/access_use#pd-us-google
Digitized by Google
Original from UNIVERSITY OF MICHIGAN

leicht ausführbaren positiven Impfresultate widersprechen dieser Auffassung absolut nicht!), aber auch darauf, dass insoferne im Gewebe keine typischen Mikulicz'schen Zellen vorhanden sind, das Aufsuchen der Bacillen auch bedeutend erschwert ist. Die Untersuchung ist endlich auch dadurch erschwert, dass die Rhinosclerombacillen (besonders wenn sie in geringer Zahl vorhanden sind!) mit verschiedenen Zellelementen leicht zu verwechseln sind.

Resumé.

1. Die bei Rhinosclerom kranken klinisch nachweisbaren regionären Lymphdrüsenschwellungen müssen wir entschieden als specifisch betrachten, da in denselben der Rhinosclerombacillus sowohl bakteriologisch als auch histologisch nachweisbar ist.

2. Es ist nicht unmöglich, dass im rhinoscleromatösen Drüsengewebe Mikulicz'sche Zellen thatsächlich vorhanden sind; bezüglich der Dignität aber muss man unbedingt dem Rhinosclerombacillus das Vorrecht geben.

3. Der specifische Charakter der rhinoscleromatösen Drüsenerkrankung besteht **nur** in dem bakteriologischen und histologischen Nachweis des Rhinosclerombacillus; die in der Drüse vorhandenen übrigen Veränderungen haben keinen specifischen Charakter.

Generated on 2019-05-27 17:59 GMT / http://hdl.handle.net/2027/mdp.39015072936266
Public Domain in the United States, Google-digitized / http://www.hathitrust.org/access_use#pd-us-google
Digitized by Google
Original from UNIVERSITY OF MICHIGAN

Aus der dermatologischen Universitätsklinik von Professor Jadassohn in Bern.

Fünf Fälle von Naevi cystepitheliomatosi disseminati (Hidradénomes Jacquet et Darier etc.)

Von

Dr. **A. Gassmann,**
gew. I. Assistent der Klinik, Specialarzt für Hautkrankheiten in Leukerbad (Wallis).

(Hiezu Taf. XI—XIII.)

Wohl wenige Krankheiten sind mit so vielen Namen bezeichnet worden, wie das „Lymphangioma tuberosum multiplex" Kaposi—Biesiadecki's. Bis jetzt sind, soweit ich sehe, 25 Fälle dieser Affection bekannt gegeben (wovon die meisten histologisch untersucht) und schon sind dafür mindestens elf verschiedene Benennungen vorgeschlagen worden. Dies rührt daher, dass die Autoren auf Grund der histologischen Untersuchung zu ganz verschiedenen Anschauungen über die Histogenese gelangten. Die Einen halten die Geschwulstelemente für Epithelzellen, welche entweder von embryonal versprengten Keimen (Jacquet und Darier,[1]) Török, Philippson, Unna, Quinquaud) oder von den Schweissdrüsengängen abstammen sollen (Blaschko, Neumann). Die Anderen sehen die wuchernden Zellen als Endothelzellen an, welche vermeintlich entweder vom Endothel der Lymphgefässe oder -Spalten (Kaposi und Biesiadecki, Lesser und Beneke, Kromayer) oder aber der Blutgefässe herstammen (Jarisch, Elschnig, Wolters, Guth).

[1]) S. Literaturverzeichniss.

Digitized by Google
Original from UNIVERSITY OF MICHIGAN
Generated on 2019-05-27 17:59 GMT / http://hdl.handle.net/2027/mdp.39015072936266
Public Domain in the United States, Google-digitized / http://www.hathitrust.org/access_use#pd-us-google

Da wir zur Zeit kein sicheres Mittel besitzen, Endo- und Epithelzellen in Neubildungen zu unterscheiden,[1]) wenn die letzteren die Stacheln und Epithelfasern verloren haben, so war der Nachweis des Zusammenhanges der fraglichen Zellstränge mit normalem Epithel oder Endothel für die Entscheidung der Frage der gegebene Weg, den auch alle Untersucher gegangen sind. Sie betonen, mit Ausnahme von Blaschko und Neumann, einen Uebergang der Geschwulststränge in zweifelloses Epithel nicht gesehen zu haben. Denjenigen aber, die einen Zusammenhang mit dem Endothel gefunden zu haben glauben, ist dieser Nachweis in einwandsfreier Weise nicht gelungen, wie der Widerspruch von anderer Seite beweist, und auch Wolters hat ihn in seiner jüngst erschienenen ausführlichen Arbeit meines Erachtens nicht erbracht.

Da nun auch Blaschko's Behauptung, den Uebergang der Zellstränge in einen Schweissdrüsenausführungsgang beobachtet zu haben, von Jarisch[2]) angezweifelt worden und die ausführliche Publication dieses Falles bis jetzt nicht erfolgt ist, ferner, wie später dargelegt werden soll, dieser selbe Nachweis auch Neumann nicht gelang, so muss zur Stunde die Angelegenheit noch als unerledigt angesehen werden.

Durch die Liebenswürdigkeit meines Lehrers und früheren Chefs, Herrn Prof. Jadassohn, bin ich in die Lage gekommen, 5 Fälle dieser seltenen Affection histologisch zu untersuchen und glaube, dass es mir gelungen ist, den Zusammenhang der Geschwulstelemente mit dem Epithel auf einwandfreie Weise darzuthun. Ich danke Herrn Prof. Jadassohn an dieser Stelle sowohl für die Ueberlassung dieses kostbaren Materials, als auch für den mir bei dieser Untersuchung stets in freundlichster Weise zur Verfügung gestellten Rath. Zwei Fälle stammen aus dem Allerheiligenhospital in Breslau (1895 u. 1896); die Präparate sind von Dr. Bohnstedt

[1]) Hansemann (Deutsche med. Wochenschr. Nr. 4, 1896) behauptet zwar, dass während der Mitose eine Unterscheidung möglich sei und Lubarsch (Lubarsch-Ostertag's Ergebnisse, Jahrg. II, Geschwülste) gibt an, dass bei Anwendung der Altmann'schen Methode Endothelzellen feiner granulirt seien als Cylinderzellen.

[2]) Hautkrankheiten (in Nothnagel's Handbuch, Wien, 1900) pag. 868.

Digitized by Google
Original from UNIVERSITY OF MICHIGAN
Generated on 2019-05-27 17:59 GMT / http://hdl.handle.net/2027/mdp.39015072936266
Public Domain in the United States, Google-digitized / http://www.hathitrust.org/access_use#pd-us-google

geschnitten und gefärbt. Die drei übrigen sind auf der Berner dermat. Klinik zur Beobachtung gekommen; bei zwei derselben (II und III) wurde je ein Knötchen vom unteren Augenlid und beim dritten (I) eines von eben derselben Stelle und ausserdem ein grösseres, mehrere Knötchen enthaltendes Stück von der Claviculargegend herausgeschnitten. Diese sämmtlichen Präparate, das letztgenannte nach Halbirung, wurden von mir in Serien geschnitten und nach den üblichen Methoden gefärbt.

Bevor ich zur Besprechung der histologischen Befunde übergehe, sollen einige Notizen über die Kranken gegeben werden.

Fall I. G. W., Handlanger, geb. 1841. Andere Familienmitglieder haben keine ähnliche Hautaffection. Der Patient hat dieselbe seit seiner Jugend, weiss aber nicht genau anzugeben, wann sie auftrat. Ueber die Vorderfläche des Thorax disseminirte, sehr wenig erhabene, derbe, ovale oder unregelmässige, bis bohnengrosse Knötchen von weisslicher, zum Theil etwas röthlicher Farbe. Am Rücken, in der Höhe des 7. Halswirbels, vereinzelte Knötchen. An beiden untern Augenlidern finden sich kleinere, flache, gelblichweisse Knötchen. An dem einen derselben ein bläulich-durchschimmernder, stecknadelkopfgrosser Punkt (Cyste?); dieses wird excidirt. Die mikroskopische Untersuchung ergab eine kleine cystenförmige Erweiterung eines Schweissdrüsenausführungsganges nahe der Mündungsstelle. Grösseres Stück von der Claviculargegend excidirt.

Fall II. L. G., 15 J., leidet an Psoriasis. Leicht erhabene, gelblichweisse, etwas durchscheinende, ziemlich scharf begrenzte Knötchen von mässig derber Consistenz, $^1/_2$—1 Mm. im Durchmesser. An beiden untern Augenlidern, bis zum Orbitalrand herab und lateral bis zum äusseren Drittel sich erstreckend; rechts ca. 20, links ca. 10. In diesem Bereich ist die Haut leicht bläulich durchscheinend. Rechts im Nasen-Stirnwinkel zwei Knötchen. Pat. weiss von einer ähnlichen Affection in der Familie nichts anzugeben.

Fall III. B. Sch., geb. 1877, Dienstmagd. 1895 an Lues I und Gonorrhoe behandelt, wird 1900 wegen Lues III aufgenommen. An beiden untern Augenlidern gelblichweisse, durchscheinende, manchmal confluirende, 1—3 Mm. grosse, kaum erhabene Knötchen, gegen den innern Augenwinkel am zahlreichsten. Die Mutter soll dieselbe Affection haben. Ueber die Zeit des Auftretens ist nichts Bestimmtes zu eruiren.

Fall IV. A. Fr. (Breslau, Allerheiligen-Hospital), Köchin, geb. 1855. Aufgenommen wegen secundärer Lues 1896. Die Patientin hat seit langer Zeit Knötchen am Halse bemerkt; die an der Brust localisirten sind ihr nicht aufgefallen. Am Hals — besonders reichlich über der Fossa jugularis, spärlicher an den seitlichen Partien — und ferner von den Clavi-culae nach unten bis in die oberen Partien des Abdomens zahlreiche stecknadelkopf- bis über hirsekorngrosse, wenig hervorragende, nur in den obersten Lagen der Cutis localisirte, gelbweissliche bis leicht röthliche

Digitized by Google
Original from UNIVERSITY OF MICHIGAN
Generated on 2019-05-27 18:03 GMT / http://hdl.handle.net/2027/mdp.39015072936266
Public Domain in the United States, Google-digitized / http://www.hathitrust.org/access_use#pd-us-google

Knötchen von ziemlich derber Consistenz, ohne Beziehung zu den Follikeln; durch mechanische Reizung werden sie röther und prominiren stärker; keine Urticaria factitia. Am rechten inneren Augenwinkel 3 kleine weissgelbliche Knötchen.

Fall V. P. E. (Breslau, Allerheiligen-Hospital), Dienstmädchen; geb. 1860. Aufgenommen 1895. (Handeczem.) Die Knötchen auf der Brust sollen schon lange Zeit bestehen. An der Vorderseite der Brust bis linsengrosse, disseminirte, wenig hervorragende, helle Knötchen, die auf leichtes Reiben deutlicher hervortreten, fast wie bei Urticaria pigmentosa.

Aus diesen Notizen ist ersichtlich, dass die Knötchen nicht ausschliesslich auf der Vorderfläche des Rumpfes vorkommen, wie das aus den in der Literatur niedergelegten Beobachtungen hervorzugehen scheint, sondern gelegentlich auch am Rücken. Ihre Prädilectionsstelle scheint das untere Augenlid zu sein; an dieser Stelle sind sie gewiss häufiger, als man nach den spärlichen bisher mitgetheilten Fällen anzunehmen geneigt ist. Es finden sich allerdings gerade hier häufig andere ähnliche Affectionen, denen gegenüber die klinische Differentialdiagnose nicht immer ganz sicher sein dürfte. Am leichtesten ist sie gegenüber dem Milium; dieses ist kugel- bis kegelförmig erhaben, von einer gesättigten, weissen Farbe; nach dem Anstechen lässt sich ein derbes, weissliches Körperchen (die Hornperle) ausdrücken. Hievon sind abzugrenzen die oft fälschlich als Milien bezeichneten, durch Retention von Talg entstehenden kleinen, meist weissgeblichen Gebilde, die an der Nase von Neugeborenen, an der Glans, an den kleinen Labien, aber auch sonst im Gesicht vorkommen und meist viel kleiner sind als die Cystepitheliome, oft wohl auch mit einer Hyperplasie der Talgdrüsen combinirt sind. In dubiösen Fällen könnte die Entleerung von Talg die Diagnose ohne weiteres sichern.

Schwerer, gelegentlich sogar ohne histologische Untersuchung unmöglich, kann die Differentialdiagnose zwischen der colloiden Degeneration der Haut (Colloidmilium Wagner, Colloidoma miliare Besnier) sein; doch sind diese Efflorescenzen meist kaum erhaben, weniger derb, mehr gelb und beim Ausdrücken erscheint eine colloide Masse. Ausserdem kommt diagnostisch in Betracht eine Anzahl von Geschwülstchen, die in das Gebiet des Trichoepithelioms (Jarisch), der „weichen Naevi“ oder des sog. Adenoma sebaceum

Digitized by Google
Original from UNIVERSITY OF MICHIGAN
Generated on 2019-05-27 18:01 GMT / http://hdl.handle.net/2027/mdp.39015072936266
Public Domain in the United States, Google-digitized / http://www.hathitrust.org/access_use#pd-us-google

(Pringle), der multiplen Talgdrüsen-Naevi des Gesichts (Jadassohn) und der multiplen verrucösen Naevi (Darier) gehören. Abgesehen von der Localisation dürften sich diese Affectionen meist durch die oft stärkere Erhabenheit, verschiedene Farbe und Consistenz, Teleangiektasien etc. vom Cystepitheliom unterscheiden. Endlich ist noch einer nicht häufig vorkommenden Affection, des zuerst von Robinson beschriebenen Hidrocystoms, zu gedenken. Dieselbe findet sich anscheinend nur im Gesicht und besteht aus stecknadelkopf- bis pfefferkorngrossen mehr oder weniger halbkugelig über das Niveau vorgewölbten, disseminirten, sehr derben Knötchen. Dieselben haben ein eigenthümlich bläulich-durchscheinendes Aussehen. Beim Anstechen entleeren sie eine klare Flüssigkeit (Schweiss).

Ebenso wie das klinische ist auch das histologische Bild unserer Krankheit durch die früheren Autoren schon genugsam gezeichnet; ich werde mich deshalb hier darauf beschränken, solche Punkte zu erwähnen, über welche noch nicht völlige Uebereinstimmung herrscht und einige neue Befunde beizubringen.

Die Zellstränge und Cysten liegen im obern Theil der Pars reticularis, unterhalb des subpapillaren Gefässnetzes und reichen niemals bis in die Gegend der Schweissdrüsenknäuel hinab; zwischen diesen und der Neubildung ist stets ein mehr oder weniger breites Band normalen Bindegewebes vorhanden. Ihre Lage kann somit weder für Beziehungen zum Lymph- oder Blutgefässsystem, noch zum Schweissdrüsenapparat geltend gemacht werden. Sie können um die Talgdrüsen herum in vermehrter Menge vorhanden sein, dringen oft zwischen die einzelnen Läppchen derselben und umschlingen die Ausführungsgänge oder legen sich geradezu an dieselben an; das letztere kommt auch bei den Schweissdrüsenausführungsgängen vor. Gelegentlich kann man kleine, wohl umschriebene Knötchen der Neubildung um einen central gelegenen Schweissdrüsengang localisirt sehen. Die Zellstränge haben niemals ein Lumen; wo ein solches vorhanden zu sein scheint, handelt es sich, wie schon Quinquaud betont hat, immer um Trugbilder. Es ist deshalb, was auch Wolters hervorhebt, nicht richtig, von „Schläuchen“ oder „boyaux“ zu sprechen, wie das selbst in

Digitized by Google
Original from UNIVERSITY OF MICHIGAN
Generated on 2019-05-27 17:59 GMT / http://hdl.handle.net/2027/mdp.39015072936266
Public Domain in the United States, Google-digitized / http://www.hathitrust.org/access_use#pd-us-google

den neuesten Darstellungen immer wieder geschieht. Die Zellen besitzen bläschenförmige Kerne, die meist zwei oder drei Nucleolen, ein zartes Chromatingerüst und einen breiten Protoplasmasaum aufweisen. Die Zellgrenzen sind für gewöhnlich nicht sichtbar; nur beim Beginn der Degeneration zeigen sich deutliche, aber stachelfreie, in Giesonpräparaten rothe Grenzlinien. Die Zellen können in diesem Fall Talgdrüsenzellen sehr ähnlich sehen, haben polyedrische Form, aufgehelltes vacuolisirtes Protoplasma, runden Kern; aber das Maschenwerk des Protoplasmas ist nicht so deutlich, wie bei den Talgzellen. Die Geschwulstzellen haben sowohl in den Strängen, als namentlich in den Cysten die Neigung, sich zwiebelschalenförmig anzuordnen und sind in Folge dessen vielfach mehr oder weniger abgeplattet; sie sind meist gegen das übrige Gewebe recht scharf abgegrenzt und lassen niemals das Bindegewebe zwischen sich eindringen. Man kann allerdings öfters Stränge sehen, die nur aus zwei Zellreihen zusammengesetzt sind, seltener werden sie sogar einreihig. Im letzteren Falle stellen sie aber meist nur kurze Verbindungsstrecken dar und verlieren sich nach meiner Erfahrung nicht wie Ausläufer im Bindegewebe. Dagegen können die mehrreihigen Zapfen z. B. am Rand der Affection im Bindegewebe blind endigen, ohne eine Cyste am Ende zu tragen.

Mitosen kommen sowohl in Zapfen als in Cysten, aber im Ganzen selten vor.

Man muss also zugeben, dass ihrem histologischen Charakter nach die Geschwulstzellen ebenso gut endothelialer als epithelialer Natur sein können. Weder die strangförmige Anordnung, noch die Cystenbildung oder die colloide Degeneration, noch die zwiebelschalenförmige Anordnung sind Eigenschaften, welche ausschliesslich der einen oder der anderen Art zukommen. Es ist deshalb nicht wohl erlaubt, diese Zellen einfach als „franchement épithéliales“ zu erklären, wie dies die französchen Autoren und von den deutschen Unna, Philippson und Török thun, ohne weitere Beweise dafür zu erbringen, und die Möglichkeit, dass dieselben auch vom Endothel stammen könnten, zu ignoriren oder ohne Weiteres von der Hand zu weisen.

Ich habe allerdings folgende Beobachtung gemacht, welche zwar nicht die epitheliale Natur der Zellen erweist, aber doch

Digitized by Google
Original from UNIVERSITY OF MICHIGAN
Generated on 2019-05-27 17:59 GMT / http://hdl.handle.net/2027/mdp.39015072936266
Public Domain in the United States, Google-digitized / http://www.hathitrust.org/access_use#pd-us-google

als Argument für dieselbe angeführt werden kann. In allen meinen Fällen fanden sich nämlich in vielen Cysten und Strängen im Protoplasma der Zellen mehr oder weniger zahlreiche Körnchen verschiedenen Kalibers (s. Fig. 5, Taf. XIII), die sich färberisch ganz wie Keratohyalin verhalten, mit der einzigen Ausnahme, dass sie bei Haemalaun-Eisessig-Behandlung etwas entfärbt wurden, während dies beim Keratohyalin nicht der Fall war. Diese Körnchen färben sich intensiv mit Haemalaun und entfärben sich bei Ammoniakbehandlung nicht; bei Färbung mit Alaunkarmin, van Gieson, Haemalaun-Eosin nehmen sie die gleiche Farbe wie Keratohyalin an. Bei Färbung mit Thionin, Jodgrün, Triacid, Weigert (Fibrin), Gram, Säurefuchsin (Russelsche Körperchenfärbung), Orcein, Weigert (Elastin), Tuberkelbacillenfärbung (Ziehl) färben sie sich nicht. Sie weichen somit hierin wesentlich von den durch Tschlenoff[1]) beschriebenen Körnchen der Schweissdrüsen, die übrigens im Fall 1 in grosser Zahl vorhanden waren, ab. Es scheint mir auch nicht wahrscheinlich, dass sie mit den von Neumann (l. c. p. 10) erwähnten „einzelnen, runden, gesättigt roth gefärbten, confluirenden, colloidähnlichen Kügelchen inmitten des Protoplasma" identisch sind, da sie weder confluiren, noch, wie aus den oben angeführten Farbreactionen hervorgeht, colloidähnlich sind und in Hämatoxylin-Eosinpräparaten sich stets dunkel färben. Es soll hier übrigens gleich erwähnt werden, dass der von fast allen Autoren als „colloid" bezeichnete Cysteninhalt nicht dieselben färberischen Eigenschaften hat wie das Schilddrüsencolloid und deshalb wohl passender „colloidähnlich" genannt würde. Während z. B. das Thyreoideacolloid nach Angabe des Herrn Doc. Howald bei Gieson'scher Färbung eine gelbe und bei Hämatoxylin-Eosintinction eine rothe Farbe annimmt, färbt sich der Cystom-Inhalt nach der ersten Methode braun- bis violettroth, nach der zweiten bläulich bis blauröthlich. In Thionin oder polychromem Methylenblau bleibt er ungefärbt oder wird blass hellblau, bei Anwendung von Hämalaun grau-bläulich, von Alauncarmin schwach gelb-röthlich, von Saffranin röthlich, von Jodgrün, Triacid oder Weigert'scher Fibrinfärbung farblos.

[1]) Arch. f. Dermatologie Bd. 49.

Digitized by Google
Original from UNIVERSITY OF MICHIGAN
Generated on 2019-05-27 18:01 GMT / http://hdl.handle.net/2027/mdp.39015072936266
Public Domain in the United States, Google-digitized / http://www.hathitrust.org/access_use#pd-us-google

Da man oft innerhalb der Cysten noch Kernreste und unter den central gelegenen Zellen der Cystenwände oder der Zapfen degenerirende Elemente sieht, so bin auch ich geneigt, den Cysteninhalt, wie die meisten Autoren, als Zelldegenerationsproduct anzusehen.

Wenn wir die soliden Zellkugeln und die Cysten, die doch unzweifelhaft aus ihnen hervorgegangen sind, bezüglich ihrer Grösse mit einander vergleichen, so fällt auf, dass die ersteren niemals so gross werden wie die letzteren. Die Zellkugeln müssen sich also immer, wenn sie eine bestimmte Grösse erreichen, in Cysten umwandeln — vielleicht weil von einer bestimmten Grösse an die Ernährung für die central gelegenen Zellen nicht ausreicht. Dass alle Cysten, die ich fand, grösser sind, als die soliden Zellkugeln, kann einmal damit erklärt werden, dass die Zellen bei ihrer Degeneration grösser werden, wie es in der That den Anschein hat. Ausserdem aber sprechen die in den Cystenwänden gefundenen Mitosen dafür, dass die Randzellen sich noch während der centralen Degeneration vermehren. Für die Möglichkeit, dass die peripheren Zellen durch eine Art von Secretion die colloidartige Substanz bilden — wie das für die Thyroidea von Manchen angenommen wird — kann ich positives Material nicht beibringen.

Wenn man an diese letztere Möglichkeit glaubte, so könnte man sie ebenso wie die stets glatte, scharfe Begrenzung der Zapfen und Cysten, die nie eine unregelmässige Wucherung aufweisen, zu Gunsten einer Verwandtschaft unserer Neubildung mit Drüsenelementen anführen.

Man wäre vielleicht auch versucht, in diesem Sinne den Umstand zu verwerthen, dass die Cysten gelegentlich von einer dichten Elastinhülle umgeben sind, so zwar, dass man auf dem Querschnitt fast den Eindruck einer eigenen Membran erhält (s. Fig. 4, Taf. XIII). An anderen Stellen ist ein so feines korbartiges Flechtwerk von elastischen Fäserchen um die Cysten vorhanden, dass man sich dasselbe nach meiner Ansicht unmöglich durch einfache Verdrängung präformirter Fasern entstanden denken kann. Ich möchte jedoch ausdrücklich betonen, dass ich nicht glaube, eine wirkliche elastische Membran an den Cysten gefunden zu haben. Eine solche habe ich ebenso-

Digitized by Google
Original from UNIVERSITY OF MICHIGAN
Generated on 2019-05-27 18:03 GMT / http://hdl.handle.net/2027/mdp.39015072936266
Public Domain in the United States, Google-digitized / http://www.hathitrust.org/access_use#pd-us-google

wenig wie alle übrigen Autoren gesehen. Bilder, wie das in Fig. 4, Taf. XIII gezeichnete, sind Ausnahmen. Oft sieht man nur einen Theil der Cystenwände in dieser Weise eingescheidet, oft auch liegen ihnen nur wenige oder keine elastische Fasern an.

In allen 3 Präparaten, die vom untern Augenlid stammen, aber auch in einem solchen anderer Provenienz (Fall 4) war eine Degeneration des elastischen Gewebes, wie sie auch von Darier[1]) an Knötchen vom Augenlid neben einer Verdichtung des Collagengewebes gefunden wurde, zu constatiren. Dieselbe besteht in einer Fragmentirung, Verdickung und Quellung der Elastinfasern, die bis zur Bildung von unregelmässigen Schollen und Klumpen führt. Das Elastin nimmt bei Orcein- und Weigert-Färbung eine besonders intensive Farbe an und bekommt zum Theil basophile Eigenschaften, d. h. es färbt sich zum Beispiel mit polychromem Methylenblau dunkelblau. Diese Degeneration ist besonders stark ausgesprochen im Gebiet des Cystepithelioms, so dass sie meiner Ansicht nach zweifellos damit in einem gewissen Zusammenhang steht; sie findet sich aber auch ausserhalb desselben striemenförmig angeordnet in den mittleren Coriumlagen. Wir haben es hier ohne Zweifel mit einer Degeneration der Cutis zu thun, wie sie in der senilen Haut und speciell wohl auch bei der colloiden Degeneration vorkommt. Es ist ja bekannt, dass diese Degeneration speciell des elastischen Gewebes in der Gesichtshaut schon recht frühzeitig auftreten kann (cf. Reizenstein, Mon. f. prakt. Dermat. XVIII. Bd. p. 1 und Unna, Histopathologie, p. 996); es ist mir aber unbekannt, ob sie speciell im unteren Augenlid ganz besonders zeitig (cf. z. B. den Fall II) sich entwickeln kann. Es liegt mir natürlich ganz fern, die längst als irrthümlich erkannte Ansicht Philippson's von der Identität der colloiden Degeneration und dem Cystepitheliom aufzunehmen. Ich glaube aber auf Grund der Anordnung der degenerirten Massen und auf Grund von ähnlichen Befunden, die ich bei weichen Naevis des Gesichtes erhoben habe, dass die Tumor-Entwicklung die (besonders frühzeitige und besonders localisirte) Degeneration (eventuell durch Druck?) begünstigt hat.

Die Geschwulstknötchen (von verschiedenen Körperstellen)

[1]) Hallopeau et Darier (Literaturverzeichniss Nr. 7).

Digitized by Google
Original from UNIVERSITY OF MICHIGAN
Generated on 2019-05-27 17:59 GMT / http://hdl.handle.net/2027/mdp.39015072936266
Public Domain in the United States, Google-digitized / http://www.hathitrust.org/access_use#pd-us-google

sind manchmal, aber nicht immer, in verdichtetes, auffallend homogenes Bindegewebe eingelagert.

Die Lymphcapillaren fanden sich hier und da etwas erweitert, aber ohne Kernvermehrung; meist waren sie durchaus normal. Die Gefässveränderungen, welche Jarisch, Elschnig und Wolters beschreiben, waren in mehr oder weniger ausgesprochener Masse in vier meiner Fälle vorhanden, während in dem einen (Fall 2) so gut wie nichts davon zu bemerken war. Es handelt sich um eine Kernvermehrung in der Umgebung der kleinen Gefässe, namentlich der Capillaren des subpapillaren Netzes und solcher, die sich innerhalb oder in der Nähe der Neubildung befinden. Es sind jedoch durchaus nicht, wie man nach der Darstellung der genannten Autoren glauben könnte, alle Gefässe des Coriums in dieser Weise verändert, sondern meist findet sich, sogar mitten in der Geschwulst, eine grössere oder geringere Zahl normaler Blutgefässe.

An den veränderten Capillaren sind die Endothelkerne oft vermehrt und manchmal die Zellen gequollen. Die Wandung weist eine grössere Zahl von Kernen auf, die sehr dicht liegen und dicke Stränge bilden können. Meist bestehen sie zum grössten Theil aus ovalen oder runden, bläschenförmigen, nicht sehr chromatinreichen Kernen ohne nachweisbaren Protoplasmasaum. Stets finden sich aber darunter Spindelkerne und oft recht zahlreiche Mast- und Pigmentzellen. Sichere Leukocyten sind nicht in nennenswerther Zahl darunter. Niemals kommt es zu einer partiellen Verengerung oder gar zu Obliteration eines Gefässes und häufig heben sich die langgestreckten doppelreihigen Endothelzellen sehr deutlich von den sie umgebenden Haufen rundlicher Zellen ab. Wie die oben citirten Autoren dazu kommen, diese perivasculären Zellen ohne weiteres für Endothelzellen zu erklären, ist mir nicht recht verständlich. Den Beweis dafür an Gefässen, welche weder Elastica noch Muscularis besitzen, zu erbringen, dürfte unter allen Umständen sehr schwierig sein. Diesem Zweifel gibt Jarisch übrigens an einer Stelle (pag. 174) selbst Ausdruck, indem er sagt, dass die Befunde an den Gefässenauf „das Endothel — vielleicht auch Perithel — als Ursprungstätte der Geschwulstelemente hinweisen."

Eine Verminderung der Schweissdrüsen in der Nähe

Digitized by Google
Original from UNIVERSITY OF MICHIGAN
Generated on 2019-05-27 17:59 GMT / http://hdl.handle.net/2027/mdp.39015072936266
Public Domain in the United States, Google-digitized / http://www.hathitrust.org/access_use#pd-us-google

der Geschwulst habe ich in Uebereinstimmung mit anderen Autoren, im Gegensatz zu Török und Neumann nicht constatiren können. Häufig sind die Lumina von Knäuelschlingen erweitert und ihre Wände mehr oder weniger abgeplattet. Diesen Befund macht man aber bei den verschiedensten Affectionen und ich kann Neumann nicht beistimmen, wenn er meint, dass derselbe irgendwelche Analogie mit dem Cystepitheliom aufweist. Die Ausführungsgänge der Drüsen sind, wenigstens bis nahe an das Deckepithel heran, völlig normal.

Ich komme nun zu den wichtigsten Befunden, nämlich den vom Epithel ausgehenden Sprossungen. In fast allen meinen Fällen habe ich Auswüchse des Deckepithels constatiren können, welche im Bereiche der Geschwulst als solide Zapfen, ohne jegliches Lumen, in die Tiefe dringen und sich höher oder tiefer in der Pars reticularis verzweigen.

In den Fig. 1—3 (Taf. XI) sind drei solche abgebildet. Die Zeichnungen sind etwas schematisch in der Ausführung. Ich habe aber die Contouren mittelst des Zeichenapparates genau dem Präparat nachgezeichnet, und an den wichtigen Stellen entspricht jeder Kern einem solchen des Präparates. Es sind nur Kerne eingezeichnet, welche, soweit sich das eben beurtheilen lässt, entweder dem Epithel oder dem Cystom angehören. Soweit die eingezeichneten Contouren der Stränge reichen, ist der Zusammenhang der Zellen untereinander ein ganz unmittelbarer, den ohne weiteres jedermann bei Betrachtung des mikroskopischen Bildes als absolut sicher zugeben würde. In Fig. 2 ist an der mit × bezeichneten Stelle der Uebergang des Stranges in die Cyste nicht über jeden Zweifel erhaben, obschon derselbe meiner Ansicht nach höchst wahrscheinlich ist. Dagegen ist derselbe an der Stelle ×× der Fig. 3*a* und 3*b* sicher, da der deutlich contourirte einheitliche Strang nur durch den Schnitt getrennt erscheint. In diesen Strängen sind Mitosen nicht zu sehen. In den dem Epithel benachbarten Theilen finden sich stets in der peripheren Zellenlage eine Anzahl dunkel gefärbter, unregelmässig zerknitterter, kleiner Kerne, die ich für Leukocytenkerne halten möchte (in Fig. 3*a* sind sie markirt). Die Basis (B) sämmtlicher abgebildeter Zapfen hängt weiterhin, wie sich in in den Serien nachweisen lässt, mit der von Schweissdrüsenausführungsgängen zusammen.

Digitized by Google
Original from UNIVERSITY OF MICHIGAN
Generated on 2019-05-27 17:59 GMT / http://hdl.handle.net/2027/mdp.39015072936266
Public Domain in the United States, Google-digitized / http://www.hathitrust.org/access_use#pd-us-google

Von der Basis der in Fig. 2 abgebildeten Stränge geht, wie in weiteren Schnitten zu sehen ist, noch eine ganze Anzahl von Strängen aus, einzelne unmittelbar von der Wandung des Ausführungsganges nahe seiner Einmündungsstelle ins Deckepithel. Dieselben verzweigen sich sehr rasch in höchst complicirter Weise nach allen Richtungen hin, so dass es mir nicht gelungen ist, einen weiteren Zusammenhang derselben mit Cysten nachzuweisen.

Durch die aufeinanderfolgenden Serienschnitte (*a—g*) der Fig. 3 wird jedoch die unmittelbare Verbindung einer Cyste mit dem Epithel vermittelst eines Zellstranges in einwandsfreier Weise dargethan.

An einer Stelle fand sich an der Basis eines Schweissdrüsenausführungsganges ein nicht sehr langer, solider Spross, dessen centrale Zellen ganz in der oben beschriebenen Weise wie die Cystomstrangzellen degenerirt waren, so dass auch hier ein den Talgdrüsenzellen ähnliches Aussehen resultirte. Solche Sprossungen sind es wohl, die Darier gesehen hat, und die ihn veranlassten, eine Beziehung der Geschwulst zu den Schweissdrüsen anzunehmen.

Es finden sich jedoch auch an den Haarbälgen und Talgdrüsenausführungsgängen analoge solide Auswüchse, die manchmal strangförmig ausgezogen und gewunden sind, gelegentlich auch sich unmittelbar an Cystomelemente anlagern. Ein solcher ist z. B. in der Serie der Fig. 3 (Z) mit getroffen.

Wenn also auch gerade die auffallendsten Epithelauswüchse in meinen Fällen einen Zusammenhang mit der Basis von Schweissgängen erkennen lassen, so deuten doch andere Befunde auf die Möglichkeit hin, dass die Geschwulstmassen auch von anderen Punkten des Epithels, speciell von den Haarbälgen, ausgehen können.

Ich möchte mich daher vorläufig darauf beschränken, auf den Zusammenhang der Neubildung mit dem Epithel überhaupt hinzuweisen und darauf das Hauptgewicht zu legen.

Es liegt mir noch ob, eine kurze kritische Besprechung der vorliegenden Literatur anzuschliessen. Das wird mir durch die Arbeiten von Jarisch und Wolters

Digitized by Google
Original from UNIVERSITY OF MICHIGAN
Generated on 2019-05-27 18:00 GMT / http://hdl.handle.net/2027/mdp.39015072936266
Public Domain in the United States, Google-digitized / http://www.hathitrust.org/access_use#pd-us-google

wesentlich erleichtert. Schon diese Autoren haben bewiesen, dass die von Brooke[1]) und Fordyce[2]) publicirten Fälle nicht zu unserer Affection, sondern zu dem Trichoepitheliom (Jarisch) gehören. Ebensowenig ist die Zugehörigkeit der Fälle von Perry[3]) und von Audry et Nové-Josserand[4]) erwiesen; dieselbe wird für den letzten Fall übrigens auch von Darier[5]) bezweifelt. Da von Bernard und von Neumann auch die Fälle von Petersen,[6]) von Pollitzer,[7]) von Pringle,[8]) von Balzer et Ménétrier,[9]) von Robinson,[10]) von Jackson,[11]) von Rosenthal[12]) und von Hallopeau[13]) in die Discussion gezogen worden sind, so möge hier noch ausdrücklich erwähnt werden, dass dieselben mit unserer Krankheit nichts zu thun haben.

Dagegen kann ich Wolters nicht beistimmen, wenn er den Fall Hallopeau's nicht als „Hidradénome" gelten lassen will, da der „histologische Nachweis der Identität fehlt". Da Darier die histologische Untersuchung desselben vorgenommen

[1]) Brooke. Epithelioma adenoides cysticum. Monatsh. f. prakt. Dermatologie. Bd. XV.

[2]) Fordyce. Multiple benign cystic epithelioma of the skin. Journ. of cut. and ven. diseases. 1892.

[3]) Perry. Adenomata of the sweat glands. Internationaler Atlas seltener Hautkrankheiten. 1890. III.

[4]) Audry et Nové-Josserand. Epithelioma et idradénome. Lyon médical. 1892.

[5]) Darier. In „La Pratique Dermatologique". I. 1900.

[6]) Petersen. Fin Fall von multiplen Knäueldrüsengeschwülsten unter dem Bilde eines Naevus verrucosus unius lateris. Arch. f. Derm. 1892. Bd. XXIV.

[7]) Pollitzer. A case of Adenoma sebaceum. Journ. of cut. and gen.-urin. diseases. 1893.

[8]) Pringle. Adenoma sebaceum. British Journ. of dermatol. 1890.

[9]) Balzer et Ménétrier. Adénomes sébacés de la face et du cuir chevelu. Arch. Phys. 1885.

[10]) Robinson. Hidrocystoma. Journ. of cut. and gen.-urin. dis. 1893.

[11]) Jackson. A case of Dysidrosis of the face. Journ. of cut. and gen.-urin. dis. 1886.

[12]) Rosenthal. Ein Fall von Dysidrosis chronica des Gesichts. Deutsche med. Wochenschr. 1887.

[13]) Hallopeau. Sur un cas de dysidrose du nez. Annales des Derm. 1892.

Generated on 2019-05-27 18:00 GMT / http://hdl.handle.net/2027/mdp.39015072936266
Public Domain in the United States, Google-digitized / http://www.hathitrust.org/access_use#pd-us-google
Digitized by Google
Original from UNIVERSITY OF MICHIGAN

hat, so dürfte die Diagnose wohl kaum anzuzweifeln sein. Doch kann auch ich den Beweis, dass in diesem Fall das Epitheliom vom „Hidradenom" ausgegangen sei, nicht für erbracht ansehen.[1])

Wenn wir nun zu den Erklärungsversuchen der verschiedenen Untersucher über die Pathogenese unserer Krankheit übergehen, so können wir die Ansichten von Biesiadecki und Beneke, welche in den Zellsträngen und Cysten Lymphcapillaren erblickten, durch Jarisch und Wolters als widerlegt ansehen. Die Hypothese derjenigen Autoren, welche den Ursprung der Geschwulst in versprengten embryonalen Epithelkeimen suchen, ist ihrer Natur nach kaum zu beweisen.

Was die Behauptung Kromayer's betrifft, dass die Zellstränge aus einer Wucherung von Bindegewebszellen entstehen, so habe ich zu bemerken, dass ich einen unmittelbaren Zusammenhang von Bindegewebszellen mit den Zellsträngen nicht gesehen habe. Auch ich halte, wie Wolters, die Abbildungen Kromayer's für nicht beweisend, d. h. die angehängten ein-

[1]) Auch in seiner jüngsten Arbeit über Epithelioma adenoides cysticum (l. c.) sagt Wolters, dass er diesen Fall nicht für ein „Hidradenom" hält, „weil auf einem lange persistirenden Knötchen am Kopfe sich ein Epitheliom entwickelte, als dessen Ausgangspunkt ein als Hidradenom gedeutetes Knötchen angesehen wird. Da nun das „Hidradenom" nur selten am Kopf, vielmehr vornehmlich am Thorax seinen Sitz hat, seine epitheliale Natur weder von Török, noch von Anderen bewiesen ist, vielmehr von Jarisch, Elschnig, Wolters die endotheliale Natur dieser Neubildung klargestellt ist, so kann mithin auf ihr (?) und aus ihr kein Epitheliom entstehen."

Dass ich das zuletzt angeführte Argument nicht gelten lassen kann, geht aus meiner Arbeit hervor. Nicht zutreffend ist auch die Behauptung, dass das „Hidradenom" selten am Kopf, sondern vornehmlich am Thorax vorkomme. Es ist im Gegentheil eine ganze Anzahl Fälle bekannt — und es werden wohl noch mehr solche gefunden werden — bei denen die Knötchen ausschliesslich im Gesicht (namentlich an den unteren Augenlidern) localisirt waren, während bei vielen Fällen, in denen dieselben am Thorax vorhanden waren, sich solche auch am Gesicht fanden.

Im übrigen handelt es sich hier bezüglich der Entstehung des Epithelioms nur um eine auf Angaben des Patienten gegründete Vermuthung, die durch Thatsachen nicht gestützt wird. Es kann sehr wohl sein, dass es sich dabei lediglich um ein zufälliges Zusammentreffen handelt.

Digitized by Google
Original from UNIVERSITY OF MICHIGAN
Generated on 2019-05-27 18:00 GMT / http://hdl.handle.net/2027/mdp.39015072936266
Public Domain in the United States, Google-digitized / http://www.hathitrust.org/access_use#pd-us-google

zelnen „Bindegewebszellen“ für Zellen angeschnittener Zellstrangabzweigungen.

Jarisch bezeichnet die Kernvermehrung um die Capillaren, wie schon oben bemerkt, ohne stringente Beweise hierfür beizubringen, als eine Endothelwucherung. Er glaubt „einen continuirlichen Uebergang des veränderten und in Wucherung begriffenen Endothelrohres“ in „Zellschläuche“ beobachtet zu haben. Entweder müsste dann also das Gefäss völlig obliterirt und zu einem soliden Zellstrang geworden sein, oder die Cystomstränge müssten gelegentlich ein Lumen aufweisen. Nach meiner und der übrigen Autoren Ansicht kommt weder das eine, noch das andere vor. Uebrigens halte ich mit Wolters die Fig. 4, Taf. V Jarisch's für ein Trugbild. Oft kann man eine Capillare an eine Cyste ganz dicht herantreten und um diese, eventuell nach vorheriger Gabelung, sich herumlegen sehen. Fig. 5, Taf. VI beweist weder, dass die Zellstränge mit einer Capillare identisch, noch dass die kolbige Anschwellung eine „Cyste“ ist. Fig. 6, Taf. VI beweist meiner Ansicht nach weder, dass der „Zellstrang“ eine Capillare ist (da die Blutkörperchen an einer Stelle deutlich ausserhalb liegen und in den Cystomsträngen gelegentlich rothen Blutkörperchen ganz ähnliche Degenerationsproducte sich finden), noch dass ein zweifelloser „continuirlicher Uebergang“ desselben in die Cyste vorhanden ist. Auch Wolters hat sich in gleichem Sinn geäussert und die Beweiskraft von Jarisch's Bildern bestritten. Blaschko (Arch. f. Derm. Bd. XLVII, pag. 160) hat Gelegenheit gehabt, die Präparate Jarisch's zu studieren, sich aber von einem Zusammenhang der Geschwulstelemente mit den Gefässen nicht überzeugen können.

Elschnig schliesst sich der Ansicht Jarisch's an und behauptet, in seinen Präparaten einen directen Uebergang „blutführender oder durch ihren Zusammenhang mit blutführenden Gefässen als solche zu erkennender“ Blutcapillaren in solide „Endothelschläuche“ gesehen zu haben. Da er aber diese Behauptung nicht näher begründet und auch keine Abbildungen gibt, so muss ich mich der Ansicht von Wolters anschliessen, dass auch er den Beweis für einen Zusammenhang mit den Gefässen nicht erbracht hat.

Digitized by Google
Original from UNIVERSITY OF MICHIGAN
Generated on 2019-05-27 18:01 GMT / http://hdl.handle.net/2027/mdp.39015072936266
Public Domain in the United States, Google-digitized / http://www.hathitrust.org/access_use#pd-us-google

Wolters kommt ebenfalls zu dem Schluss, dass die Affection von den Blutgefässen ihren Ausgang nehme. Da er aber niemals eine Obliteration der Gefässe beobachtet hat, so glaubt er nicht, dass dieselben durch Wucherung des Endothels sich in solide Zellstränge vom Charakter des Cystoms umwandeln. Er meint, dass die Endothelzellen nach aussen hin wuchern und zu soliden Zapfen auswachsen: „Unregelmässig gewucherte Zellmassen ersetzen einen Theil der Wandungen der Capillaren und setzten sich, wie das an verschiedenen Präparaten deutlich sichtbar war, direct in die geschilderten Zellstränge fort, welche häufig als mit einer Hohlkugel in Verbindung stehend nachgewiesen wurden." Wolters bleibt uns aber erstlich den Beweis schuldig, dass die um die Capillaren angehäuften Kerne Endothelkerne sind; sodann ist die citirte Stelle (die einzige, welche sich mit der Begründung der Annahme eines „Uebergangs" der perivasculären Zellanhäufungen in die Stränge befasst), m. E. nicht genügend, um jeden Zweifel an der richtigen Deutung so schwieriger Bilder zu zerstreuen. Die Figuren, welche er zur Stütze seiner Behauptung beibringt (Fig. 13, 14 und 16, Taf. VIII), scheinen mir wenigstens nicht beweisend. Sie zeigen nur, dass Cystomstränge und Capillaren mit der sie umgebenden Kernwucherung sich gelegentlich nahe bei einander finden. Es kommt hier weniger auf die Aneinanderreihung ähnlich aussehender Kerne, als auf die unmittelbare Berührung der einzelnen Zellenleiber an. Zwischen den Kernen der Geschwulststränge ist nie etwas von Bindegewebe zu constatiren, während sich in den perivasculären Kernwucherungen meist etwas fibrilläre Zwischensubstanz aufweisen lässt. An guten Gieson-Präparaten kann man deshalb die Epitheliomstränge selbst da, wo sie sich in solchen Kernanhäufungen finden, ganz gut abgrenzen, und niemals habe ich dieselben sich unmittelbar an die Endothelzellen eines Capillarrohrs anlegen sehen. Wenn Wolters zu Gunsten seiner Ansicht anführt, dass die Geschwulstelemente die Nähe der Gefässe „bevorzugten", so möchte ich eher glauben, dass die Capillaren das Epitheliom begleiten, um es zu ernähren. Die Aehnlichkeit des Verzweigungstypus der Epitheliomstränge mit dem der Gefässe kann höchstens als Vergleich benützt werden.

Digitized by Google
Original from UNIVERSITY OF MICHIGAN
Generated on 2019-05-27 18:01 GMT / http://hdl.handle.net/2027/mdp.39015072936266
Public Domain in the United States, Google-digitized / http://www.hathitrust.org/access_use#pd-us-google

Wolters erwähnt ferner die Angabe von Klebs, dass colloide Degeneration oder Cystenbildung für die Endotheliome typisch seien.[1]) Dem gegenüber ist zu bemerken, dass andere Autoren das Vorkommen dieser Bildungen auch bei Epitheliomen beobachtet haben. Abgesehen von der Unsicherheit in der Diagnose der Endotheliome, welche in der Pathologie überhaupt noch herrscht, glaube ich nicht, dass bisher in andern Organen eine Geschwulstform mit allen Charakteren unserer Affection beschrieben ist, welche als Endotheliom erwiesen worden wäre. Es scheint mir demnach nicht, dass Wolters zwingende Beweise dafür beigebracht hat, dass die Krankheit ein „Haemangioendotheliom" sei.

Seit der Arbeit von Wolters ist noch diejenige von Neumann erschienen. Dieser kommt zu dem Schluss, dass die Krankheit „eine Affection der Ausführungsgänge der Schweissdrüsen" sei.

Zur Begründung dieser Ansicht führt er eine Verminderung der Knäueldrüsen im Bereiche der Knötchen an; ferner will er in vielen Serienpräparaten Ausführungsgänge der Schweissdrüsen ohne Zusammenhang mit Drüsenknäueln vorgefunden haben. Ich habe, ebenso wie die Mehrzahl der Autoren, weder das eine noch das andere in meinen Fällen constatiren können. Dass der von Neumann angeführte Befund an den Drüsenknäueln mit dem Wesen unserer Krankheit in keiner Beziehung steht, habe ich oben bereits bemerkt. Als einzigen Beweis für seine Behauptung bringt Neumann in seiner Arbeit folgenden Satz: „An einzelnen der Ausführungsgänge (sc. der Knäueldrüsen) finden sich solide Knospen (Fig. 3*b*), welche in Form und Structur besonders durch lückenlose Serienschnitte (Fig. 4*b*) mit den vorhin beschriebenen, die Geschwülstchen constituirenden Cysten identisch erscheinen." Die Figuren können allerdings die Ansicht illustriren, dass der Zapfen *b* in Fig. 3 wirklich zum Cystom gehört.

[1]) Damit will aber wohl Wolters nicht sagen, dass die colloide Degeneration nur bei Endotheliomen vorkomme.

In seiner neuesten Publication publicirt er selbst einen Fall, in dem bei einem auch für ihn zweifellosen Epitheliom den „Epithelzügen Cysten interpolirt sind, die zum Theil verhornte Zellen und Hornkugeln, zum Theil Colloidkugeln enthalten".

Digitized by Google
Original from UNIVERSITY OF MICHIGAN
Generated on 2019-05-27 18:01 GMT / http://hdl.handle.net/2027/mdp.39015072936266
Public Domain in the United States, Google-digitized / http://www.hathitrust.org/access_use#pd-us-google

Dagegen stellt dieselbe Figur geradezu den Gegenbeweis der Behauptung dar, dass dieser Zapfen *b* eine „Knospe" des Drüsenganges *a* darstelle, da zwischen beiden eine deutliche bindegewebige Scheidewand eingezeichnet ist. Gleiche Bilder habe ich an Präparaten, die auf elastische Fasern gefärbt waren, gesehen und hier war die Grenzlinie durch eine scharfe Elastinlinie markirt, zum Beweis, dass der Epitheliomstrang sich bloss an den Drüsengang angelegt hatte.[1])

Da anzunehmen ist, dass Neumann denjenigen Befund abgebildet hat, welcher am meisten geeignet ist, seine Behauptung zu bekräftigen, so komme ich zum Schluss, dass er genügende Beweise für seine Ansicht, die allerdings hinsichtlich des Zusammenhangs der Geschwulst mit dem Epithel mit der meinigen sehr gut harmonirt hätte, nicht beigebracht hat.

[Nach Abschluss meiner Arbeit ist noch erschienen diejenige von Guth (20), welcher in der Breslauer Klinik zwei Fälle von „Haemangioendotheliom" beobachtet und histologisch untersucht hat. Er bestätigt im wesentlichen die Befunde von Jarisch, findet die Capillaren im Bereiche der Knötchen, „grossentheils verändert, auch im Papillarkörper deutlich vergrössert, bald stark mit Blut gefüllt, bald mit hypertrophischen Wandungen versehen, da und dort Rundzellenanhäufungen in der Umgebung". An einzelnen Stellen hat er bemerkt, dass „ein unmittelbarer Uebergang von Capillaren zu Epithelschläuchen und Cysten thatsächlich besteht". Bei mehreren Cysten „glaubt er, inmitten der scholligen Massen einzelne Blutkörperchen gesehen zu haben."

Es ist bemerkenswerth, dass Guth nur von „hypertrophischen Wandungen" und von Rundzellenanhäufungen, nicht aber wie Jarisch und Wolters von Endothelwucherungen der Gefässe spricht. Die Bilder auf Taf. XXVI, welche den „Uebergang" der Gefässe in Cysten beweisen sollen, gleichen ganz denjenigen, welche Jarisch und Wolters abbildeten und die auch ich beobachtet habe. Ich betone hier nochmals, dass dieselben nicht für beweiskräftig angesehen werden können, weil sie nur das Nebeneinanderliegen der Kerne der Geschwulstelemente und der

[1]) In ganz demselben Sinne spricht sich auch Wolters in seiner eben erschienenen Arbeit aus.

Digitized by Google
Original from UNIVERSITY OF MICHIGAN
Generated on 2019-05-27 18:01 GMT / http://hdl.handle.net/2027/mdp.39015072936266
Public Domain in the United States, Google-digitized / http://www.hathitrust.org/access_use#pd-us-google

Gefässe demonstriren. Es handelt sich hier m. E. um eine Anlagerung der Capillaren an das Cystom; in den Serienschnitten kann man beobachten, dass im weitern Verlauf die Gefässe sich wieder von letzteren trennen.

Guth sagt nicht geradezu, in welcher Weise die Stränge aus den Gefässen hervorgehen sollen. Er bemerkt aber: „Den Grund, dass so selten Blutkörperchen in den Cysten nachzuweisen sind, sehen wir in dem ausserordentlich langsamen chronischen Wachsthum der Tumoren. Zur Zeit der Ausbildung grösserer Hohlräume sind schon längst die zugehörigen Blutgefässe obliterirt." Daraus geht hervor, dass er eine Umwandlung der Gefässe in solide Stränge durch Wucherung der Wandungselemente annimmt. Diese Anschauung ist bereits von Wolters als unhaltbar hingestellt worden, weil niemals eine Obliteration der Gefässe beobachtet worden ist.

Bezüglich des Befundes von rothen Blutkörperchen drückt sich der Verf. sehr vorsichtig aus; ich möchte hierbei wiederholen, dass ich ebenfalls gelegentlich, wie auch Wolters, in den Cysten Gebilde gesehen habe, welche mit rothen Blutkörperchen Aehnlichkeit hatten, die aber wohl als Degenerationsproducte zu betrachten waren. Guth hat, trotzdem er Serienschnitte anfertigte, einen Zusammenhang der Geschwulst mit dem Epithel nicht auffinden können. Dies ist auch anderen Autoren und mir ebenfalls in mehreren Fällen nicht gelungen; das beweist aber nicht, dass derselbe in einem früheren Stadium der Neubildung nicht doch vorhanden gewesen sein kann. Verf. scheint übrigens die beigebrachten Befunde selbst nicht für absolut beweisend anuzsehen, da er zum Schluss sagt: „Jedenfalls ist sicher, dass die Frage (sc. betreffend die Histogenese) noch nicht ganz entschieden ist. Es wäre daher sehr erwünscht, auch weiterhin die hierher gehörigen Fälle mitzutheilen etc."]

Es ergibt sich also bei Betrachtung der vorliegenden Literatur, dass die Pathogenese der in Frage stehenden Affection noch nicht in befriedigender Weise aufgeklärt ist. Dass die frühern Untersucher einen Zusammenhang mit dem Epithel nicht gefunden haben, erscheint allerdings nicht sehr sonderbar, wenn man berücksichtigt, dass der sichere Nachweis desselben

Digitized by Google
Original from UNIVERSITY OF MICHIGAN
Generated on 2019-05-27 18:01 GMT / http://hdl.handle.net/2027/mdp.39015072936266
Public Domain in the United States, Google-digitized / http://www.hathitrust.org/access_use#pd-us-google

in 5 Fällen an ca. 1000 Schnitten (zum grössten Theile Serien) mir nur ein einziges Mal geglückt ist und dass Bilder, wie die in Fig. 1 und 2 reproducirten, zu den grossen Seltenheiten gehören. Ausserdem hat es den Anschein, als ob die Knötchen des Epithelioms durch Ramificirung eines einzigen Epithelsprosses zu Stande kommen könnten; wenn somit dieser sich abgeschnürt hat, ist der Nachweis eines Zusammenhangs überhaupt nicht mehr zu führen. Ein positiver Befund scheint mir bei dieser Frage mehr Bedeutung zu haben, als viele negative und der unmittelbare Zusammenhang mit dem Epithel ist kaum anders zu erklären, als durch Entstehung aus demselben, während bei dem supponirten Zusammenhang mit den Gefässen Trugbilder eine grosse Rolle spielen können.

Die Affection ist also meiner Meinung nach als ein gutartiges Epitheliom aufzufassen und ich möchte dafür, in Anlehnung an Besnier's Bezeichnung (Cystadénome épithélial bénin), den Namen Naevi cystepitheliomatosi disseminati vorschlagen. Ihr klinischer Charakter und Verlauf rechtfertigen diese Bezeichnung. Der Beginn in früher Jugend, die Stabilität der Efflorescenzen, welche, nachdem sie zu einer gewissen Grösse angewachsen sind, sich das ganze Leben hindurch kaum mehr verändern und (soweit wir wissen) nicht spontan zurückbilden, die Benignität sprechen in diesem Sinne. Es ist wohl anzunehmen, dass sie auf congenitaler Anlage beruht, wenn auch von Heredität bis jetzt so gut wie nichts bekannt ist (cf. die anamnestische Angabe in meinem Fall III). Hallopeau und Leredde haben sie dementsprechend in ihrem Lehrbuch auch bereits unter die Naevi eingereiht.

Während mir die epitheliomatöse Natur unserer Geschwulstform durch meine Befunde erwiesen zu sein scheint, muss ich mich bezüglich des Zusammenhanges mit einem bestimmten Theil des Epithels (speciell den Schweissdrüsenausführungsgängen) noch so vorsichtig ausdrücken, wie oben geschehen. Erst wenn in einer grösseren Anzahl von Fällen der Beweis erbracht wäre, dass immer die Basis der Schweissdrüsenausführungsgänge den Ausgangspunkt der Epithelzapfen bildet, könnte man der Hypothese näher treten, dass es sich bei dieser Neubildung um ein verspätetes und atypisches Aus-

Digitized by Google
Original from UNIVERSITY OF MICHIGAN
Generated on 2019-05-27 18:03 GMT / http://hdl.handle.net/2027/mdp.39015072936266
Public Domain in the United States, Google-digitized / http://www.hathitrust.org/access_use#pd-us-google

wachsen von ursprünglich zur Drüsenbildung bestimmten und in ihrem normalen Entwicklungsmechanismus gehemmten Epithelzellen handelt.

Nachtrag.

Nach Abschluss der vorliegenden Mittheilung erhielt ich Kenntniss von der neuesten Arbeit von Wolters (Epithelioma etc. l. c.), auf die ich in einigen Fussnoten bereits hingewiesen habe. W. beschreibt darin einen naevusartigen kleinen Tumor, dessen histologisches Bild manche Aehnlichkeiten mit dem „Hidradenom" aufweist. Namentlich ist dem letzteren ganz analog das Auswachsen von schmalen, sich verästelnden Zellsträngen in die Tiefe der Cutis und die Cystenbildung in denselben. Es sind aber doch so zahlreiche Differenzen vorhanden, dass ich mit Wolters ganz einig gehe, wenn er die Affection von dem „Hidradenom" abtrennt. Schon der Verästelungstypus ist ein ganz anderer als bei diesem letzteren, d. h. die Stränge anastomosiren oft und bilden ein viel dichteres Flechtwerk. Sie stehen ausserdem an zahlreichen Stellen mit dem Epithel in Verbindung, haben ein ungleichmässiges Kaliber, weisen unregelmässige, grössere Zellnester auf, enthalten eine geringere Anzahl Cysten; auch schliessen diese letzteren oft ausser colloidartigen Massen Zellen mit typischem Keratohyalin, Hornzellen und Kalkablagerungen ein.

Wolters kommt nochmals ausführlich auf die Philippson schen Fälle zurück. Er argumentirt dabei, wie auch an anderen Orten dieser und seiner „Haemangioendotheliom"-Arbeit folgendermassen: „Die epitheliale Natur des „Hidradenom" ist nicht erwiesen, wohl aber dessen Entstehung aus dem Endothel der Gefässe; folglich gehört Alles, was mit dem Epithel in Verbindung steht und also auch Philippson's Fälle, oder wenigstens derjenige, bei dem ein solcher Zusammenhang vorhanden war, nicht zum „Hidradenom". Diese Beweisführung

Digitized by Google
Original from UNIVERSITY OF MICHIGAN
Generated on 2019-05-27 18:02 GMT / http://hdl.handle.net/2027/mdp.39015072936266
Public Domain in the United States, Google-digitized / http://www.hathitrust.org/access_use#pd-us-google

halte ich deshalb nicht für richtig, weil ich den endothelialen Ursprung durch die vorliegenden Arbeiten nicht für erwiesen halte. Nach meinen Untersuchungen, die doch ganz typische „Hidradenome“ ohne Horncysten etc. betrafen, ist ein Zusammenhang mit dem Epithel mit der Diagnose „Hidradenom“ sehr wohl vereinbar.

Immerhin gebe ich Wolters zu, dass in der Philippson'schen histologischen Schilderung verschiedenes nicht zu dem „Hidradenom“ passt. Namentlich glaube auch ich, dass Fälle, bei denen sich in den Cysten Hornbildung vorfindet, vorläufig noch von dem „Hidradenom“ abgetrennt werden müssten, da bis jetzt von einer solchen bei typischen Fällen dieser Affection nichts gefunden wurde. Die Discussion über die Philippson'schen Fälle wird leider dadurch äusserst erschwert, dass der Autor deren histologische Beschreibung gemeinsam gegeben hat; es wäre wohl möglich, dass, wie Wolters meint, der eine ein Epithelioma adenoides cysticum, der andere ein „Hidradenom“ war.

Der Fall von Wolters ist sehr interessant. Er stellt, wie dies der Autor treffend bemerkt, ein Bindeglied zwischen den Fällen von Brooke, Fordyce und dem Trichoepitheliom Jarisch's einerseits, und dem „Hidradenom“ andererseits dar. Die Thatsache, dass in demselben vom Epithel ausgehende, schmale, verästelte Zellstränge in die Tiefe der Cutis dringen, welche den „Hidradenom“-Strängen sehr ähnlich sehen und Cysten bilden, ist meines Erachtens ein deutlicher Fingerzeig dafür, dass auch die letztere Neubildung vom Epithel ausgeht.

Beide weisen histologisch viele Analogien auf und stellen sehr gutartige Neubildungen vom Charakter des Naevi dar, während andererseits, wie ich schon in meiner Arbeit hervorhob, sichere Endotheliome nicht bekannt sind, die dem „Hidradenom“ so ähnlich sehen.

Wolters macht darauf aufmerksam, dass sein Fall und die Fälle von Brooke, Fordyce etc., Jarisch's Trichoepitheliom, resp. Unna's Akanthoma adenoides cysticum eine Gruppe bilden, zwischen deren Gliedern viele Uebergänge bestehen. Ich möchte noch weitergehen und auf Grund meiner Befunde auch das „Hidradenom“ und die harten Naevi Unna's

Digitized by Google
Original from UNIVERSITY OF MICHIGAN
Generated on 2019-05-27 18:03 GMT / http://hdl.handle.net/2027/mdp.39015072936266
Public Domain in the United States, Google-digitized / http://www.hathitrust.org/access_use#pd-us-google

in die gleiche Reihe versetzen. Sollte sich die Unna'sche Anschauung von der epitheliomatösen Natur auch der weichen Naevi bestätigen (ich habe selbst einen Fall untersucht, den ich vorläufig in dieser Weise deuten möchte), so hätten wir in der That eine Reihe von Neubildungen, welche wahrscheinlich alle auf congenitaler Basis beruhen, also zur Naevus-Gruppe gehören und in Epithelwucherungen bestehen. Diese Epithelwucherungen würden sich durch ihre Fortentwicklung insoweit unterscheiden, dass klinisch und histologisch verschiedene Typen entstünden; aber das Vorkommen von Combinationen und Uebergängen zwischen diesen Typen wäre dann leicht verständlich. So sehr auch eine solche Auffassung zur Vereinfachung unserer Auffassung und Nomenclatur beitragen würde, so dürfte sie doch erst nach einer ganzen Reihe weiterer Untersuchungen mit Bestimmtheit ausgesprochen werden.

Literatur.[1])

1. Kaposi und Biesiadecki. Hebra-Kaposi. Handbuch und Untersuchungen aus dem patholog.-anatom. Institut in Krakau. 1872.

2. Jacquet et Darier. Hidradénomes éruptifs. Annales de Derm. 1887.

3. Török. Das Syringocystadenom. Monatshefte für praktische Derm. 1889.

4. Quinquaud. Cellulome épithelial éruptif. Congrès internat. de Dermatol. Paris 1889.

5. Jacquet. Congrès internat. de Derm. Paris 1889.

6. Philippson. Die Beziehungen des Kolloid-Milium, der kolloiden Degeneration, der Cutis und des Hidradenom zu einander. Monatsh. für prakt. Derm. 1890.

7. Hallopeau. Hidradénome compliqué d'épithéliome vulgaire. Soc. de Derm. 13. Nov. 1890. Annales de Derm. 1890. p. 872.

8. Lesser und Beneke. Ein Fall von Lymphangioma tuberosum multiplex. Virchow's Arch. Bd. CXXIII. 1891.

[1]) Dieses Verzeichniss enthält ausschliesslich diejenigen Fälle, welche sicher zu den Naevi cystepitheliomatosi gehören.

Digitized by Google
Original from UNIVERSITY OF MICHIGAN
Generated on 2019-05-27 18:03 GMT / http://hdl.handle.net/2027/mdp.39015072936266
Public Domain in the United States, Google-digitized / http://www.hathitrust.org/access_use#pd-us-google

9. Jarisch. Zur Lehre von den Hautgeschwülsten. Arch. f. Dermatol. Bd. XXVIII. 1894.

10. Kromayer. Zwei Fälle von Endothelioma colloides (Lymphangioma tuberosum multiplex Kaposi) nebst einigen Bemerkungen über die Lymphgefässe der Cutis. Virchow's Archiv Bd. CXXXIX. 1895.

11. Elschnig. Demonstration eines Falles von Haemangioendothelioma tuberosum multiplex. Verh. der deutschen derm. Gesellschaft, V. Congress 1896.

12. Herxheimer. Lubarsch-Ostertag. Ergebnisse etc. Bd. I. 1896.

13. Bernard. Contribution à l'Etude du Syringo Cystadénome (Cystadénomes épithéliaux bénins). Thèse de Paris 1897.

13a. Brocq. Epithéliomes kystiques bénins (Naevi épithéliaux kystiques). Bull. de la Soc. française de Dermatol. p. 124, 1897.

14. Blaschko. Berliner dermatol. Gesellsch. 5. Juli 1898.

15. Lesser. Berliner dermatol. Gesellsch. 14. Juni 1898.

16. Elschnig. Zwei Fälle von Lymphangioendothelioma tuberosum multiplex. Verh. der Wiener derm. Ges. 26. Jan. 1898. Ref. Arch. f. Derm. Bd. XLV. p. 130.

17. Radcliff Crocker. A case of Lymphangioma tuberosum multiplex. Read March 24. 1899. Clin. Soc. Trans. Vol. XXXII.

18. Wolters. Haemangioendothelioma tuberosum multiplex und Haemangiosarcoma cutis. Arch. f. Dermatol. Bd. LIII. 1900.

19. Neumann. Das Syringocystom. Archiv für Dermatologie. Bd. LIV. 1900.

20. Guth. Ueber Haemangioendothelioma tuberosum multiplex. Festschrift zu Ehren von M. Kaposi, Wien. Braumüller 1900.

Lehrbücher.

Hebra-Kaposi. Handbuch.

Kaposi. Pathologie et Traitement des maladies de la peau. Trad. par Besnier et Doyon.

Unna. Histopathologie.

Hallopeau et Leredde. Traité pratique de Dermatologie. 1900.

Jarisch. Hautkrankheiten. (In Nothnagel's Handbuch.)

Darier. Hidradénomes éruptifs. In „La Pratique dermatologique" par Besnier, Brocq et Jacquet I. 1900.

Digitized by Google

Original from UNIVERSITY OF MICHIGAN

Generated on 2019-05-27 18:02 GMT / http://hdl.handle.net/2027/mdp.39015072936266
Public Domain in the United States, Google-digitized / http://www.hathitrust.org/access_use#pd-us-google

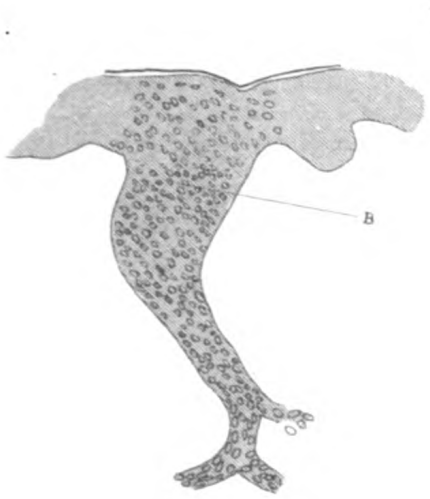

Fig. 1.

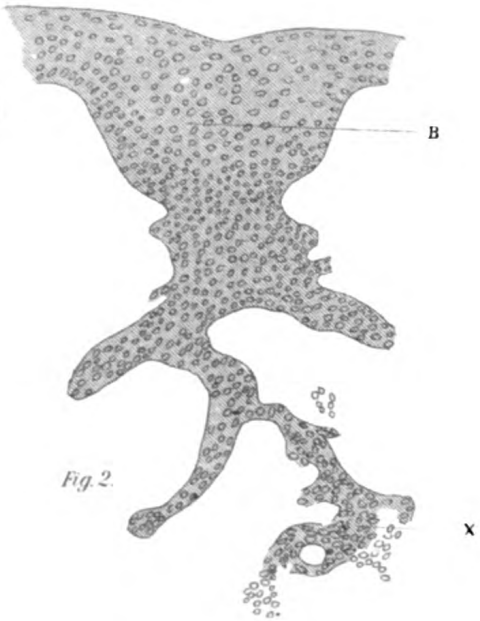

Fig. 2.

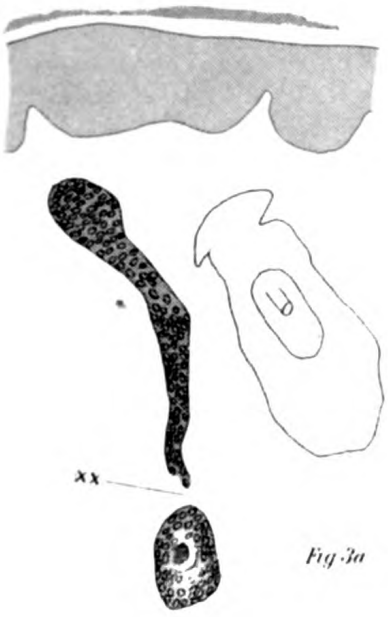

Fig. 3a

Fig. 3b

Gassmann Naevi cystepithelomatosi disseminati.

Digitized by Google
Original from UNIVERSITY OF MICHIGAN
Generated on 2019-05-27 18:02 GMT / http://hdl.handle.net/2027/mdp.39015072936266
Public Domain in the United States, Google-digitized / http://www.hathitrust.org/access_use#pd-us-google

Generated on 2019-05-27 18:02 GMT / http://hdl.handle.net/2027/mdp.39015072936266
Public Domain in the United States, Google-digitized / http://www.hathitrust.org/access_use#pd-us-google

Digitized by Google

Original from
UNIVERSITY OF MICHIGAN

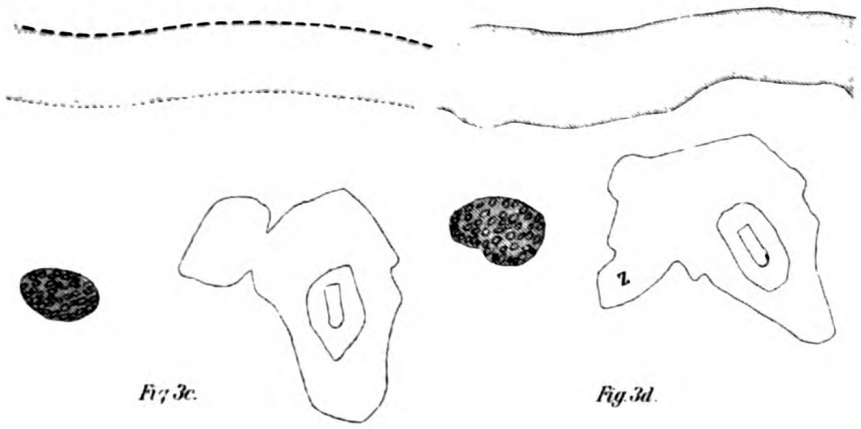

Fig. 3c. *Fig. 3d.*

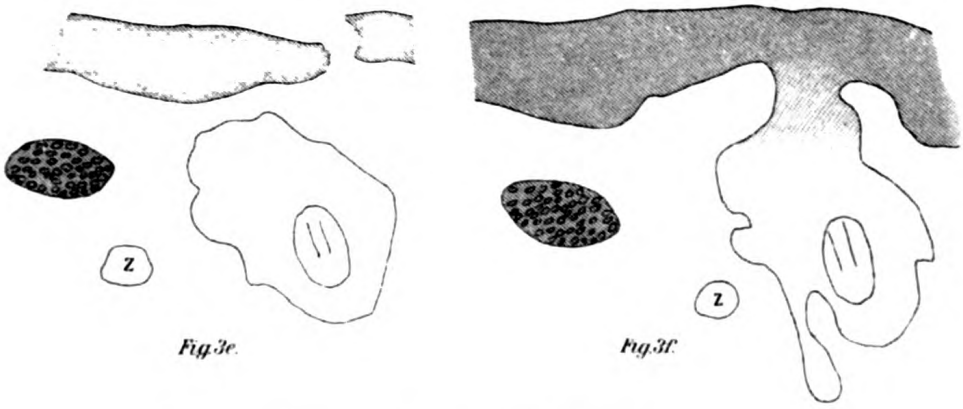

Fig. 3e. *Fig. 3f.*

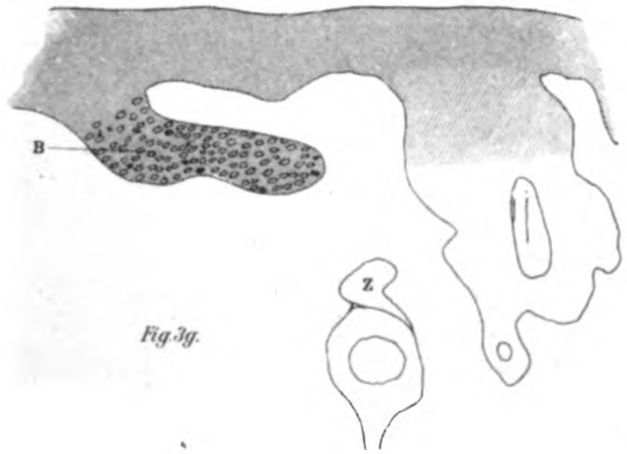

Fig. 3g.

Generated on 2019-05-27 18:02 GMT / http://hdl.handle.net/2027/mdp.39015072936266
Public Domain in the United States, Google-digitized / http://www.hathitrust.org/access_use#pd-us-google
Digitized by Google
Original from UNIVERSITY OF MICHIGAN

Generated on 2019-05-27 18:02 GMT / http://hdl.handle.net/2027/mdp.39015072936266
Public Domain in the United States, Google-digitized / http://www.hathitrust.org/access_use#pd-us-google

Digitized by Google

Original from
UNIVERSITY OF MICHIGAN

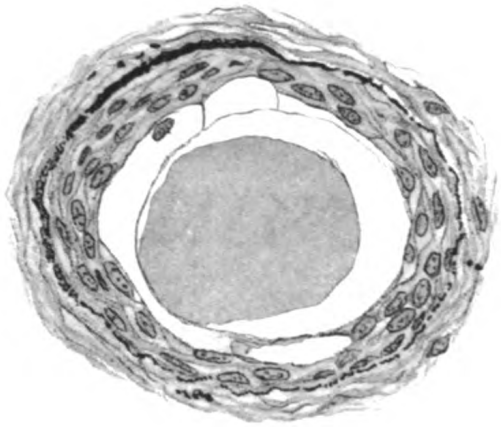

Fig 4



Fig 5

Gassmann Naevi cystepitheliomatosi disseminati

Digitized by Google
Original from UNIVERSITY OF MICHIGAN
Generated on 2019-05-27 18:02 GMT / http://hdl.handle.net/2027/mdp.39015072936266
Public Domain in the United States, Google-digitized / http://www.hathitrust.org/access_use#pd-us-google

Digitized by Google
Original from UNIVERSITY OF MICHIGAN
Generated on 2019-05-27 18:03 GMT / http://hdl.handle.net/2027/mdp.39015072936266
Public Domain in the United States, Google-digitized / http://www.hathitrust.org/access_use#pd-us-google

Aus der Kgl. dermatologischen Universitätsklinik zu Breslau.
(Geheimrath Neisser.)

Ueber das Epithelioma adenoides cysticum (Brooke) und seine Beziehung zum Adenom der Talgdrüsen (Adenoepitheliom).

Von

Dr. **Walther Pick,**
Assistent der Klinik.

(Hiezu Taf. XIV u. XV.)

Als Epithelioma adenoides cysticum hat zuerst Brooke (1) eine benigne epitheliale Neubildung der Haut beschrieben, bei welcher die Epithelwucherung im histologischen Bilde das Aussehen von Talgdrüsenläppchen darbot und sich innerhalb der Zellhaufen sowie im Corium verschieden grosse Cysten fanden. Bezüglich der Nomenclatur ist ihm erst in letzter Zeit Wolters (2) wieder gefolgt, während vorher wie nachher klinisch und histologisch sicher hierhergehörige Fälle unter den verschiedensten Namen beschrieben wurden. So theilen Balzer et Ménétrier (3) und Balzer et Grandhomme (4) ihre Fälle unter dem Titel „Adenoma sebaceum" mit, fügen aber, um sie von vorher unter gleichem Titel beschriebenen zu scheiden „variété tubuleuse" hinzu, und auch Barlow (5) will den Namen „Adenoma sebaceum" nur für die erstgenannte Art von Geschwülsten gelten lassen. Fordyce (6) und White (7) bezeichnen ihre Fälle als „benignes cystisches Epitheliom", Unna (8) fasst die ihm aus der Literatur bekannten Fälle unter dem Titel „Acanthoma adenoides cysticum" zusammen, während Jarisch (9) den Namen „Trichoepithelioma papulosum multiplex" beziehungsweise „rodens" vorschlägt. Neuestens theilen Dorst und Delbanco (23) einen hierhergehörigen Fall mit, bei welchem sich unter dem klinischen Bilde eines strichförmigen Naevus dieselben Geschwulstformen wie in unserem Falle vorfanden.

Digitized by Google
Original from UNIVERSITY OF MICHIGAN
Generated on 2019-05-27 18:03 GMT / http://hdl.handle.net/2027/mdp.39015072936266
Public Domain in the United States, Google-digitized / http://www.hathitrust.org/access_use#pd-us-google

Ein genaueres Eingehen auf die citirten Fälle kann ich umsomehr unterlassen, als Wolter's dieselben in seiner Publication in extenso referirt hat. Ich will mich nur darauf beschränken, einen einschlägigen Fall mitzutheilen, der vielleicht im Stande ist, etwas Klarheit in die Genese dieser vielumstrittenen Geschwulst zu bringen.

Karl St., 43 Jahre alt, Siedemeister in einer Zuckerfabrik, kam am 24. Jänner 1901 in unsere Poliklinik. Er gibt an, niemals ernstlich krank gewesen zu sein, auch Eltern und Geschwister des Pat. waren stets gesund, vor allem weiss er nichts von einer der seinigen ähnlichen Hauterkrankung in der Familie.

Die Acne rosacea des Pat. besteht seit 8 Jahren, tritt besonders in den Wintermonaten stärker auf, schwindet aber meist rasch wieder unter ärztlicher Behandlung.

Bezüglich einer narbigen Stelle über dem linken Jochbein gibt Pat. an, dass daselbst früher (wann ist nicht festzustellen) ein Knötchen gesessen habe, das nicht wie die übrigen Knötchen im Gesicht schon auf leichten Druck Eiter entleerte, sondern vollständig solide erschien; bei starkem Druck und bei Einstich kam Blut zum Vorschein. Im Jahre 1894 habe er sich dieses Knötchen aufgekratzt, und dadurch sei ein seichtes Geschwür mit nässendem Grunde entstanden, das seither trotz vielfacher ärztlicher Behandlung nie recht habe zuheilen wollen. Es sei zwar zuweilen, wie auch jetzt, eine zarte Ueberhäutung eingetreten, dieselbe sei aber nie von Dauer gewesen, und das Geschwür sei immer wieder aufgebrochen. Die Knötchen an der Stirne und an der rechten Wange sind der Betrachtung des Patienten vollständig entgangen.

Status praesens: Patient mittelgross, kräftig, wohlgenährt, macht einen durchaus intelligenten Eindruck. Die Haut fühlt sich im allgemeinen sehr fettig an, ist von normaler Spannung und Elasticität. Brust- und Bauchorgane normal. Ueber den ganzen Rücken spärlich verstreut Acneefflorescenzen; zwischen den Schulterblättern ein linsengrosser pigmentirter Naevus.

Auf Stirn, Nase und den angrenzenden Wangenpartien eine hochgradige Acne rosacea, wodurch diese Partien stark geröthet, stellenweise mit Knötchen besetzt erscheinen. Dadurch hebt sich ein ca. 1markstückgrosser Herd über dem linken Jochbein deutlich ab, in dessen Bereich die Haut weisslich gefärbt, verdünnt und atrophisch erscheint. Dieser

Digitized by Google
Original from UNIVERSITY OF MICHIGAN
Generated on 2019-05-27 18:03 GMT / http://hdl.handle.net/2027/mdp.39015072936266
Public Domain in the United States, Google-digitized / http://www.hathitrust.org/access_use#pd-us-google

weisse Fleck, der etwas, wenn auch wenig, unter dem Niveau der gerötheten Umgebung zu liegen scheint, wird von spärlichen dilatirten Gefässen durchzogen und zeigt in seiner Mitte wenige ganz kleine trockene Schüppchen, die nach Ablösung, bei welcher eine leichte Blutung eintritt, an ihrer Basis kleine stachelartige Fortsätze erkennen lassen. In Folge dieses klinischen Verhaltens wurde die Diagnose Lupus erythematosus gestellt und zur Feststellung der Diagnose der Herd unter Schleich'scher Anaesthesie ca. 3 Mm. vom kranken Gewebe entfernt, excidirt. Schon bei der Excision fiel es auf, dass der Schnitt in einem sehr derben, wenig vascularisirten Gewebe verlief und auch die Nadeln beim Nähen auf starken Widerstand stiessen. Die Nähte hielten nur, soweit sie im Gesunden geführt waren, während innerhalb des kranken Gewebes eine Heilung per secundam erfolgte.

Inzwischen heilte die Acne rosacea ab und nun liess sich erkennen, dass der Excisionsschnitt nicht in gesunder, sondern in krankhaft veränderter Haut geführt worden war. Die Umgebung der Narbe war nämlich in einem ca. 2markstückgrossen Bezirk, der sich durch nach aussen convexe Kreisbögen scharf abgrenzte, flach erhaben, leicht gelblich gefärbt und zeigte eine glatte, etwas glänzende Oberfläche. Die Haut fühlte sich an dieser Stelle derb an und trotzdem sie ein leicht transparentes Aussehen zeigte, liess sich auf Druck kein Inhalt entleeren.

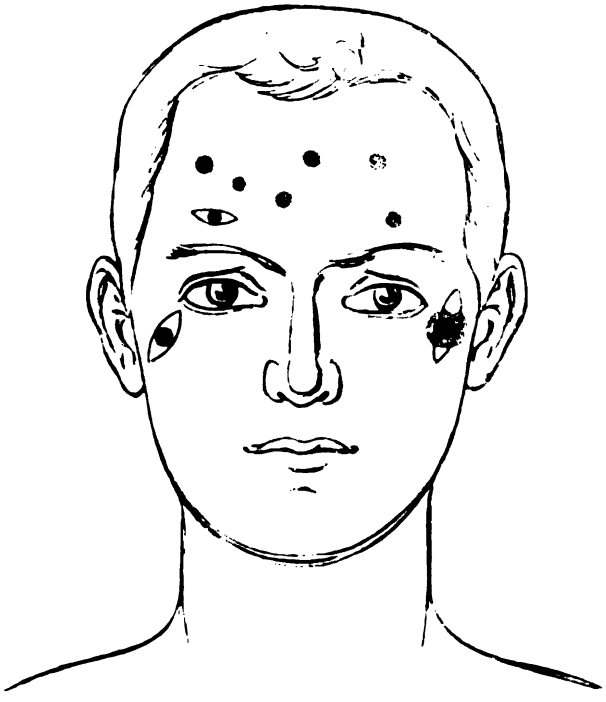

Digitized by Google
Original from UNIVERSITY OF MICHIGAN
Generated on 2019-05-27 18:03 GMT / http://hdl.handle.net/2027/mdp.39015072936266
Public Domain in the United States, Google-digitized / http://www.hathitrust.org/access_use#pd-us-google

Masse. die an der Peripherie zahlreiche typische Riesenzellen, mit schlecht färbbarem, nicht differencirtem Protoplasma und vielen (bis zu 27) zumeist wandständigen Kernen enthält. Sowohl innerhalb als auch in der Umgebung des Herdes finden sich die schon früher geschilderten dilatirten Gefässe. Der ganze Herd ist nur an einem kleinen Theile seiner Peripherie von intactem Bindegewebe umschlossen, sonst umgrenzt ihn ein schlecht färbbares, vollständig degenerirtes Gewebe, in dem nur wenige Kerne und Bruchstücke von Bindegewebsfasern sich vorfinden, das aber gleichfalls von dilatirten Capillaren durchzogen wird, die sich von dem schlecht färbbaren Hintergrund besonders deutlich abheben. In den zahlreichen Präparaten blieb dieser Befund vollkommen vereinzelt, es fand sich kein weiterer derartiger Herd, und da auch das Aussehen der Riesenzellen, das Fehlen der epitheloiden Zellen und die Vascularisation des Herdes jede anderweitige Aetiologie ausschliessen liess, schien die Annahme berechtigt, dass es sich um einen auf diese Weise abgeschlossenen Fremdkörper handle, wenn auch der Nachweis eines solchen nicht gelang. Herr Privatdocent Dr. Henke, dem ich die Präparate zeigte, machte mich darauf aufmerksam, dass nicht nur um Fremdkörper, sondern auch um in die Tiefe verlagerte Epithelien derartige Bildungen entstünden, und er konnte mir ganz identische Bilder von in Haufen angeordneten Riesenzellen zeigen, die er experimentell dadurch erzeugt hatte, dass er Epithel unter die Haut von Versuchsthieren brachte. So könnte es sich auch in unserem Falle um Epithel gehandelt haben, das bei den verschiedenen Druck- und Bohrversuchen, die Patient angestellt hatte, in die Tiefe verlagert worden war.

Vollständig verschieden von dem eben geschilderten histologischen Bilde der Randpartie ist jenes, welches die centralen Partien der Neubildung ergeben. Das Deckepithel erscheint stark verdünnt und besonders dort, wo die Tumormassen nahe an dasselbe heranreichen, findet sich unter der Körnerschicht oft nur eine einzige Lage von Stachelzellen. Ein sehr starkes intercellulares Oedem lässt die Intercellularbrücken und -lücken deutlich hervortreten. Stellenweise ist dasselbe so hochgradig, dass die tieferen Epithelschichten vollständig aus-

Digitized by Google
Original from UNIVERSITY OF MICHIGAN
Generated on 2019-05-27 18:03 GMT / http://hdl.handle.net/2027/mdp.39015072936266
Public Domain in the United States, Google-digitized / http://www.hathitrust.org/access_use#pd-us-google

einandergerissen erscheinen, und die hiedurch losgelösten Zellen die Grenze gegen das Bindegewebe verwischen. Wo diese Veränderungen besonders stark sind, kommt es zur Bildung von förmlichen Lymphseen zwischen dem Epithel, zu Vacuolenbildung innerhalb der Zellen und endlich zum vollständigen Untergang derselben. So finden sich alle Uebergänge bis zu Stellen, wo eine dünne Lage platter, kernhaltiger Zellen einen zum Theil mit Detritus und Schatten von rothen Blutkörperchen erfüllten Hohlraum überbrückt. Es sind dies Veränderungen, die zusammengehalten mit den gleich zu schildernden Befunden im Bindegewebe auf eine hochgradige, möglicherweise durch Compression durch die Neubildung bedingte Stauung im Lymphgefässsystem schliessen lassen. In den hiedurch entstandenen Lymphseen kommt es dann secundär gelegentlich zu Hämorrhagien.

Das Bindegewebe, welches in der pars reticularis nahezu vollständig normal erscheint und nur an der Grenze gegen das Fettgewebe kleinere oder grössere, aber immer sehr locker gefügte Herde kleinzelliger Infiltration, die sich zum Theil auch um die Geschwulstmassen herum gruppiren, enthält, zeigt in der papillären Schicht sehr hochgradige Veränderungen. Auf einem Van Gieson präparat findet man daselbst nur wenige durch Fuchsin roth gefärbte Fasern, die Hauptmasse derselben ist zu Grunde gegangen und an Stelle derselben ein körnige oder homogene Structur zeigendes Gewebe sichtbar, das sich nur ganz schwach färbt und in welchem zahlreiche Bindegewebskerne verstreut sind. Weiterhin finden sich daselbst zahlreiche kreisrunde oder ovale Hohlräume, die eine deutliche Endothelauskleidung zeigen, gar keinen Inhalt haben oder spärliche Mengen einer fibrinartigen Substanz enthalten und wohl als erweiterte Lymphräume aufzufassen sind. Stellenweise haben dieselben dem in ihnen herrschenden Druck nachgegeben, sind an einer Stelle gerissen und so entstehen grössere, unregelmässig begrenzte Hohlräume, in deren Umgebung das Gewebe stark aufgelockert erscheint. Neben diesen finden sich gleichfalls kreisrunde, aber nicht von Endothel ausgekleidete Lücken im Bindegewebe, die jenen Räumen gleichen, in welchen die scharf begrenzten Epithelhaufen liegen und die wohl durch

Digitized by Google
Original from UNIVERSITY OF MICHIGAN
Generated on 2019-05-27 18:03 GMT / http://hdl.handle.net/2027/mdp.39015072936266
Public Domain in the United States, Google-digitized / http://www.hathitrust.org/access_use#pd-us-google

das Herausfallen der letzteren beim Schneiden entstanden sein dürften.

Die Neubildung selbst stellt sich dar als unregelmässig contourirte, an Gestalt und Grösse sehr wechselnde epitheliale Zellmassen, die, zum Theil mit einander anastomosirend, nur durch wenig Bindegewebe getrennt nebeneinander liegen. Diese epithelialen Einlagerungen beginnen unmittelbar unter dem Deckepithel und reichen mit ihren Ausläufern fast bis zum Fettgewebe herab. In ihrem gelappten Bau erinnern sie am meisten an Talgdrüsen, welcher Eindruck noch dadurch verstärkt wird, dass sie bei Abwesenheit jeglicher Talgdrüsen den sonst von diesen innegehabten Raum einnehmen und dort, wo sie Anastomosen mit dem Deckepithel zeigen, oft die Form eines Follikels mit anhängender Talgdrüse haben.

Bei stärkerer Vergrösserung ergibt sich dann, dass die äussere Begrenzung der Neubildungsmassen gebildet wird von palissadenartig aneinander gelagerten Zellen mit deutlich tingirbarem Kern. Diese Zellen gleichen vollständig jenen der basalen Schicht des Rete malpighi, in welches sie auch dort, wo die Geschwulstmassen mit dem Deckepithel anastomosiren, ohne erkennbare Grenze übergehen. Auffallend und für die Auffassung der Neubildung von grosser Wichtigkeit ist der Befund von zahlreichen, theils deutlich ausgesprochenen, theils nur angedeuteten Kerntheilungsfiguren in dieser basalen Zellschicht, während solche im Innern der Zellhaufen äusserst selten sind. Es scheint mir dies dafür zu sprechen, dass von hier aus die Regeneration der Tumorzellen ausgeht, dass wir hier also die Matrix der ganzen Neubildung zu suchen haben.

Die Zellen im Innern der Zellmassen tragen zwar noch deutlich epithelialen Charakter, sind aber sehr vielgestaltig; während sich nahe der Peripherie Zellen mit mehr kreisrunden oder ovalen Kernen finden, die keine bestimmte Anordnung zeigen, finden sich in den centralen Partien Zellen mit sehr langen spindelförmigen Kernen, die in den grösseren Haufen theils in concentrischer Schichtung, theils in langen sich vielfach durchflechtenden Zügen angeordnet sind. In den Ausläufern der Tumormassen sind diese Zellen in der Längsachse ange-

Digitized by Google
Original from UNIVERSITY OF MICHIGAN
Generated on 2019-05-27 18:04 GMT / http://hdl.handle.net/2027/mdp.39015072936266
Public Domain in the United States, Google-digitized / http://www.hathitrust.org/access_use#pd-us-google

ordnet, doch finden sich auch ganz schmale nur von zwei Lagen cylindrischer Zellen begrenzte solide Schläuche. Durch die vielfachen Anastomosen, die diese Ausläufer mit einander bilden, entsteht stellenweise ein förmliches Netz, dessen Balken von derartigen Schläuchen gebildet wird, während sich in den Maschen normales Bindegewebe findet.

In die Zellhaufen eingelagert finden sich, meist im Centrum, häufig aber auch an der Peripherie, verschieden grosse Cysten, die theils von concentrisch geschichteten flachen Epithelzellen scharf umgrenzt sind, theils — und das ist meist bei den grösseren Cysten der Fall — direct von Tumorzellen umgeben werden. Die Cysten sind zuweilen ganz ohne Inhalt, zuweilen enthalten sie eine sich mit sauern Farbstoffen (Eosin, Pikrinsäure) intensiv färbende Masse, die ein homogenes oder scholliges Gefüge zeigt, zuweilen enthalten sie einen lamellösen, nach Art des verhornten Gewebes sich darstellenden Inhalt oder endlich der Inhalt lässt eine feinkörnige Structur erkennen. Das letztere ist besonders bei den grossen Cysten der Fall, die mitten im Tumorgewebe liegen und keine scharfe Begrenzung zeigen. Da deren Inhalt dieselbe Structur zeigt wie der der früher beschriebenen Lücken im Bindegewebe, erscheint der Schluss gerechtfertigt, dass auch diese Hohlräume durch Einbruch von Lymphe und Blut in das Tumorgewebe entstanden sind, umsomehr als sich keine Uebergänge von den umgebenden Zellen zum Inhalt des Hohlraumes finden, so dass man hiebei den Eindruck bekommt, als sei hier Gewebe plötzlich zu Grunde gegangen, ehe es Zeit hatte, irgendwelche Umwandlung einzugehen.

Ein verhornter Inhalt findet sich nur in ganz wenigen kleinen Cysten innerhalb der Epithelhaufen, regelmässig findet er sich in den zum Theil sehr grossen Cysten, die namentlich an der Peripherie des Tumors frei im Corium liegen. Diese Cysten werden von mehrschichtigem Epithel begrenzt, in dessen dem Hohlraum zugewendeten Zellen sich Keratohyalin nachweisen lässt. Oft enthalten diese Cysten auch Bruchstücke von Haaren und zeigen einen Zusammenhang mit Talgdrüsen, so dass die Auffassung dieser Cysten als Milien (Jarisch) wohl gerechtfertigt erscheint.

Digitized by Google
Original from UNIVERSITY OF MICHIGAN
Generated on 2019-05-27 18:04 GMT / http://hdl.handle.net/2027/mdp.39015072936266
Public Domain in the United States, Google-digitized / http://www.hathitrust.org/access_use#pd-us-google

Der Inhalt der meisten Cysten hingegen erscheint homogen und findet sich als solcher theils scharf umgrenzt in den Cysten, theils diffus zwischen den Tumorzellen und es lassen sich alle möglichen Uebergänge von intacten Epithelzellen bis zur vollständigen Degeneration erkennen. Der Zellleib wird grösser, stärker aufgetrieben und zeigt dabei zuweilen ein feines Protoplasmagerüst, wie wir es bei Talgdrüsenzellen finden. Der Kern wird immer schwächer färbbar, um endlich vollständig zu verschwinden, während der allmälig jegliche Structur verlierende Zellleib immer intensivere Farben annimmt. Durch Aneinanderlagerung derartiger Zellen, deren Grenzen nicht mehr erkennbar sind, entstehen oft mitten im Tumorgewebe riesenzellenartige Bildungen, d. h. in einem centralen homogenen, schlecht färbbaren Herd finden sich an der Peripherie mehrere Kerne eingelagert.

Die Natur dieser Degeneration durch chemische Reactionen klarzustellen, ist mir nicht gelungen. Zunächst dachte ich an die von Wolters (2) beschriebenen, in Cysten eingeschlossenen Kalkballen, aber auf Zusatz von Salzsäure trat keine Veränderung ein. Wegen der intensiven Färbung mit Pikrinsäure und Eosin hatte ich auch an zusammengeballtes Blut gedacht, aber der negative Ausfall der Eisenreaction ergab auch hiefür keine Anhaltspunkte. Ebenso negativ waren die Färbungen auf Amyloid und die Färbung auf Horngewebe nach Gram.

Nur eine Reaction schien mir für die Deutung des Processes verwerthbar. Bei Färbung mit Orcein und nachfolgender Differencirung mit Orange-Tannin erscheint der Inhalt der Talgdrüsenausführungsgänge leuchtend orange gefärbt (es ist dies auch in Fig. 1 sichtbar). Ebenso leuchtend orange färbte sich nun auch der erwähnte homogene Cysteninhalt und so schien die Annahme, die ausserdem durch die ganze Genese der Neubildung und durch die Uebergangsgebilde der Geschwulstzellen gestützt wurde, berechtigt, dass es sich um Talgmassen handle. Diese Annahme wird auch von den ersten Beschreibern Balzer und Menetrier gemacht, die genau die gleichen Bilder beschreiben und diese Massen als „matière sebacée“ bezeichnen.

Generated on 2019-05-27 18:03 GMT / http://hdl.handle.net/2027/mdp.39015072936266
Public Domain in the United States, Google-digitized / http://www.hathitrust.org/access_use#pd-us-google
Digitized by Google
Original from UNIVERSITY OF MICHIGAN

Das Bindegewebe um die Epithelhaufen zeigt ein mehr straff faseriges Gefüge als im übrigen Theile, liegt aber nur selten den basalen Epithelzellen direct an. Meist liegen die Geschwulstmassen vollständig frei in Gewebsstücken, so dass man den Eindruck bekommt, als ob dieselben in präformirte Räume hineingewuchert wären.

Die spärlich vorhandenen Schweissdrüsen zeigten keine Veränderung, nur an einer Stelle fand ich in unmittelbarer Nachbarschaft von Neubildungsgewebe einige stark erweiterte Schweissdrüsentubuli im Querschnitt getroffen. Die Zellen der Wandung erschienen zum Theil stark aufgetrieben und gingen ohne scharfe Grenze in die homogenen Massen über, die den Inhalt des erweiterten Lumens bildeten. Da sich überall in der Umgebung Tumorgewebe vorfand, ist dieser Befund möglicherweise durch Compression des Ausführungsganges entstanden.

Zwischen diesen eben beschriebenen, so differenten Bildern der Randpartie und des Centrums finden wir, auf Serienschnitten verfolgbar, alle möglichen Uebergänge. Wir sehen zunächst in der Umgebung von noch intacten Talgdrüsenläppchen solche, deren Zellen ihr zartes Protoplasmagerüst verloren haben und die dadurch, dass der Zellleib immer intensivere Färbung annimmt, bei vollständig erhaltenem Kern ganz den Charakter von Epithelzellen tragen. Dann sehen wir an einzelnen Stellen des Präparates feinste Ausläufer der Geschwulst meist mitten in Herden kleinzelliger Infiltration auftreten. Wir sehen ferner die äusseren Wurzelscheiden der Haare Sprossen treiben und so feinere und gröbere Fortsätze aussenden, in welchen letzteren zum Theil noch intacte Talgdrüsenzellen erkennbar sind. Wir sehen endlich vollständig ausgebildete Geschwulstelemente hervorgehen aus Ausführungsgängen, die mit gewucherten Haarwurzelscheiden einerseits und intacten Talgdrüsenzellen andererseits in Verbindung stehen.

So ist es also ausser Zweifel, dass die epitheliale Neubildung in inniger Beziehung zu den Talgdrüsen steht, aber trotz dieser sicheren Uebergangsbilder hätte es sich immer noch um eine blosse Verschiebung und Anhäufung der Talgdrüsen an der Peripherie der Neubildung

Digitized by Google
Original from UNIVERSITY OF MICHIGAN
Generated on 2019-05-27 18:04 GMT / http://hdl.handle.net/2027/mdp.39015072936266
Public Domain in the United States, Google-digitized / http://www.hathitrust.org/access_use#pd-us-google

handeln können, wie dies Unna bei vielen im Gesicht sitzenden Tumoren annimmt. Das eigenartige Aussehen der Randpartie, die sich als flacher Tumor präsentirte und deren klinische und wie sich gleich zeigen wird, histologische Uebereinstimmung mit den übrigen Herden im Gesicht machte aber eine andere Auffassung plausibel.

Das von der rechten Wange exstirpirte Knötchen wurde, ebenso wie das der Stirne entnommene, in Sublimat fixirt, in Paraffin eingebettet und in fortlaufender Serie geschnitten. Die Epidermis, allenthalben von gleicher Dicke, zeigt vollkommen normale Verhältnisse. Die basalen cylindrischen Zellen setzen sich scharf gegen das angrenzende Cutisbindegewebe ab und nirgends ist zwischen denselben Pigment sichtbar. Eine deutliche Papillenbildung ist nicht vorhanden und auch nur spärliche Follikel unterbrechen den leicht wellenförmigen Verlauf des Epithels. Auch das Cutisbindegewebe zeigt bis auf die colloide Degeneration in der pars papillaris normale Structur; möglicherweise sind einige Lücken in demselben auf eine Erweiterung der Lymphräume zurückzuführen, doch lässt sich dies nicht mit voller Sicherheit feststellen, da die Objecte in Paraffin geschnitten wurden und hiebei die Structur des Bindegewebes nie ganz gut erhalten bleibt.

Auffallend war der namentlich in den tieferen Schichten deutliche Reichthum an Zellen mit theils spindelförmigen, theils mehr oder weniger rundlichen Kernen, die im Bindegewebe verstreut lagen oder in schmalen Zügen die vollständig normalen Gefässe begleiteten.

Die bedeutendsten Veränderungen zeigten die Talgdrüsen, die sofort durch ihre Massenhaftigkeit auffielen. Sie durchsetzten, oft ganz dicht aneinander gelagert, die ganze reticuläre Schicht und reichten bis an die untere Grenze des in seiner Höhendimension bedeutend vergrösserten Coriums herab. Zwar erschien mir die Peripherie der Talgdrüsenläppchen zellreicher und die sonst so scharfe Abgrenzung gegen das umgebende Bindegewebe stellenweise verwischt, wie auch einzelne Acini ganz abnorme Dimensionen hatten, trotzdem möchte ich es nicht wagen, aus diesen Befunden irgend ein Abweichen von der normalen Structur zu deduciren, handelt es sich doch um

Digitized by Google
Original from UNIVERSITY OF MICHIGAN
Generated on 2019-05-27 18:04 GMT / http://hdl.handle.net/2027/mdp.39015072936266
Public Domain in the United States, Google-digitized / http://www.hathitrust.org/access_use#pd-us-google

eine Drüse, die in Folge der permanenten Thätigkeit, in der sie sich befindet, schon normaler Weise die verschiedensten histologischen Bilder liefert. Aus der weiteren Verfolgung der Serie ergibt sich mit Gewissheit, dass diese Veränderungen auf einen ganz circumscripten Herd beschränkt sind, in der Weise, dass die Umgebung eine vollkommen normale, nicht verdickte Cutis zeigt, welche nur in den obersten Schichten einige kleine, stets in Verbindung mit Haarbälgen stehende Talgdrüsen aufweist.

Ganz ähnliche Verhältnisse bietet das an der Stirne excidirte Knötchen. Auch hier zeigen Epithel und Bindegewebe weiter keine Veränderungen, aber inmitten einer an Talgdrüsen armen Umgebung findet sich ein circumscripter Herd, der durch seinen kolossalen Reichthum an Talgdrüsen auffällt. Dieselben liegen unmittelbar unter der leicht vorgewölbten Epidermis und die einzelnen Acini sind derart dicht aneinander gelagert, dass sie nur wenig Raum für das an dieser Stelle sehr zellreiche Bindegewebe übrig lassen. Der schon makroskopisch an dem Knötchen sichtbaren centralen Follikelöffnung entsprach im histologischen Bilde ein maximal erweiterter und reichlich mit Talgmassen gefüllter Ausführungsgang.

Irgend welche Abnormität in der Structur der Talgdrüse liess sich auch hier nicht feststellen und so wäre für die beiden excidirten Knötchen, ebenso wie für die Randpartie der Neubildung als einzig sichere Abweichung von der Norm eine für den betreffenden Ort pathologische Anhäufung von Talgdrüsengewebe zu constatiren.

Es handelt sich also in unserem Falle um multiple, von den Talgdrüsen ausgehende Geschwülste und eine auf Basis einer solchen entstandene epitheliale Neubildung. Während aber diese letztere in histologischer Beziehung vollständige Uebereinstimmung mit den unter eingangs erwähnten Titeln beschriebenen Epitheliomen zeigt, weicht sie in klinischer Beziehung ausser durch die Combination mit Talgdrüsengeschwülsten auch noch dadurch ab, dass sie sich in unserem Falle nur singulär vorfindet, während sie in allen früheren Fällen multipel auftrat.

Digitized by Google
Original from UNIVERSITY OF MICHIGAN
Generated on 2019-05-27 18:04 GMT / http://hdl.handle.net/2027/mdp.39015072936266
Public Domain in the United States, Google-digitized / http://www.hathitrust.org/access_use#pd-us-google

In den Fällen von Balzer. Brooke und Fordyce zeigten diese Geschwülste klinisch grosse Aehnlichkeit und in der Localisation nahezu vollständige Uebereinstimmung mit den Fällen von sogen. Adenoma sebaceum (Pringle). Von diesen Fällen unterscheiden sich die von White und Jarisch mitgetheilten wiederum insofern, als bei ihnen die Epitheliome zwar auch multipel vorhanden waren, dass es aber bei ihnen zur Bildung von Ulcerationen gekommen war, die, besonders von Jarisch wird dies betont, den Charakter des Ulcus rodens trugen. Aber auch die Aehnlichkeit, die diese Geschwulst im histologischen Bilde mit Ulcus rodens aufweist, wird hervorgehoben, insbesondere von White und Fordyce. Die Mittheilung des Letzteren ist für uns speciell auch noch dadurch von Interesse, dass er seinem Texte eine Abbildung einer Epithelwucherung bei Lupus erythematosus einfügt, um die Aehnlichkeit dieser mit der in seinem Falle vorliegenden zu erweisen, was uns die Vermuthung nahe legt, dass es noch mehr Fälle gibt, in welchen, wie bei dem unseren, die Affection nach vorausgegangener Ulceration unter dem klinischen Bilde einer Narbe nach Lupus erythematosus in die Erscheinung trat.

Diesem so wechselnden klinischen Bilde steht ein ganz constanter histologischer Befund gegenüber und deshalb wird auch von den meisten Autoren betont, dass die Diagnose und Differentialdiagnose dieser Affection nur durch die Biopsie festgelegt werden kann.

Die Auffassung des histologischen Bildes der epithelialen Neubildung, welche vollständig mit der in unserem Falle beschriebenen übereinstimmt, ist bei den verschiedenen Autoren eine verschiedene. Ein Zusammenhang mit den Talgdrüsen wird nur von Balzer und Menetrier und Balzer und Grandhomme angenommen. Diese lassen die Geschwulst aus den normalerweise an jenen Stellen sehr grossen Talgdrüsen entstehen, und beweisen dies durch den häufigen Zusammenhang von Geschwulstelementen mit normalen Talgdrüsen, durch die an Talgdrüsen erinnernde Form der Neubildungsmassen, endlich durch den Uebergang der Neubildungszellen in eine talgartige Masse.

Jarisch führt die Geschwulst auf eine Wucherung der

Digitized by Google
Original from UNIVERSITY OF MICHIGAN
Generated on 2019-05-27 18:03 GMT / http://hdl.handle.net/2027/mdp.39015072936266
Public Domain in the United States, Google-digitized / http://www.hathitrust.org/access_use#pd-us-google

Haarwurzelscheiden zurück und benennt daher diese Neubildung auch Trichoepithelioma.

Brooke identificirt seine Fälle mit den Fällen von Hydradenom (Darier, Török), wobei er sich auf die scheinbare äussere Aehnlichkeit, welche die Neubildung stellenweise mit Schweissdrüsenquerschnitten und Ausführungsgängen zeigt, beruft.

Die übrigen Autoren, White, Fordyce, Wolters, nehmen eine Wucherung sämmtlicher Epithelien, sowohl des Deckepithels wie desjenigen der Haarfollikel und Talgdrüsen an, ähnlich wie sie beim Carcinom vorliegt, von welchem sich diese Geschwulst durch die relative Benignität unterscheidet.

Ich möchte auf Grund des in unserem Falle vorliegenden histologischen Befundes auf die Ansicht der ersten Beschreiber zurückgehen, und die Talgdrüsen als den Ausgangspunkt der epithelialen Neubildung heranziehen. Denn ausser dem nachweisbaren Zusammenhang und Uebergang von Talgdrüsen und Tumorgewebe und den möglicherweise als Wucherungsvorgänge aufzufassenden Befunden an der peripheren Zellschicht der Talgdrüsenläppchen, spricht m. E. auch die eigenthümliche Degeneration der Tumorzellen hiefür, welche zur Bildung von Massen führt, die zum Theil wie Talgmassen in den Ausführungsgängen, zusammengeballt in scharf begrenzten Hohlräumen liegen. Doch möchte ich nicht wie Balzer normale Talgdrüsen, sondern pathologisch verändertes Talgdrüsengewebe als Ausgangspunkt annehmen.

Wenn wir nämlich das histologische Bild, welches die Knötchen auf Stirn und Wangen, sowie die Randpartien der epithelialen Neubildung bieten, ins Auge fassen, so handelt es sich, wie erwähnt, um eine von der Norm abweichende, für den betreffenden Ort pathologische Anhäufung von Talgdrüsengewebe.

An diesem rein anatomischen Befunde möchte ich unbedingt festhalten, denn er allein ist im Stande, uns in dem so complicirten Processe klar sehen zu lassen. Die Klinik lässt uns hiebei vollständig im Stich, obzwar gerade sie uns sehr rasch eine Rubricirung der Neubildung gestattet, indem sie uns die bereits die heterogensten Processe umfassende Gruppe der Naevi bietet.

Digitized by Google
Original from UNIVERSITY OF MICHIGAN
Generated on 2019-05-27 18:03 GMT / http://hdl.handle.net/2027/mdp.39015072936266
Public Domain in the United States, Google-digitized / http://www.hathitrust.org/access_use#pd-us-google

Dass wir in unserem Falle, auch wenn der Kranke selbst uns keine Angaben darüber macht, wann er das Auftreten der einzelnen Herde bemerkt hat, eine congenitale Anlage für dieselben annehmen dürfen, ist ausser Zweifel und ein Blick auf die Fig. 1 zeigt die völlige Uebereinstimmung mit den Bildern, wie wir sie bei Naevus sebaceus einerseits und in den Fällen von Adenoma sebaceum andererseits zu finden gewohnt sind.

Der Beweis, dass diese beiden Processe, Naevus sebaceus und Adenoma sebaceum, zusammengehören und beide in die Naevusgruppe fallen, ist von Jadassohn vollkommen erbracht worden.

Wir finden diese Ansicht in allen späteren einschlägigen Publicationen wieder, sowohl in jenen, welche sich mit dem Naevus sebaceus beschäftigen [Bandler (18), Piccardi[1]) etc.]. als auch in jenen, die den so typischen von Pringle (16) und Caspary (17) zuerst beschriebenen klinischen Symptomencomplex des Adenoma sebaceum registriren [Pezzoli (19) u. A.]

Wenn ich auch glaube, dass man für den so wohl charakterisirten Symptomencomplex des Adenoma sebaceum diesen Namen beibehalten soll, stimme ich doch der Jadassohnschen Auffassung vollkommen bei, dass diese Krankheit ätiologisch unter den Naevusbegriff fällt, nur muss, unter Beibehaltung dieses rein klinischen Begriffes, auch den pathologisch-anatomischen Verhältnissen Rechnung getragen werden und dürfen wir nicht die Existenz eines pathologisch-anatomischen Namens für solche Gebilde negiren.

Dass immer das Bedürfnis vorhanden ist, die so schwan-

[1]) Piccardi (Giornale italiano delle malattie veneree e della pelle 1900 Bd. XXXV) macht in seiner Arbeit, die 2 Fälle von Naevus sebaceus bringt, für Italien Prioritätsrechte geltend, insoferne Porta schon im Jahre 1859 unter dem Titel: „Tumore sebaceo epitheliale ulcerato del collo" einen Fall von Adenoma sebaceum (im Sinne Balzer, Barlow) beschrieben haben soll. Das Original dieser letzteren Arbeit war mir nicht zugänglich, aus den Mittheilungen aber, die Piccardi darüber macht, geht hervor, dass Porta nur losgerissenes und zerzupftes Material zur Untersuchung vorlag, und so erscheint der sich auf diesen mangelhaften histologischen Befund stützende Schluss, es habe sich um ein Adenoma sebaceum gehandelt, nicht mit Sicherheit haltbar.

Digitized by Google
Original from UNIVERSITY OF MICHIGAN
Generated on 2019-05-27 18:03 GMT / http://hdl.handle.net/2027/mdp.39015072936266
Public Domain in the United States, Google-digitized / http://www.hathitrust.org/access_use#pd-us-google

kenden klinischen Begriffe auf exactere pathologisch-anatomische Basis zu stellen, beweist schon der in jeder Naevusdefinition wiederkehrende Begriff der Missbildung, der ein pathologisch-anatomischer ist und „eine Abweichung von der normalen Form des Organismus oder einzelner Theile desselben, welche auf Störung der embryonalen Entwicklung zurückzuführen sind" [Ziegler (20)] bezeichnet

Der klinische Begriff des Naevus umfasst aber nicht nur diese auch pathologisch-anatomisch eine eigene Gruppe bildenden und auch im histologischen Bilde charakterisirten Formen (ich habe hier besonders den Naevus pilosus, den pigmentirten, den nicht pigmentirten Naevus im Auge), er begreift auch echte Geschwülste in sich, die wir, weil sie auf congenitaler Anlage beruhen, hier einreihen. Ein principieller Unterschied zwischen diesen congenitalen Geschwülsten und jenen, welche auf andere Ursachen zurückzuführen sind, besteht nie und nimmer, ja es gibt überhaupt keine Geschwulstform, die nicht gelegentlich auf eine congenitale Anlage zurückzuführen wäre und ich brauche hier nur an die, wenn auch seltenen Fälle, von Carcinomatose und Sarcomatose im ersten Kindesalter zu erinnern. Deshalb müssen wir, soll der Naevusbegriff nicht immer mehr erweitert werden und soll nicht Zusammengehöriges getrennt werden, stets, ich betone dies nochmals, unter Beibehaltung des klinischen Begriffes „Naevus" die pathologisch-anatomische Gruppirung im Auge behalten.

Dass auch die pathologisch-anatomischen Begriffe nicht ganz exact sind, dass die Grenzen zwischen Entzündung, Hypertrophie, Hyperplasie, Geschwulst sich oft verwischen, dass die einzelnen Geschwülste untereinander alle möglichen Uebergänge zeigen, dass endlich in einzelnen Fällen die Entscheidung, ob es sich um eine Gewebsneubildung oder -Missbildung handelt, unmöglich sein kann, das darf uns alles nicht hindern. Im Einzelfalle werden wir den Aufschluss, den wir suchen, auch finden und so glaube ich, sind auch die Schwierigkeiten, die sich einer Einreihung der uns hier speciell interessirenden Affection entgegenstellen, nicht unüberwindlicher Natur.

Es handelt sich hier, wie schon oben erwähnt, um ein auf ganz circumscriptes Gebiet beschränktes und für dieses pathologisches Plus an Talgdrüsengewebe.

Digitized by Google
Original from UNIVERSITY OF MICHIGAN
Generated on 2019-05-27 18:03 GMT / http://hdl.handle.net/2027/mdp.39015072936266
Public Domain in the United States, Google-digitized / http://www.hathitrust.org/access_use#pd-us-google

Hiebei kommen pathologisch-anatomisch, wenn wir von der Entzündung absehen (und für eine solche haben wir keine Anhaltspunkte), drei Processe in Betracht: Hypertrophie, Hyperplasie und Adenom.

Dieselben grenzen sich [ich citire nach Birch-Hirschfeld (27)] folgendermassen gegen einander ab:

Hypertrophie: Vergrösserung der Drüse durch Vergrösserung der Zellen.

Hyperplasie: Vergrösserung der Drüse durch Vermehrung der Zellen.

Adenom: Eine dem Baue nach dem Typus des echten Drüsengewebes entsprechende geschwulstförmige Neubildung, bestehend aus den normalen Gewebsbestandtheilen gleichwerthigen Elementen, die sich in morphologischer und functioneller Beziehung absondern.

Darauf, dass diese 3 Begriffe und speciell die ersten beiden in praxi schwer auseinander zu halten sind, beruhen die so verschiedenen Auffassungen gleicher Processe. Während z. B. Barlow (5) in Fällen, wie dem unserem, eine Hyperplasie des Talgdrüsengewebes sieht, möchte ich mich der Ansicht Jadassohn's anschliessen, der diesen Begriff hier deshalb nicht anwenden will, weil das erkennbare ätiologische Moment fehlt. Nur wo eine Activitäts- oder entzündliche, oder Stauungshyperämie als Ursache der Vergrösserung erkennbar ist, dürfen wir von Hypertrophie oder Hyperplasie sprechen. Wir haben auch auf der Haut, speciell bei den Talgdrüsen Beispiele für derartige Processe und ich möchte hier nur an die Vergrösserung der Talgdrüsen beim Lupus erythematosus, beim Rhinophyma etc. erinnern.

Was ferner gegen die Annahme einer Hyperplasie spricht, ist der Umstand, dass es sich hier nicht um eine Vergrösserung einer Drüse handelt, sondern um eine Neubildung von Drüsengewebe, um eine Geschwulst. Das nimmt auch Jadassohn an; was ihn aber hindert, diese Geschwulst dem Adenombegriff einzuverleiten, ist der Umstand, dass es sich um „Ansammlungen von ganz normalen, nach Bau, Anordnung und histologischen Erscheinungen der Function dem Typus entsprechen-

Digitized by Google
Original from UNIVERSITY OF MICHIGAN
Generated on 2019-05-27 18:03 GMT / http://hdl.handle.net/2027/mdp.39015072936266
Public Domain in the United States, Google-digitized / http://www.hathitrust.org/access_use#pd-us-google

den, nur in ihrer Massenhaftigkeit für den Ort ihres Bestehens pathologischen Drüsenläppchen" handelt.

Wie ich schon in der Beschreibung des histologischen Befundes angeführt habe, konnte auch ich an den Drüsenläppchen der Neubildung kein Abweichen vom normalen Typus finden. Trotzdem, glaube ich, können wir mit ruhigem Gewissen und in vollständiger Uebereinstimmung mit den pathologischen Anatomen diese Geschwülste zu den Adenomen rechnen.

Ich habe absichtlich eine von jenen Definitionen des Adenombegriffes gewählt, in welcher — nicht bei allen ist dies der Fall — das Atypische der Neubildung betont wird. Denn selbst jene Autoren, die eine derartige Atypie fordern, müssen zugeben, dass die Abweichungen in morphologischer und functioneller Beziehung sehr gering sein können, ja sogar überhaupt nicht erkennbar sein müssen. Ein Beispiel wird dies am besten erläutern.

Auf der Leberoberfläche, mitten unter vollständig normalem Lebergewebe, finden wir einen kleineren oder grösseren circumscripten Knoten, der sich nur in der Färbung von dem übrigen Lebergewebe unterscheidet. Histologisch erscheint er zusammengesetzt aus vollkommen normalen Leberzellenbalken und Drüsenschläuchen, ja es kann sogar in physiologischer Beziehung die Secretion von Galle nachgewiesen sein, und trotzdem stellt diese Neubildung das Adenom der Leber in seiner reinsten Form dar. Darin stimmen alle pathologischen Anatomen überein, wenn sie auch die Schwierigkeit der Abgrenzung dieser Geschwülste gegenüber circumscripten Hyperplasien hervorheben.

Ganz congruente Verhältnisse müssen wir auch für das Adenom der Talgdrüsen annehmen. Auch hier können wir histologisch vollkommen normale Talgdrüsenzellen und -läppchen finden, auch hier kann die physiologische Erscheinung der Talgsecretion erhalten sein, trotzdem müssen wir in einer Geschwulst, die sich darstellt als eine für den Ort ihres Bestehens pathologische Ansammlung von Talgdrüsengewebe, ein Adenom erkennen.

Es soll dies nicht etwa Lust am blossen Streit um Worte sein, die mich an dieser Bezeichnung festhalten lässt, es ist vielmehr das Bestreben, klinische Befunde und pathologisch-

Digitized by Google
Original from UNIVERSITY OF MICHIGAN
Generated on 2019-05-27 18:04 GMT / http://hdl.handle.net/2027/mdp.39015072936266
Public Domain in the United States, Google-digitized / http://www.hathitrust.org/access_use#pd-us-google

anatomische Thatsachen in Einklang zu bringen, welche mich dazu führt Und nicht nur einen, sondern eine ganze Reihe klinischer Befunde können wir darauf aufbauen, wenn wir hier an dem Adenombegriff festhalten.

Bei einem jeden Adenom kann es unter der Einwirkung erkennbarer oder nicht erkennbarer Ursachen zu einer Wucherung des Wandepithels der Acini resp. Tubuli kommen, welche zunächst dazu führt, dass das ursprünglich einschichtige Drüsenepithel an einer oder der anderen Stelle, oder auch überall mehrschichtig wird. Auf einem späteren Stadium finden wir, dass unter Beibehaltung des Baues der früheren Drüse, d. h. vor allem der scharfen Grenze gegen das umgebende Bindegewebe, die Drüsenlumina durch Epithel verlegt erscheinen. Bei dem weiteren Fortschreiten nimmt die Epithelwucherung dann immer atypischere Formen an, die Grenzen gegen die Umgebung werden verwischt, der drüsenartige Bau wird immer schwerer kenntlich, es kommt zum Einbruch der Geschwulst in die Lymphbahnen, zur Metastasenbildung in den Lymphdrüsen, wir sprechen dann von Adenocarcinom. Auf jeder der Entwicklungsstufen vom Adenom zum Adenocarcinom kann nun eine Geschwulst längere Zeit und auch dauernd stehen bleiben.

Wollen wir diese allgemeinen Erörterungen auf die uns speciell interessirenden Geschwülste der Talgdrüsen anwenden, so liegen die Verhältnisse denkbar einfach. Wir müssen auch hier, schon theoretisch, das Vorkommen von reinen Adenomen einerseits und von epithelialen Wucherungen auf Basis dieser Adenome andererseits erwarten. Und die klinische Beobachtung gibt uns Recht: Wir finden reine Adenome theils solitär, theils multipel auftretend, theils ohne bestimmte Localisation, theils mit ganz bestimmter Localisation, wie zum Beispiel in den als Adenoma sebaceum (Pringle, Caspary etc.) bekannten Fällen. Wir finden aber auch Fälle, in welchen früher oder später bei einem oder mehreren, oder auch allen vorkommenden Adenomen eine Weiterentwicklung im Sinne einer Epithelwucherung stattgefunden hat, und bezüglich des Vorkommens und der Localisation der hiedurch entstehenden epithelialen Geschwülste gilt natürlich genau dasselbe wie bezüglich der reinen Adenome. Auch hier finden wir die Tumoren

Digitized by Google
Original from UNIVERSITY OF MICHIGAN
Generated on 2019-05-27 18:04 GMT / http://hdl.handle.net/2027/mdp.39015072936266
Public Domain in the United States, Google-digitized / http://www.hathitrust.org/access_use#pd-us-google

theils solitär vorkommend, wie z. B. in unserem Falle, theils multipel, ohne bestimmte Localisation auftretend (Jarisch, White), theils, und dies ist am häufigsten der Fall, zeigen sie eine ganz charakteristische Localisation (Balzer, Brooke, Fordyce), die sich vollkommen mit der des Adenoma sebaceum deckt.

Gerade diese Uebereinstimmung in der Localisation ist es, welche neben dem häufigen gleichzeitigen Vorkommen beider Geschwülste und den in unserem Falle mit Sicherheit constatirbaren Uebergangsbilder die Zusammengehörigkeit beider Geschwulstarten beweist und ihre Beziehungen klarstellt.

So gelangen wir also dazu, das Epithelioma adenoides cysticum genetisch zu erklären, und finden damit auch die Eigenthümlichkeiten im histologischen Bau i. e. die an Talgdrüsen erinnernde äussere Form und die eigenartige Degeneration der Zellen, sowie die fehlende Betheiligung des Deckepithels an der epithelialen Wucherung erklärt.

Wir haben dann diese Geschwulst auf rein anatomischer Basis auf eine wohlbekannte Geschwulstgruppe aufgebaut, und so klare Begriffe gewonnen, die es uns ersparen, sie neben vielen anderen Geschwülsten unbekannter pathologisch-anatomischer Natur in den Sammelbegriff „Naevus“ einzureihen.

Ich habe daher auch die Brooke'sche Bezeichnung Epithelioma adenoides cysticum gewählt, weil sie mir einestheils durch Beifügung des Attributs adenoides die Genese der Geschwulst hinreichend zu bezeichnen scheint, anderntheils trägt die Bezeichnung Epithelioma dem anatomischen Befunde einer epithelialen Neubildung Rechnung, ohne in klinischer Beziehung etwas zu präjudiciren. Denn diese Geschwülste stellen sich histologisch als benigne Neubildungen dar, und bleiben es auch lange Zeit; ob für immer, das lässt sich noch nicht entscheiden, denn bisher ist noch keiner der einschlägigen Fälle lange genug in Beobachtung gestanden. Auf Grund der bei diesen Geschwülsten so häufig vorkommenden Ulcerationsprocesse, die klinische Bilder herbeiführen, die vom Ulcus rodens nicht zu unterscheiden sind, sowie auf Grund des histologischen Bildes, das sich von dem eines beginnenden Carcinoms kaum unterscheidet, möchte ich aber, in Uebereinstimmung mit White

Digitized by Google
Original from UNIVERSITY OF MICHIGAN
Generated on 2019-05-27 18:04 GMT / http://hdl.handle.net/2027/mdp.39015072936266
Public Domain in the United States, Google-digitized / http://www.hathitrust.org/access_use#pd-us-google

und Wolter's, die Benignität dieser Neubildung für eine sehr bedingte halten.

Wolter's betont die Zugehörigkeit dieser Affection zur Naevusgruppe, und auch ich glaube, wie gesagt, dass wir klinisch volle Berechtigung haben, sie dahin einzureihen. Nur müssen wir, sollen wir den Boden nicht verlieren, an den pathologisch-anatomischen Begriffen festhalten, und wenn wir dies thun, dann haben wir, wie wir es in den Angiomen haben, auch in den Adenomen und den daraus entstehenden epithelialen Tumoren innerhalb des Naevusbegriffes eine ganz umschriebene und pathologisch-anatomisch wohl abgrenzbare Gruppe von Geschwülsten.

Um also nochmals den in unserem Falle vorliegenden Befund und die sich daraus ergebenden Schlüsse zu wiederholen:

Es handelte sich um multiple, als Talgdrüsennaevi anzusprechende Adenome der Talgdrüsen.

Auf Basis eines derartigen Adenoms war es durch Wucherung des Randepithels der Talgdrüsenacini zur Bildung eines epithelialen Tumors gekommen, der histologisch die Eigenthümlichkeiten des Epithelioma adenoides cysticum (Brooke) zeigte.

Hiedurch wird pathologisch-anatomisch die Auffassung nahe gelegt, dass es sich um eine, auf einem Uebergangsstadium vom Adenom zum Adenocarcinom stehende epitheliale Neubildung handle.

Dieser Auffassung und der klinisch und histologisch nachweisbaren Benignität wird die Bezeichnung **Adenoepitheliom** am besten gerecht.

Zum Schlusse gestatte ich mir meinem hochverehrten Lehrer und Chef, Herrn Geheimrath Professor Dr. Neisser, für die Ueberlassung des Falles, und die stets fördernde Unterstützung bei der Bearbeitung desselben, meinen ergebensten Dank auszusprechen.

Digitized by Google
Original from UNIVERSITY OF MICHIGAN
Generated on 2019-05-27 18:04 GMT / http://hdl.handle.net/2027/mdp.39015072936266
Public Domain in the United States, Google-digitized / http://www.hathitrust.org/access_use#pd-us-google

Literatur.

1. Brooke. Epithelioma adenoides cysticum. Monatshefte für praktische Dermatologie. Bd. XV. p. 589.

2. Wolters. Epithelioma adenoides cysticum. Archiv für Dermatologie und Syphilis. Bd. LVI. p. 89, 197.

3. Balzer et Ménétrier. Etude sur un cas d'adénomes sébacés de la face et du cuir chevelu. Archives de physiologie normale et pathologique. 1885. p. 564.

4. Balzer et Grandhomme. Nouveau cas d'adénomes sebacés de la face. Ibidem 1886. p. 93.

5. Barlow. Ueber Adenomata sebacea. Deutsches Archiv für klinische Medicin. Bd. LV. p. 61.

6. Fordyce. Multiple benign cystic epithelioma of the skin. Journal of cutanevus and genito-urinary diseases. Bd. X. p. 459.

7. White. Multiple benign cystic epithelioma. Ibidem Bd. XII. pag. 477.

8. Unna. Histopathologie der Hautkrankheiten.

9. Jarisch. Zur Lehre von den Hautgeschwülsten. Archiv für Dermatologie und Syphilis. Bd. XXVIII. p. 163.

10. Unna. Elastin und Elacin. Monatsh. f. prakt. Derm. Bd. XIX. pag. 397.

11. Unna. Basophiles Collagen, Collastin und Collacin. Monatsh. f. pr. Derm. Bd. XIX. p. 465.

12. Schmidt. Ueber die Altersveränderungen der elastischen Fasern in der Haut. Virchow's Archiv. Bd. 125. p. 239.

13. Reizenstein. Ueber die Altersveränderungen der elastischen Fasern in der Haut. Monatsh. f. pr. Derm. Bd. XVII. p. 1.

14. Besnier. Sur un cas de dégénérescence colloide du derme, affection non décrite, non dénomée, ou improprement dénomée Colloid-Milium. Annales de derm. et syphil. 1879—80 p. 461.

15. Wagner. Das Colloidmilium der Haut. Archiv der Heilkunde. 1866. p. 463.

16. Jadassohn. Bemerkungen zur Histologie der systematisirten Naevi und über „Talgdrüsen-Naevi". Archiv f. Derm. u. Syph. 1895. Bd. XXXIII. p. 355.

17. Pringle. Ueber einen Fall von congenitalem Adenoma sebaceum. Monatsh. f. pr. Derm. Bd. X. p. 197.

18. Caspary. Ueber Adenoma sebaceum. Archiv f. Derm. u. Syph. 1891 Bd. XXIII. p. 371.

19. Bandler. Zur Histologie des Naevus sebaceus. Archiv f. Derm. u. Syph. 1899. Bd. XLIX. p. 95.

20. Pezzoli. Zwei Fälle von sogenanntem Adenoma sebaceum. Arch. f. Derm. u. Syph. 1900. Bd. LIV. p. 193.

21. Ziegler. Lehrbuch der speciellen pathologischen Anatomie. 8. Auflage. Jena 1895.

22. Birsch-Hirschfeld. Lehrbuch der allgemeinen pathologischen Anatomie. 3. Auflage. Leipzig 1890.

23. Dorst und Delbanco. Zur Anatomie der strichförmig angeordneten Geschwülste der Haut. Vorläufige Mittheilung. Monatsh. f. pr. Derm. Bd. XXXIII. Nr. 7.

Digitized by Google
Original from UNIVERSITY OF MICHIGAN
Generated on 2019-05-27 18:04 GMT / http://hdl.handle.net/2027/mdp.39015072936266
Public Domain in the United States, Google-digitized / http://www.hathitrust.org/access_use#pd-us-google

Erklärung der Abbildungen auf Taf. XIV u. XV.

Fig. 1. Uebersichtsbild von dem der Stirne entnommenen Herd. Der stark erweiterte Talgdrüsenausführungsgang erscheint tangential getroffen und mit Hornlamellen und Talgmassen erfüllt. Die basale Epithelschicht durch Pigmenteinlagerung scharf markirt. Das Bindegewebe sehr zellreich. Mächtige Anhäufung von Talgdrüsengewebe, die einzelnen Läppchen erscheinen stellenweise stark gewunden, die Kerne der basalen Zellschicht intensiv gefärbt. — Van Giesonfärbung.

Fig. 2. Uebersichtsbild der centralen Partie des Herdes an der l. Wange. Das Epithel verdünnt; starke Auflockerung des Bindegewebes, erweiterte Lymphräume, Lymphseen. Epithelhaufen mit stark gelapptem und verzweigtem Bau, mit intensiv gefärbten Zellkernen an der Peripherie und blass gefärbten Degenerationsproducten im Centrum. Cystische Hohlräume im Centrum. — Van Giesonfärbung.

Fig. 3. Uebersichtsbild des Herdes an der r. Wange. Epidermis von normaler Stärke, colloide Degeneration im Papillarkörper, Anhäufung von Talgdrüsengewebe in der Cutis. Die Drüsenläppchen von normalem Bau zeigen an der Peripherie intensiv gefärbte Kerne, welche bei stärkerer Vergrösserung zahlreiche Theilungsfiguren erkennen lassen. Ansammlung von orange gefärbtem Detritus in den Drüsengängen und -Läppchen. Methylenblau-Orceinfärbung.

Fig. 4. Ein Zapfen der Neubildung bei stärkerer Vergrösserung. Der Zapfen liegt nahezu frei in einer Bindegewebslücke und lässt in seinem Innern drei Einlagerungen homogener oder leicht gekörnter Massen erkennen, die theils scharf begrenzt, theils allmälig aus der Umgebung entstanden scheinen. Der eine der gelb tingirten Herde lässt an der Peripherie noch deutlich die Kernstructuren erkennen. Van Giesonfärbung.

Fig. 5. Das Centrum eines grösseren Epithelhaufen, bei welchem sich ein mit Degenerationsproducten erfüllter Hohlraum vorfindet, der an seiner Peripherie Zellen mit beginnenden Degenerationserscheinungen erkennen lässt; Homogenwerden des Zelleibes bei erhaltener Zellcontour und erhaltenen Zellkernen. Van Giesonfärbung.

Fig. 6 soll den Zusammenhang der Epithelwucherung mit den Haarbälgen demonstriren. Von diesen gehen schmälere und breitere epitheliale Fortsätze in die Tiefe, die stellenweise in ihrem Innern noch Zellen von der Structur der Talgdrüsenzellen aufweisen. Van Giesonfärbung.

Digitized by Google
Original from UNIVERSITY OF MICHIGAN
Generated on 2019-05-27 18:04 GMT / http://hdl.handle.net/2027/mdp.39015072936266
Public Domain in the United States, Google-digitized / http://www.hathitrust.org/access_use#pd-us-google

Fig. 1.

Fig. 2.

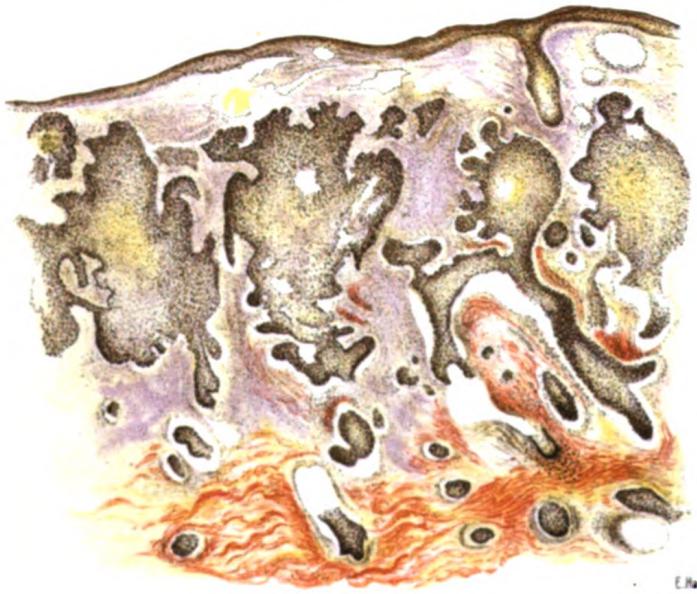

Walther Pick Epithelioma adenoides cysticum.

Digitized by Google
Original from UNIVERSITY OF MICHIGAN
Generated on 2019-05-27 18:04 GMT / http://hdl.handle.net/2027/mdp.39015072936266
Public Domain in the United States, Google-digitized / http://www.hathitrust.org/access_use#pd-us-google

Generated on 2019-05-27 18:05 GMT / http://hdl.handle.net/2027/mdp.39015072936266
Public Domain in the United States, Google-digitized / http://www.hathitrust.org/access_use#pd-us-google

Digitized by Google

Original from
UNIVERSITY OF MICHIGAN

Fig. 3.

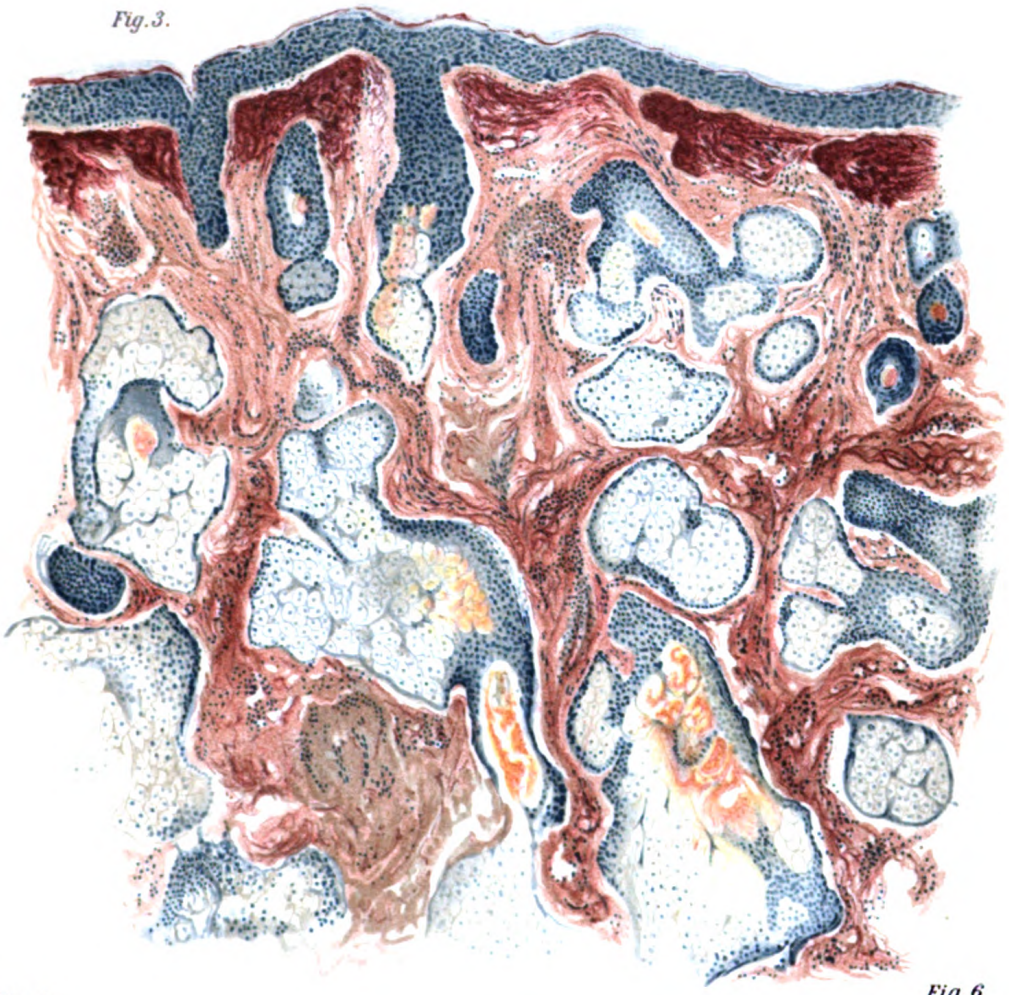

Fig. 4.

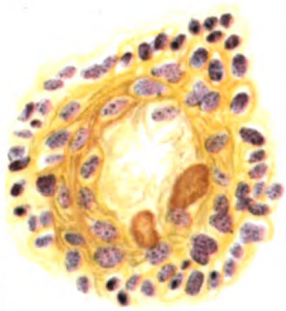

Fig. 5.

Fig. 6.

Walther Pick Epithelioma adenoides cysticum

Digitized by Google

Original from UNIVERSITY OF MICHIGAN

Generated on 2019-05-27 18:05 GMT / http://hdl.handle.net/2027/mdp.39015072936266
Public Domain in the United States, Google-digitized / http://www.hathitrust.org/access_use#pd-us-google


Digitized by Google
Original from UNIVERSITY OF MICHIGAN
Generated on 2019-05-27 18:05 GMT / http://hdl.handle.net/2027/mdp.39015072936266
Public Domain in the United States, Google-digitized / http://www.hathitrust.org/access_use#pd-us-google

Aus der dermatologischen Universitätsklinik von Professor Tommasoli in Palermo.

Die morphologische Richtung und die anatomisch-genetische Richtung in der heutigen Dermatologie.

Von

Dr. **L. Philippson.**

Schon längst hat man in der Dermatologie erkannt, dass die Efflorescenzenlehre, so wie sie überliefert war, nicht den Ansprüchen, welche man an eine Theorie stellen durfte, genügen konnte und man trachtete daher danach, sie umzubilden. Zu diesem Zwecke gab man den einzelnen Effloreszenzenformen einen anatomischen Inhalt. Aber damit war auch die Umbildung beendet. In Wirklichkeit wurde die alte Lehre nach wie vor beibehalten und man suchte nur die neu erworbenen Thatsachen derselben anzupassen. So kam es denn, dass beide sehr häufig mit einander in Conflict geriethen, aus dem bald jene, bald diese siegreich hervorgingen. Wie sehr darunter aber die Wissenschaft selbst leiden musste, das wurde wenig beachtet oder vielleicht gar nicht einmal bemerkt.

Das Missliche dieser Lage erkennend, haben im Jahre 1895 Török und der Schreiber dieser Zeilen deshalb den Versuch gemacht, nach dem Princip, die krankhaften Hautveränderungen einzig und allein als anatomische Störungen zu behandeln, den Grundriss einer allgemeinen Diagnostik zu entwerfen.

Hat man aber einmal diesen Weg betreten, so sieht man bald ein, dass man hiebei nicht stehen bleiben darf, sondern dass man auch auf allen anderen Gebieten der Dermatologie dementsprechende Umänderungen vornehmen muss. Wenn man dies aber thut, so entfernt man sich immer mehr und mehr von der gewohnten Bahn und man gelangt schliesslich auf einen Standpunkt, von welchem aus man alle Gegenstände jener so anschaut, wie einer, wenn ich so sagen darf, der nach längerer Abwesenheit in seine Heimat zurückkehrt. Es ist ihm zwar alles bekannt, aber vieles muthet ihn doch eigenartig, fremdartig an. Vor Dingen, an denen Andere vorübergehen, weil sie ihnen alltäglich sind, bleibt er stehen —

Generated on 2019-05-27 18:05 GMT / http://hdl.handle.net/2027/mdp.39015072936266
Public Domain in the United States, Google-digitized / http://www.hathitrust.org/access_use#pd-us-google
Digitized by Google
Original from UNIVERSITY OF MICHIGAN

Dinge, die ihm früher nicht auffielen, jetzt beachtet er sie — er findet sie merkwürdig, sonderbar, wenn nicht gar unverständlich. Er macht seine Bemerkungen darüber, er kritisirt sie, zuerst stillschweigend, dann öffentlich. Aber indem er es thut, ist er sich wohl bewusst, dass er dazu nur im Stande ist, weil seine Lehrer es waren, die seinen Blick auf andere Gebiete gelenkt hatten, von denen er Kenntnisse heimgebracht hat, die jene bereits für die Ordnung der Dinge verwerthet haben, die er aber jetzt nur noch in grösserem Massstabe angewendet wissen will.

In diesem Sinne sind die kritischen Bemerkungen über die heutige Dermatologie, die in Folgendem zusammengestellt sind, abgefasst und so mögen sie auch vom Leser aufgefasst werden.

Indem ich sie veröffentliche, glaube ich in nicht ganz überflüssiger Weise den kostbaren Raum dieses Archivs in Anspruch zu nehmen, denn es scheint mir sehr an der Zeit zu sein, einmal gründlich nachzuweisen, dass der Efflorescenzenlehre noch immer ein sehr grosser Einfluss eingeräumt wird und dass daraus sehr schwere Folgen für unser Fach entstehen.

Um dieser Kritik den nöthigen Rückhalt zu geben, schien es mir nöthig, ihr das Bild einer Dermatologie gegenüberzustellen, in welcher der Anwendung der modernen pathologischen Anschauungen kein Zwang mehr auferlegt wird und welche nach dem bereits in der eben citirten allgemeinen Diagnostik durchgeführten Grundsatz entwickelt ist.

Die vorliegende Arbeit besteht demnach aus zwei Theilen, aus der Kritik der heutigen Dermatologie und aus den Hauptzügen einer umgearbeiteten Dermatologie. Anstatt diese Bezeichnungen an die Spitze zu stellen, habe ich vorgezogen, von der morphologischen Richtung und von der anatomisch genetischen Richtung in der heutigen Dermatologie zu sprechen, um anzudeuten, dass sich heute doch schon trotz des herrschenden Einflusses der Efflorescenzenlehre, die modernen Anschauungen überall bemerkbar machen, wenn auch nicht in dem von uns geforderten Masse und dass, wenn ich die heutige Dermatologie einer Kritik unterwerfe, ich damit nur eine ihrer Seiten im Auge habe.

Erster Theil: Kritik der heutigen Dermatologie.

I. Die Lehre von den Efflorescenzen.

Der Unterricht in der Dermatologie beginnt mit den Efflorescenzen und die Lehre von ihnen bildet die theoretische Grundlage derselben. Die Efflorescenzen bedeuten die Elemente, aus denen sich die krankhaften Hautveränderungen zusammensetzen und diese Elemente sind die kleinen umschriebenen Krankheitsherde.

Schon in diesem Principe liegt ein grosser Fehler, denn es ist doch in vollem Widerspruch mit jeglicher pathologischer Anschauung, dass man nicht allein die Grösse der anatomischen Störungen in den Vordergrund der Betrachtung stellt, sondern zugleich auch die in umfangreicherer Form auftretenden gänzlich bei Seite lässt. In dem Lernenden wird dadurch der Gedanke wachgerufen, als ob in der Kleinheit der

Digitized by Google
Original from UNIVERSITY OF MICHIGAN
Generated on 2019-05-27 18:05 GMT / http://hdl.handle.net/2027/mdp.39015072936266
Public Domain in the United States, Google-digitized / http://www.hathitrust.org/access_use#pd-us-google

Krankheitsherde das Wesentliche der Hautpathologie bestände und als ob sie sich dadurch von der übrigen Pathologie grundsätzlich unterschiede. Diese irrige Auffassung wird dann noch weiter dadurch verstärkt, dass von den Effloreszenzen als von typischen Eruptionen im Gegensatz zu den diffusen Veränderungen, den atypischen, gesprochen wird.

Die heutige Lehrmethode grenzt also schon von vornherein ihr Gebiet in unwissenschaftlicher Weise ab und hält nur die kleinen umschriebenen Hautveränderungen eines eingehenden Studiums für werth.

„Die Kenntniss dieser eruptiven Elemente, sagt Brocq, (Pratique dermatologique Paris 1900) ist von der höchsten Wichtigkeit, denn man muss sie unterscheiden lernen, um zu verstehen, wie eine Hautkrankheit zusammengesetzt ist. Ihr Studium kann gleichsam als das Abc der Dermatologie betrachtet werden." Andere Autoren sagen: „Die Effloreszenzen bilden die Schriftzüge, welche der Krankheitsprocess auf die Haut gezeichnet hat und die man lesen lernen muss, um denselben erkennen zu können."

Sehen wir uns nun diese vielgerühmten Effloreszenzen an! Da finden wir denn eine Aufzählung von Namen, die uns zum Theil aus dem gewöhnlichen Leben, zum Theil schon aus der pathologischen Anatomie bekannt sind und auch die wenigen neuen wären mit wenigen Worten leicht zu erklären. Die Elemente, aus denen sich die Hautkrankheiten zusammensetzen, lassen sich also auf circa 20 reduciren? Und die ganze pathologische Anatomie der Haut besteht wirklich aus nichts anderem, als aus Fleck, Papel, Tuber, Bläschen, Pustel, Schuppe, Geschwür, Pigmentation etc.? Das ist eine arge Enttäuschung für denjenigen, der wichtige Kenntnisse hier erwartete und schliesslich nichts anderes erfährt, als dass die anatomischen Störungen diese oder jene Form haben können, dass man Eiter, Schuppen, eingetrocknetes Blut und Serum auf der Haut findet, dass hier auch Geschwüre, Schrunden, Narben vorkommen, alles Dinge, von denen man nicht versteht, weshalb sie mit so grosser Wichtigkeit vorgetragen, weshalb sie überhaupt besonders erwähnt werden, und weshalb gerade sie und nicht auch andere der Ehre theilhaftig geworden sind, Effloreszenzen zu heissen. Wer hier nur die geringste Kritik ausübt, sieht sofort ein, dass es sich um eine ganz willkürliche, jeglicher Logik baaren Zusammenstellung von Namen handelt.

Wie eine solche Liste von Begriffen überhaupt entstehen konnte, das erklärt sich aus ihrer geschichtlichen Entwicklung. Die von Willan selbst aufgestellten Effloreszenzen hatten wirklich einen innern Zusammenhang, weil sie sich auf die rein morphologischen Eigenschaften bezogen (Exanthem, Bläschen, Blase, Pustel, Papel, Schuppe, Knoten und Fleck); aber, nachdem die klinische Dermatologie ganz neue Bahnen eingeschlagen hatte, die auch zu ganz anderen allgemeinen pathologischen Anschauungen hätten führen müssen, hat man trotzdem an der ursprünglichen Lehre festhalten wollen und hat gesucht, dieselbe zu modernisiren. Diesem Bestreben ist dann die heutige Missgeburt entsprungen, die weder morphologisch, noch anatomisch ist.

Digitized by Google
Original from UNIVERSITY OF MICHIGAN
Generated on 2019-05-27 18:05 GMT / http://hdl.handle.net/2027/mdp.39015072936266
Public Domain in the United States, Google-digitized / http://www.hathitrust.org/access_use#pd-us-google

Also die Hoffnung in den Efflorescenzen Kenntnisse über den Bau der Hautkrankheiten, wie uns versprochen wurde, zu erwerben, müssen wir vollständig aufgeben und wir sehen uns daher bereits im Beginne des Unterrichtes des Hilfsmittels beraubt, das uns so warm zum Studium anempfohlen wurde.

Aber wenn dem so ist, wie erklärt es sich, dass bis heute aus dieser Lehre die Propädeutik besteht und dass sie von allen unsern Meistern noch immer vertreten wird? Sind wir in unserer Aburtheilung vielleicht doch zu übereilt gewesen und birgt die Efflorescenzenlehre doch wichtige Kenntnisse in sich, die wir bisher noch nicht in Betracht gezogen haben? Hierauf werden wir sofort antworten.

Aber vorher dürfte es angebracht sein, noch einen Augenblick bei der Efflorescenzentabelle zu verweilen, um nachzusehen, ob die dort aufgezählten Namen vielleicht doch einigen Werth für den Anfänger haben könnten, wenn auch nicht gerade denjenigen, den er mit Recht von ihnen erwartete.

Diese Namen bilden nämlich einen Theil, wenn auch einen sehr kleinen Theil, der dermatologischen Terminologie; vielleicht muss man sie aus diesem Grunde kennen lernen. Aber leider werden wir jetzt von neuem einer Enttäuschung ausgesetzt: ihre Definitionen sind nämlich so unbestimmt und variiren von einem Autor zum andern so sehr, dass man ihnen bei ihrem Gebrauche doch noch immer eine besondere Erklärung hinzufügen muss (oder müsste), um verständlich zu sein. Es wäre ja sehr schön, wenn alle Welt dasselbe unter Papel, Knötchen, Knoten verstände, aber in Wirklichkeit ist dies nicht der Fall. Kaposi unterscheidet Papel vom Knoten nach Grösse und Consistenz, Besnier will sie nach Sitz getrennt wissen, andere machen überhaupt keinen Unterschied. Die einen sprechen von Blase oder Pustel, wo andere Phlyctene sagen. Selbst Bezeichnungen wie Excoriation und Geschwür treten mitunter wechselweise für einander ein. Ja sogar Begriffe wie syphilitischer Tuber und syphilitisches Gumma, bei denen man einen ganz bestimmten Inhalt erwarten sollte, sind gleichen Schwankungen in ihrer Anwendung ausgesetzt. Für Kaposi und Mauriac z. B. bedeuten beide dasselbe, während Besnier eine so scharfe Unterscheidung trifft, dass er sowohl ein cutanes Gumma und einen cutanen Tuber kennt, ausser dem subcutanen Gumma etc.

Der Sprachgebrauch hat überhaupt jegliches Bestreben, den Efflorescenzennamen eine scharfe Definition zu geben, unmöglich gemacht, so dass sie heute nichts anderes bezeichnen können als die einfachsten physikalischen Eigenschaften der Hautveränderungen. Der Fleck ist ein Fleck, die Papel eine Erhabenheit, der Knoten eine runde Verhärtung, die Blase Flüssigkeitsansammlung in der Epidermis, die Pustel Eiter in der Epidermis etc. etc. Man kann daher sehr gut diese Termini umgehen und andere Benennungen gebrauchen, die ebenso verständlich sind und dies geschieht in Wirklichkeit auch sehr häufig.

Also auch für unsere wissenschaftliche Sprache lernen wir aus den Efflorescenzen, wenn überhaupt, sehr wenig und dies Wenige ist voll-

Digitized by Google
Original from UNIVERSITY OF MICHIGAN
Generated on 2019-05-27 18:05 GMT / http://hdl.handle.net/2027/mdp.39015072936266
Public Domain in the United States, Google-digitized / http://www.hathitrust.org/access_use#pd-us-google

ständig unzureichend, um die dermatologische Literatur zu verstehen, denn darin begegnen wir noch einer sehr grossen Zahl von gänzlich neuen Namen, die uns in der Propädeutik gar nicht gelehrt werden. Zwar werden wir bei der üblichen Besprechung der Gruppirung der Efflorescenzen noch mit gewissen anderen Ausdrücken bekannt gemacht, aber alle die Bezeichnungen, die für Krankheiten benutzt werden und die in Wirklichkeit gar nicht Eigennamen dafür sind, sondern Namen für bestimmte Arten von Efflorescenzen oder deren Gruppirung, die daher eine allgemeine Bedeutung haben und eigentlich hierher gehörten, übergeht man vollständig.

Nach dieser kurzen Abschweifung, welche wir gemacht haben in der Hoffnung, doch noch den Efflorescenzen eine gute Seite abzugewinnen, kehren wir zu den obigen Fragen zurück, um zu erfahren, welche Anwendung nun eigentlich die Vertreter der Efflorescenzenlehre von ihr machen und ob es denselben doch gelingt, aus diesem Chaos von Begriffen etwas für die Lernbegerigen Nützliches hervorzuzaubern.

Hören wir die Vorschriften an, welche Kaposi in seinem Lehrbuche für die Krankenbeobachtung, die zu diagnostischen Zwecken gemacht wird, gibt!

„Vor allem muss man unterscheiden die Form, in welcher sich eine Hautveränderung darstellt, ob sie atypisch ist, d. h. ob die Verdickung, die Röthe, die Pigmentation etc. diffus, unregelmässig sind, oder ob sie typisch ist, d. h. ob sie den Charakter der sogenannten primären Efflorescenzen hat.

Es ist von der grössten Wichtigkeit für die Diagnose, die Efflorescenzen, wie die Flecke, Knoten, Quaddeln etc. genau zu untersuchen und sie scharf von den secundären Krankheitserscheinungen, wie den Schuppen, Krusten, Narben etc. zu unterscheiden. Aber man glaube nicht, dass diese morphologischen Charaktere alle für die Diagnose der pathologischen Form nothwendigen Elemente vorstellen oder dass es zu diesem Zwecke genügend ist, richtig einige Hautefflorescenzen erkennen zu können.

Was viel nothwendiger festzustellen ist, ist z. B. ob die Efflorescenz, d. h. die pathologische Veränderung, wirklich ihren Sitz in der Epidermis oder im Derma oder im subcutanen Gewebe hat; was wichtig ist zu wissen, ist, ob die Krankheit von acuten oder chronisch entzündlichen Erscheinungen begleitet ist; ob sie vielmehr den Charakter eines Neoplasmas hat, welchen Verlauf sie nimmt, ob sie zu einer dauernden Veränderung, z. B. einer Exfoliation oder einer geschwürigen oder narbigen Zerstörung der Haut führt etc.

Ich will hier nicht aus der allgemeinen Symptomatologie die Charaktere der verschiedenen Efflorescenzenformen wiederholen, noch von dem Sitze sprechen, den sie einnehmen können, noch von dem Verlauf, den sie verfolgen, noch von der Verschiedenheit ihres anatomischen Baues. Dafür muss ich auf das, was schon gesagt worden ist, verweisen."

Von diesen Vorschriften kommt uns die erste nicht überraschend, da wir ja bereits gesehen haben, dass die diffusen anatomischen Veränderungen aus unerklärlichem Grunde vollständig beiseite gesetzt werden und

Generated on 2019-05-27 18:05 GMT / http://hdl.handle.net/2027/mdp.39015072936266
Public Domain in the United States, Google-digitized / http://www.hathitrust.org/access_use#pd-us-google
Digitized by Google
Original from UNIVERSITY OF MICHIGAN

auch jetzt wiederum, vor dem Kranken, selbst werden sie als atypisch abgethan und die folgenden Regeln beziehen sich nur auf die Efflorescenzen. Wie der Studirende sich jenen gegenüber zu verhalten hat, wird gar nicht angedeutet. Weiter, in Betreff der Unterscheidung zwischen primären und secundären Efflorescenzen versteht man nicht, weshalb sie einer besondern Erwähnung bedarf, da sie doch zu elementar ist.

Nun kommt aber ein Passus, der nicht zu erwarten war, da uns die Efflorescenzenlehre doch so warm ans Herz gelegt wird; nämlich die Vorschrift, dass es viel nothwendiger ist, festzustellen, was denn? nun einige Thatsachen, die als „zum Beispiel" angeführt werden. Und diese Thatsachen, die der Autor hier en passant bei Gelegenheit der Verwerthung der propädeutischen Kenntnisse erwähnt, sind nichts Geringeres, als, nicht einige bestimmte Fälle, sondern der anatomisch topographische Sitz, die Natur der pathologisch anatomischen Veränderungen, der Verlauf des pathologisch-anatomischen Processes, wie wir wohl sagen können, ohne den Sinn der Worte des Autors falsch zu deuten; Begriffe, mit denen wir alle von der allgemeinen Pathologie her wohl vertraut sind, die wir aber in der Dermatologie hier zum ersten Male zu hören bekommen.

Allerdings sagt nun Kaposi, dass er sie bereits in der allgemeinen Symptomatologie erörtert hätte. Bisher aber haben wir bei ihm immer nur von den Efflorescenzen, als von dem wichtigsten Theil der allgemeinen Symptomatologie, sprechen hören, sollte uns vielleicht der Abschnitt, der diese allgemeine Pathologie enthält, entgangen sein? Wir schlagen also noch einmal zurück und blättern diesen Abschnitt von neuem durch. Da finden wir denn nach der Beschreibung der Efflorescenzen ein Capitel über ihre Topographie, die „keine Analogie in der Pathologie anderer Organe hat und deshalb besondere Beachtung verdient". Hier haben wir also nicht die allgemeine Pathologie zu suchen, denn diese ist doch bei der Haut so, wie in den übrigen Organen. Also bleibt uns nichts anderes übrig, als nochmals zu den Efflorescenzen selbst zurückzukehren und noch genauer zuzusehen. Aber mit den besten Vorsätzen ist es nicht möglich aus den Beispielen, die unter den verschiedenen Namen angeführt sind, etwas anderes herauszulesen, als dass die Processe in dieser oder jener Form auftreten können. Aber irgend welche Andeutung über die Art und Weise, den anatomisch topographischen Sitz der anatomischen Störungen, die Natur derselben, den Verlauf des pathologischen Processes festzustellen oder gar klinisch zu diagnosticiren, suchen wir vergeblich. Wir müssten demnach unsere Ansprüche an eine allgemeine Symptomatologie sehr herabmindern, wenn wir in der Efflorescenzenlehre dasjenige diagnostische Hilfsmittel sehen wollen, welches jene eigentlich liefern sollte. Nebenbei verdient hier aber hervorgehoben zu werden, dass schliesslich trotz der Efflorescenzenlehre ein Lehrmeister, wie Kaposi, vor den Krankheitsfall selbst gestellt, auf Dinge hinweist, die heutzutage mit zwingender Nothwendigkeit den eigentlichen Gegenstand einer echten Propädeutik ausmachen sollten.

Digitized by Google
Original from UNIVERSITY OF MICHIGAN
Generated on 2019-05-27 18:05 GMT / http://hdl.handle.net/2027/mdp.39015072936266
Public Domain in the United States, Google-digitized / http://www.hathitrust.org/access_use#pd-us-google

Wenn die Effloreseenzenlehre mit Rücksicht auf ihre Benutzung für den Unterricht, auf die Aufstellung der verschiedenen Efflorescenzenformen und auf deren praktische Verwerthung, keiner Kritik stand halten kann, wenn schliesslich bei der klinischen Thätigkeit nothgedrungen eingestanden werden muss, dass viel wichtiger als die Efflorescenz die pathologisch anatomischen Eigenschaften sind, welche gänzlich ausserhalb des Bereiches jener Lehre festgestellt werden müssen, so muss es überraschen, dass sie trotzdem noch anerkannt wird, ja sogar noch einer Bearbeitung für werth und einer Verbesserung für fähig gehalten wird. Es muss doch eine eigene Bewandtniss mit diesen kleinen umschriebenen anatomischen Veränderungen haben, dass sie so sehr das Denken beherrscht haben und noch immer beherrschen.

Den Hauptgrund hiefür werden wir wohl darin zu suchen haben, dass sie nicht nur ein sehr häufiges Vorkommniss sind, sondern dass es viele pathologische Processe gibt, die überhaupt nur als solche auftreten und derartig auch während ihres ganzen Verlaufes bleiben. Darin liegt gewiss etwas Bemerkenswerthes, wenigstens ist diese Erscheinung nicht sofort verständlich, denn man sollte a priori meinen, dass, einmal begonnen, ein pathologischer Process auch das Bestreben hätte, sich von seiner Ursprungsstätte aus auszubreiten. Warum wird dann aber diese Erscheinung nicht einer genauen Untersuchung unterworfen, weshalb sucht man dann nicht nach ihrer Ursache? Die Dermatologie nimmt sie stillschweigend als etwas Gegebenes hin oder hat sie vielmehr als Vermächtniss übernommen, geht von ihr als von etwas Selbstverständlichem aus und beginnt dann sogleich damit, sich mit den verschiedenen Gestalten, welche die kleinen Krankheitsherde darbieten können, zu beschäftigen. Die Form der Efflorescenzen ist nun aber eine ganz nebensächliche Eigenschaft derselben, denn die gleiche Form kommt doch den verschiedensten Processen zu, das, was vielleicht vielmehr von Werth sein könnte, ist überhaupt schon ihr Vorhandensein, ist die Thatsache, dass die krankhaften Veränderungen überhaupt als Efflorescenzen oder besser in kleinen umschriebenen Herden auftreten können.

Wir gewinnen demnach der Efflorescenzenlehre noch eine neue Seite ab, indem wir nach der Ursache des räumlichen Begrenztseins der Hautveränderungen fragen. Zwar dürften wir eigentlich nicht von einer neuen Seite sprechen, denn implicite ist sie natürlich in jener schon berücksichtigt und beziehen sich in der That auf sie gewisse Lehrsätze, welche dem Wortlaute nach der Form der Efflorescenzen gelten, aber da die von uns gemachte Begriffszergliederung bisher nicht vorgenommen wurde, so dürfte der obige Ausdruck nicht ganz unberechtigt sein. Er soll überdies nur dazu dienen, um nachdrücklich auf einen bisher viel zu wenig beachteten Gedanken, der in der alten Doktrin enthalten ist, hinzuweisen.

Bevor wir an die Beantwortung der obigen Frage gehen, möchte ich vorher an zwei Beispielen nachweisen, dass in der That heute die Form der Efflorescenzen mit ihrem Vorhandensein überhaupt verwechselt

Generated on 2019-05-27 18:05 GMT / http://hdl.handle.net/2027/mdp.39015072936266
Public Domain in the United States, Google-digitized / http://www.hathitrust.org/access_use#pd-us-google
Digitized by Google
Original from UNIVERSITY OF MICHIGAN

wird. Denn nur so lässt es sich verstehen, wenn bei Kaposi die Definition der Efflorescenz folgendermassen lautet: sie ist eine krankhafte, auf einen kleinen umschriebenen Raum beschränkte Hautveränderung, die in ihrer Form, ihrer Entwicklung, ihrem Verlaufe und ihrer anatomischen Bedeutung einen bestimmten Typus darbietet.

Nun, diese Worte können sich doch unmöglich auf die Begriffe beziehen, die als Efflorescenzen aufgezählt werden, denn Fleck, Papel, Knoten, Schuppe etc. besitzen doch gewiss nicht diese Eigenschaften. Kaposi will offenbar sagen, dass es pathologische Processe gibt, die einzig und allein als Efflorescenzen auftreten und dass alsdann alle ihre Eigenschaften in diesen kleinen Hautveränderungen zu Tage treten.

Wir können nun fortfahren, dass bei den verschiedenen Processen, die als Efflorescenzen erscheinen, diesen auch ganz verschiedene Eigenschaften zukommen werden und dass, wenn aus den Processen eine ihnen allen gemeinsame Eigenschaft abstrahirt werden soll, diese nicht in der Form der Efflorescenz gesucht werden darf, sondern überhaupt darin, dass räumlich beschränkte Hautveränderungen bei ihnen vorkommen. Dieses räumliche Begrenztsein bildet dann ein wichtiges Attribut, im Sinne der heutigen Dermatologie, der Hautkrankheiten, nicht aber die Form.

Auch bei Brocq liegt eine ähnliche Verwechslung vor, wenn er, um die Wichtigkeit des Studiums der Efflorescenzen zu erläutern, sagt: „ein eruptives Element z. B. die Papel kann ein sehr verschiedenes Aussehen haben; sie kann also für ganz verschiedene Affectionen pathognomonisch sein: so ist die charakteristische Elementarläsion des Lichen planus eine Papel, wie die ebenso charakteristische Elementarläsion der papulösen Syphilide eine Papel ist, deren Aussehen fast immer vollständig von derjenigen des Lichen abweicht, derart, dass schon der blosse Anblick genügt, um die Diagnose sicher zu stellen."

Mit diesen Worten kann doch das Erlernen der in den Lehrbüchern gegebenen Definition der Papel gewiss nicht empfohlen werden, im Gegentheil enthalten sie eine Verurtheilung dieses Rathschlages, denn ich kann tausendmal wissen, was eine Papel ist, ohne damit jemals im Stande zu sein, jene Diagnose zu machen. In Wirklichkeit will denn auch Brocq eigentlich sagen, dass es wichtig ist, auf die kleinen, räumlich beschränkten Veränderungen zu achten, denn in ihnen können bei bestimmten Krankheiten alle deren diagnostisch wichtigen Eigenschaften enthalten sein. Also nicht die Form ist von Wichtigkeit, sondern überhaupt das Vorhandensein von Efflorescenzen.

Suchen wir nun nach den Gründen für das Auftreten in Efflores cenzen, so finden wir, dass diese Erscheinung eine Folge von sehr verschiedenen Umständen ist. Ohne in eine erschöpfende Untersuchung aller der Fälle einzugehen, welche die Pathologie in grosser Zahl darbietet, dürfte es hier wohl genügen, kurz die einfachsten Bedingungen anzuführen.

Ein pathologischer Process kann offenbar kleine umschriebene Herde verursachen, wenn er sich scharf in histologisch differenzirten Elementen

Digitized by Google
Original from UNIVERSITY OF MICHIGAN
Generated on 2019-05-27 18:05 GMT / http://hdl.handle.net/2027/mdp.39015072936266
Public Domain in the United States, Google-digitized / http://www.hathitrust.org/access_use#pd-us-google

der Haut localisirt, z. B. um die Drüsen, um die Follikel, in den Papillen. Er wird aber in gleicher räumlicher Beschränkung an jeder beliebigen Stelle der Haut auftreten können, wenn er überhaupt erst anfängt, sich zu entwickeln oder wenn er seiner Natur nach überhaupt nicht fähig ist, sich weit von der Ursprungsstätte auszubreiten. Andere Bedingungen finden wir ferner in gewissen Arten äusserer Schädlichkeiten: z. B. pflanzliche und thierische Parasiten können nur minimale Hautbezirke befallen und daher werden die von ihnen hervorgerufenen Veränderungen wiederum räumlich beschränkt sein. Weiter folgt es auch aus der Lehre von der Embolie und Metastase, dass die auf diesem Wege gesetzten Störungen von kleiner Dimension sein können.

Die scheinbar so einfache Erscheinung, dass Hautveränderungen klein sind, ist demnach in Wirklichkeit recht complicirt — es ist daher unpassend, sie mit einem einzigen Begriffe (Efflorescenz) abthun zu wollen. Je nach den Bedingungen, von denen sie abhängt, ist sie entweder höchst irrelevant oder sie kann von Bedeutung sein — es ist daher fehlerhaft, dies durch die Anwendung eines und desselben Begriffes zu verdecken. Es ist aber geradezu widersinnig, wenn man aus der Kleinheit die wichtigste Eigenschaft der Krankheiten macht und auf ihr eine Theorie aufbaut.

Verständlich ist nun zwar, dass die Efflorescenzen das Interesse für sich haben wach halten können; wir können auch zugeben, dass sie dasselbe in gewissen Fällen verdienen, aber allgemein lässt sich gar nicht behaupten, dass sie eo ipso von Werth sind. Ob sie überhaupt Bedeutung für einen Process besitzen und welche, das muss bei jedem einzelnen besonders untersucht werden.

Also auch von dem neuen Gesichtspunkt aus betrachtet, gelangen wir nicht dazu, das oben über die Efflorescenzenlehre gefällte Urtheil zu mildern: sie ist vollständig unbrauchbar, weil im Principe verfehlt.

2. Die Beschreibung der krankhaften Hautveränderungen.

Aus der Lectüre eines dermatologischen Lehrbuches empfängt man den Eindruck, als ob die Beschreibungen der krankhaften Hautveränderungen alle nach einem Schema entworfen wären. Zuerst wird eine für die betreffende Dermatose charakteristische Primäreffloreszenz aufgestellt, dann folgt deren Gruppirung, Vertheilung und Ausbreitung und schliesslich werden ihre Umwandlungsformen aufgezählt. Es wirkt auch befremdend, dass die Primäreffloreszenz, welche doch den wichtigsten Theil vorstellen soll, mit wenigen Worten abgethan wird, während ihren Umwandlungsformen eine sehr eingehende Schilderung gewidmet wird. Für jede derselben wird dann ferner noch ein besonderer Name angegeben. Die Absicht, welche dieser Art zu beschreiben zu Grunde liegt, bleibt ganz unverständlich; es scheint fast, als ob es dem Verfasser mehr darum zu thun sei, die schwierige Nomenclatur zu lehren, als das Beobachtete getreu wiederzugeben.

Digitized by Google
Original from UNIVERSITY OF MICHIGAN
Generated on 2019-05-27 18:05 GMT / http://hdl.handle.net/2027/mdp.39015072936266
Public Domain in the United States, Google-digitized / http://www.hathitrust.org/access_use#pd-us-google

Dies sind nun zwar nur Eindrücke, die sich verwischen, wenn man sich eingehender mit der Materie befasst, denn die Beschreibungen enthalten den reichen Schatz langer Erfahrung, aber der Lernende und der Nichtfachmann sind nicht im Stande, bis zu ihm vorzudringen, da sie erst lernen müssten, zwischen den Zeilen zu lesen und da sie erst selbst eigene Erfahrung sammeln müssten, um das Wichtige von dem Nebensächlichen trennen, um hinter den nichtssagenden dermatologischen Namen den eigentlichen Inhalt entdecken zu können.

Sehen wir uns nun die einzelnen Abschnitte der Beschreibung etwas genauer an!

Zunächst erkennen wir deutlich die Folgen der Efflorescenzenlehre; da, wo irgend möglich, die Efflorescenzen in den Vordergrund der Betrachtung gestellt werden, mögen sie für den pathologischen Process von Bedeutung sein oder nicht, so wird schon von vornherein der Darstellung eine ganz falsche Richtung gegeben.

Vergleichen wir z. B. folgende drei Krankheiten mit einander, deren Beschreibung stets damit beginnt, dass man sagt, ihre Primäreffloreszenz ist die Papel resp. das Knötchen, Psoriasis, Lupus und Syphilis! Hat hier wirklich, wie es nach diesem Ausspruch sein müsste, die Primäreffloreszenz die gleiche Bedeutung? ist dieselbe hier überall wirklich das Element der krankhaften Hautveränderungen? setzt sich hier wirklich der pathologische Process in der Haut aus ihr zusammen?

Stellen wir zunächst Psoriasis und Syphilis dem Lupus gegenüber, so fällt doch sofort der grosse Unterschied auf, wenn ich von Primäreffloreszenz bei jenen Krankheiten spreche und von Primäreffloreszenz bei Lupus. Bei jenen sehen wir wirklich, dass in den Punkten, wo die Veränderungen ihren Sitz haben, überall nur Papeln bestehen und dass, wenn die Krankheit neue Erscheinungen macht, diese immer nur in dieser Form auftreten; sie haben also wirklich die Eigenschaft in kleinen Herden aufzutreten. Wo finden wir aber etwas Aehnliches beim Lupus? Hier sehen wir gerade das Entgegengesetzte: zwar kann er sich bei seinem ersten Auftreten an einer oder wenigen Stellen in kleiner Form darstellen und könnte dann von Efflorescenz gesprochen werden, aber sobald er sich entwickelt, bilden sich nicht hie und da mitten im gesunden Gewebe antochthon neue Efflorescenzen, sondern der Process breitet sich im Derma höher oder tiefer aus per continuitatem oder auf dem Lymphwege, in einer Weise, dass überhaupt nicht mehr von Efflorescenz gesprochen werden kann. Auch gibt es nicht immer und überall nur das das classische Lupusknötchen kennzeichnende Granulomgewebe, sondern es kommt zu Entzündungserscheinungen, zur Bildung schnell zerfallenden Gewebes, zur fibrösen Umwandlung etc. Alle diese Dinge insgesammt setzen den Lupus zusammen, aber nicht die Primäreffloreszenz. Diese kann zwar, wie sie den Anfang bildet, auch während des Verlaufes der Krankheit auftreten, aber nicht für sich allein, sondern neben anderen Störungen, die ebenso wichtig sind, wie sie. Wenn die Schuldermatologie nun trotzdem überall und stets beim Lupus Primäreffloreszenzen findet, so

Digitized by Google
Original from UNIVERSITY OF MICHIGAN
Generated on 2019-05-27 18:05 GMT / http://hdl.handle.net/2027/mdp.39015072936266
Public Domain in the United States, Google-digitized / http://www.hathitrust.org/access_use#pd-us-google

trägt sie eben nur denjenigen Veränderungen Rechnung, welche dem allerersten Krankheitsherde morphologisch ähnlich sind, ohne zu beachten, dass deren Entwicklungsgeschichte eine ganz andere ist, dass sie in der Tiefe mit den anderen Herden in Verbindung stehen, dass sie nur so erscheinen, weil ein tiefer Herd hie und da an die Oberfläche gelangt ist etc. Ja, sie spricht sogar von Primäreffloreszenz auch dann noch, wenn der Process in der Narbe recidivirt, obgleich diese Erscheinung doch gar nicht dem ersten Auftreten eines Processes in der gesunden Haut gleichzustellen ist.

Gerade beim Lupus hätte man nun leicht diesen Fehler vermeiden können, da seltene Fälle vorkommen, in denen wirklich der Process aus Primäreffloreszenzen besteht, in denen wirklich gleichzeitig über den Körper verbreitete kleine, gleich beschaffene Herde auftreten ohne jegliche andere Veränderung. Hier erkennt man dann sehr deutlich den Unterschied gegenüber dem gewöhnlichen Lupus, der sich nach den Lehrbüchern ebenfalls aus solchen Primäreffloreszenzen zusammensetzen soll.

Aber auch bei Psoriasis und Syphilis, die wir bisher als gleich betrachtet haben, besteht eine wesentliche Differenz in dem Sinne, in welchem von Psoriasispapel und Syphilispapel als Primäreffloreszenz gesprochen wird. Denn letztere bildet bei ihrem ersten Auftreten sogleich an vielen Stellen dieselben Veränderungen, die daher in einem gegebenen Momente alle gleiches Alter haben und gleichen Verlauf nehmen. Und immer wenn sich neue Papeln bilden, geschieht es in der gleichen Weise. Aus ihnen setzt sich also constant das Krankheitsbild zusammen.

Ganz anders bei Psoriasis. Hier beginnt die Krankheit sich an einer einzigen oder an wenigen Stellen der Haut zu entwickeln, breitet sich von hier per continuitatem aus und kann lange Zeit localisirt bleiben. Neben diesen Primärherden erscheinen nun zeitweilig eine grosse Anzahl von neuen Herden, die über den ganzen Körper zerstreut sind. Diese können nun zwar einen gleichen Verlauf, wie die ursprünglichen Herde nehmen, d. h. ihrerseits wieder das Centrum für peripher sich ausbreitende Veränderungen werden und lange Zeit bestehen bleiben; sie können sich aber auch wieder vollständig zurückbilden, so dass dann nur die ursprünglichen übrig bleiben. Zwischen den sogenannten Psoriasispapeln bestehen also in einem gegebenen Augenblick, trotz morphologischer Gleichheit, grosse Unterschiede, die es nicht erlauben, sie alle als gleich anzusehen. Andererseits können sie aber auch aus einem anderen Grunde nicht den Vergleich mit den Manifestationen der Syphilis aushalten, die man ebenfalls Primäreffloreszenzen nennt. Denn, wenn wir hier diesen Begriff zulassen, so sagen wir damit, dass die Papel und nur diese die Dermatose während ihres ganzen Bestehens zusammensetzt. Bei Psoriasis hingegen bedeutet diese Elementarläsion nur den Anfang der Veränderung und als solche kann sie klein und umschrieben sein; der ihr zu Grunde liegende Process ist aber in seinem Wachsthum gar nicht begrenzt, wie er es bei Syphilis ist und daher verliert er die ursprüngliche kleine Form sofort bei weiterer Entwicklung. Diese wichtigen Unterschiede aber

Generated on 2019-05-27 18:05 GMT / http://hdl.handle.net/2027/mdp.39015072936266
Public Domain in the United States, Google-digitized / http://www.hathitrust.org/access_use#pd-us-google
Digitized by Google
Original from UNIVERSITY OF MICHIGAN

werden durch die schablonenhafte Anwendung des Efflorescenzenbegriffes vollständig verdeckt.

So wie bei diesen Krankheiten lassen sich auch bei vielen anderen die Fehler der doctrinären Art der Beschreibung deutlich erkennen; sie sind nur dort von geringerer Bedeutung, wo das räumliche Begrenztsein wirklich von wichtigen Bedingungen des pathologischen Processes abhängt, wie bei den syphilitischen Papeln und wo die Hervorhebung der Efflorescenz immerhin auf eine bemerkenswerthe Thatsache hinweist.

Die schlimmsten Folgen treten aber zu Tage, wenn geradezu Thatsachen vernachlässigt werden, weil sie nicht efflorescenzenartig sind und statt ihrer nur die Veränderungen in Betracht gezogen, die eine der regelmässigen Formen angenommen haben, wie es z B. bei oberflächlichen Entzündungen häufig geschieht. Alles übrige wird dann als amorph bei Seite gesetzt und man trägt bei der Beschreibung nur den Papeln, den Bläschen, den Pusteln Rechnung, wodurch die Thatsachen geradezu auf den Kopf gestellt werden.

Wenn dies hier schon möglich ist, so bedarf es keiner Erwähnung mehr, dass überhaupt überall da, wo diffuse und circumscripte Veränderungen nebeneinander vorkommen, letztere den ersteren vorangestellt werden, obgleich diese doch naturgemäss von viel grösserer Bedeutung sind.

Da man von den bestimmten regelmässigen Gestalten, welche sich im Verlaufe eines pathologischen Processes in der Haut bilden, ausgeht, so dringt man eigentlich nicht bis zu seinem eigentlichen Wesen vor, das anatomischer Natur ist. Die ganze Beschreibung setzt sich aus den physikalischen Eigenschaften der Primäreffloreszenz und ihren Umwandlungsformen zusammen. Sie wird dadurch zu einer Registrirung morphologischer Qualitäten, ohne Ordnung, ohne inneren Zusammenhang, welche der Leser so hinnehmen muss, wie sie ihm geboten wird und über die er sich keine Gedanken machen darf. Vergleicht er Beschreibungen, die verschiedene Autoren von denselben Hautveränderungen machen, so kann er finden, dass dieselben gar nicht dieselben Bestandtheile enthalten, ja sogar dass die Angaben über die Efflorescenzen differiren, was sich leicht daraus erklärt, dass in betreff der Feststellung der Form, Farbe und Consistenz dem subjectiven Ermessen naturgemäss ein grosser Spielraum eingeräumt ist und dass für die Beurtheilung der Befunde eigentlich gar kein Massstab vorhanden ist, wenn man nicht als solchen die Efflorescenz gelten lassen will. Die Beschreibung einer Hautaffection kann daher sehr kurz abgefasst werden, oder sehr breit gemacht werden, je nachdem man auf die vorkommenden Formveränderungen grösseren oder geringeren Werth legt, je nachdem man sich für das Studium der Morphologie interessirt. Denn in Wirklichkeit läuft schliesslich darauf die dermatologische Nosographie hinaus. Und was darin geleistet worden ist, welche Unzahl Schilderungen von den Gestalten, welche die krankhaften Hautveränderungen annehmen können, gemacht worden ist, ist gar nicht zu sagen. Was für Absichten damit

Digitized by Google
Original from UNIVERSITY OF MICHIGAN
Generated on 2019-05-27 18:05 GMT / http://hdl.handle.net/2027/mdp.39015072936266
Public Domain in the United States, Google-digitized / http://www.hathitrust.org/access_use#pd-us-google

verfolgt werden, ist meistens nicht zu erkennen, denn es handelt sich häufig nur um irgend welche Befunde, die irgendwo bei irgend einer Gelegenheit gemacht worden sind und die ohne eine Erklärung mitgetheilt werden. Doch wozu soll ich nach Worten suchen, um diese Dinge bei ihrem richtigen Namen zu nennen, sind sie doch von autoritativer Seite schon hinreichend gekennzeichnet worden.

Fournier (traité de la Syphilis 1898) sagt nämlich bei Gelegenheit der Besprechung der vielen Formen, welche beim papulo-crustösem Syphilid unterschieden wurden:

„En constatant et en relevant des différences vraies, mais minutieuses, méticuleuses, d'un type éruptif à un autre, on n'aboutit, à force de précision, qu'à enregistrer de petits faits sans importance, qu'à encombrer la science de détails stériles, qu'à hérisser la dermatologie syphilitique (comme on l'a fait pour la dermatologie commune) de difficultés factices qui en rendent l'étude seulement accessible aux spécialistes et parfaitement insupportable au gros public, c'est-à-dire à tout le monde."

Die Beschreibungen strotzen in der That von Nebensachen, die in solcher Fülle aufgehäuft sind, dass die eigentlich wichtigen Thatsachen gar nicht zur Geltung kommen können. Es wird daher beim Lesen die Aufmerksamkeit auf werthlose Dinge gelenkt und von dem eigentlichen Gegenstand abgezogen. Und dies ist hier von um so grösserem Nachtheile, als dieser selbst schon mangelhaft dargestellt wird, da er nicht als das behandelt wird, was er eigentlich ist, nämlich als anatomischer Process.

Bei dieser Art das Beobachtete sprachlich wiederzugeben, sollte man eigentlich erwarten, dass die Verständigung zwischen den Fachleuten ausserordentlich erschwert wäre und dass man sehr häufig Auslassungen darüber begegnen müsste. Aber es ist sehr auffällig, dass man selten auf solche in der Literatur stösst, während dieselbe doch reich an Discussionen über die Krankheitsauffassungen ist. Es scheint fast so, als ob im allgemeinen wenig Gewicht auf die Beschreibung der krankhaften Hautveränderungen und viel mehr auf die Deutung derselben als Krankheit gelegt wird. Woraus sich dann ergeben würde, dass man die Mängel der Schilderungen als unvermeidlich ansieht und sie stillschweigend hinnimmt, was allerdings einer Verurtheilung der üblichen Methode gleichkommt.

In der That haben wir es dieser schwachen Seite der Dermatologie auch zur Last zu legen, wenn über viele Dinge keine Einigung erzielt werden kann. Denn sucht man in solchen Fällen bis zum Kernpunkt der Streitfragen vorzudringen, so gelingt es häufig, denselben gerade in der Krankheitsbeschreibung aufzufinden und genau da, wo zuerst den Thatsachen Gewalt angethan wird, nämlich bei der Feststellung der Primäreffloreszenz. Bei allen Streitfragen ist es daher empfehlenswerth, zunächst an das Wort zu denken: cherchez la — lésion élémentaire! und das wollen wir auch bei den folgenden Beispielen thun.

Digitized by Google
Original from UNIVERSITY OF MICHIGAN
Generated on 2019-05-27 18:05 GMT / http://hdl.handle.net/2027/mdp.39015072936266
Public Domain in the United States, Google-digitized / http://www.hathitrust.org/access_use#pd-us-google

Erstes Beispiel.

Lässt sich nicht vielleicht die Unklarheit, die in Betreff der **Acne varioliformis** noch immer besteht, auf die Beschreibung ihrer Primäreffloreszenz zurückführen?

Man vergleiche die Darstellung Kaposi's z. B. mit derjenigen von Thibierge!

Kaposi: Linsengrosse, flache, harte, rothbraune Papeln, in deren Centrum sich eine matsche Pustel bildet, die schnell zu einer unter dem Niveau der Haut liegende Kruste eintrocknet, nach deren Wegfall eine narbige Einsenkung übrig bleibt. Zur Charakterisirung wird noch die grosse Aehnlichkeit mit tuberculo-pustulösem Syphilid in Corymben hervorgehoben.

Thibierge: Linsengrosse, flache Erhabenheiten, lebhaft roth; diese Farbe unterscheidet sich sehr von der stets dunkleren, bräunlichen Färbung der Syphilide. Centrale gelbliche Färbung, für welche eine etwas aufmerksame Untersuchung genügt, um zu erkennen, dass es sich nicht um eine Pustel handelt, sondern um eine Kruste, welche sich abheben lässt, dieselbe ist das Resultat einer oberflächlichen, schnell sich begrenzenden Gangrän von besonderer Form.

In Betreff des tuberculo-ulcerösem Syphilid wird bemerkt, dass zwar die gewöhnliche Beschreibung fast gleich ist, aber dass sie sich doch durch ihre Schinkenfarbe, festere Consistenz und Krusten unterscheidet.

Die dermatographische Beschreibung ist hier also die Ursache davon geworden, dass Zweifel darüber entstanden sind, ob ein Eiterungs- oder ein nekrotischer Process vorliegt und ob es sich um eine oder verschiedene Krankheiten handelt.

Zweites Beispiel.

In dem Traité pratique dermat. Paris 1900 finden wir dem Artikel **Dyshidrosis**, von Thibierge verfasst, eine Tafel beigegeben, so dass wir im Stande sind, uns selbst ein Urtheil zu bilden über das, was er beschrieben hat. Da er diese Dermatose vom Eczem trennt, so hebt er die Unterschiede der betreffenden Primäreffloreszenzen hervor und schreibt unter anderem dem Bläschen der Dyshidrosis die Eigenschaft zu, isolirt zu bleiben. Auf die abgebildete erkrankte Hand bezieht sich folgende Beschreibung: „durch die grosse Zahl von Bläschen wird eine diffuse Schwellung der Haut bedingt. Auf dem Handrücken ist gewöhnlich ein gewisser Grad von Infiltration der Haut vorhanden, die verdickt und ödematös ist, wie man auf der Tafel sieht.“ Schauen wir uns nun die Tafel an, so finden wir die deutlichen Zeichen einer acuten Entzündung der ganzen Haut mit unregelmässig vertheilten Erhabenheiten, verursacht durch das Oedem von Papillengruppen und ihrer Epithelschicht. **Isolirte Bläschen bestehen aber nicht.** Offenbar sind als solche die ödematösen transparenten Erhabenheiten gedeutet worden, die sich aber bei jeglicher acuten Entzündung bilden können und demnach auch beim Eczem.

Digitized by Google
Original from UNIVERSITY OF MICHIGAN
Generated on 2019-05-27 18:05 GMT / http://hdl.handle.net/2027/mdp.39015072936266
Public Domain in the United States, Google-digitized / http://www.hathitrust.org/access_use#pd-us-google

Man könnte also auf Grund der mangelhaften Beschreibung der anatomischen Veränderung Rückschlüsse auf die unsichere Begründung der Dyshidrosis machen, obgleich derselben vielleicht doch aus anderen Gründen eine Sonderstellung gebührt.

Drittes Beispiel.

In seiner Arbeit: Ueber **Miliartuberculose** der Haut (Festschr. Pick) kommt es Kaposi darauf an, den Nachweis zu liefern, dass es sich hier wirklich um Tuberculose, im Gegensatz zu Lupus, handelt, die „ganz und gar der Miliartuberculose der inneren Organe entspricht". „Der klinische Charakter ist im Geschwüre am prägnantesten ausgedrückt. Sehr oft finden sich zugleich oder im weiteren Verlaufe randständig mohnkorngrosse comedonen- oder miliumähnliche, etwas erhabene Knötchen, vereinzelt oder in mehreren Reihen gehäuft, aus deren Zerfall die Vergrösserung der Geschwürsfläche und die wie ausgenagte, zackige Form des Geschwürsrandes resultirt. Sie ergänzen den klinischen Charakter des tuberculösen Geschwürs in positivster Weise, denn sie stellen wirklich Miliartuberkel vor."

Diese dermatographische Beschreibung der Miliartuberkel der Haut dürfte doch kaum als genügend betrachtet werden, wenn man die Absicht hat, in der Natur nach ihnen zu suchen. Sehen wir uns daher nach einer genaueren Schilderung derselben um! Wir finden dann noch zwei Angaben: eine bei der histologischen Untersuchung, nämlich „perlenartig trüber Inhalt der miliaren Knötchen" und die andere bei Beschreibung der Schleimhauttuberculose, „kleinste, rothe, alsbald ein trübes Pustelchen an der Spitze tragende Knötchen, aus deren Zerfall sehr schmerzhafte lochförmige Geschwürchen, also disseminirte Miliartuberkel-Geschwüre entstehen".

Nun erkenne ich mit einem Male, dass derartige Knötchen mir als ein sehr häufiges Vorkommniss bei Lupus des Gesichtes mit acuterem Verlauf und entzündlichen Erscheinungen bereits bekannt sind und dass sie daher keine Besonderheit der Miliartuberculose vorstellen können. Weitere Folgerungen daraus zu ziehen, stehe ich natürlich ab, da Kaposi in ihr eine besondere Krankheit sieht. Hier genügt es, darauf hingewiesen zu haben, dass die morpholopische Beschreibung der Primäreffloreseenz leicht Anlass zu irrthümlichen Diagnosen geben kann.

Viertes Beispiel.

Die verwickelte, bis heute noch nicht vollständig erledigte **Lichen**frage, die auf dem I. internationalen Dermatologencongress in Paris discutirt wurde, verdankt ihren Ursprung auch nur einer mangelhaften Beschreibung der Primäreffloreseens.

Die kleinen, rothen, rauh anzufühlenden Knötchen des Lichen ruber Hebra waren so wenig bestimmt, dass sie aus den verschiedensten Dingen herausgelesen werden konnten oder anders ausgedrückt, dass die Dermatologen über sie der verschiedensten Meinung sein konnten. Kaposi findet sie auch bei Lichen planus und er macht daher aus diesem und Lichen ruber seinen Lichen ruber acuminatus und planus, während

Digitized by Google
Original from UNIVERSITY OF MICHIGAN
Generated on 2019-05-27 18:05 GMT / http://hdl.handle.net/2027/mdp.39015072936266
Public Domain in the United States, Google-digitized / http://www.hathitrust.org/access_use#pd-us-google

die meisten Dermatologen behaupten, dass es sich alsdann bei Lichen planus nur um eine andere Form der gewöhnlichen Efflorescenz handelt.

Die amerikanischen Dermatologen haben die Hebra'schen Knötchen auch bei Pityriasis pilaris Devergie sehen müssen, denn, da sie die Identität ihres Lichen ruber Hebra mit dieser Krankheit anerkannt haben, müssen jenen Knötchen irgend welche Befunde bei letzterer entsprochen haben. Aus der Besnier'schen Beschreibung der Pityriasis können wir nun entnehmen, dass offenbar damit ein gewisses Stadium der Hautveränderungen gemeint war, wenn nämlich um die Hornpfröpfe in den Follikeln sich ein rother Hof erhebt. Diese Entwicklungsphase des anatomischen Processes wurde also dermatologisch auf kleine rothe rauhe Knötchen reducirt.

Unna schliesslich sah die Hebra'schen Knötchen auch in Fällen, welche Brocq und Robinson für Eczema papulatum, Erythema papulosum, Lichen simplex acutus etc. hielten, woraus hervorgeht, dass für diese Dermatologen die Unna'sche Beschreibung des Lichenknötchens auch auf die Primäreffloreszenzen dieser Krankheiten passen konnte. Und dass sie mit ihrer Meinung Recht hatten, geht auch aus den eigenen Worten Unna's hervor, denn er suchte seine Auffassung damit zu vertheidigen, dass er der Hebra'schen Lehre gemäss darauf hinwies, dass in seinen Fällen „die rothe acuminirte, ein wenig schuppende Papel sich niemals in Bläschen und Pusteln verwandelte", was doch gewiss auch für jene Dermatosen seine Giltigkeit hat.

3. Der Krankheitsbegriff.[1])

Der eigentliche Inhalt der Dermatologie sind natürlich die Krankheiten, welche das Ergebniss der Beobachtungen und deren Bearbeitung vorstellen. Er sollte die Summe des positiven Wissens sein, das durch lange Erfahrung gesammelt wurde und an ihm sollten wir den Werth einer Wissenschaft bemessen können. Würden wir das hier thun, so würde die Dermatologie sehr schlecht dabei wegkommen, denn ihr Inhalt ist im höchsten Grade unsicher. Es gibt zwar eine ganze Reihe von Krankheiten, die sicher begründet sind, über deren Existenz kein Zweifel mehr walten kann, aber von der grössten Mehrzahl der Dermatosen lässt sich das gewiss nicht behaupten.

Das eine Lehrbuch zählt Dermatosen auf, die ein anderes gar nicht nennt. Ein Kliniker lässt viele Dermatosen zu, die ein zweiter leugnet. Hier werden neue Dermatosen aufgestellt, dort werden die alten als ausreichend angesehen. Dieser hat die Tendenz, sein Beobachtungsmaterial in vielen Krankheiten unterzubringen, jener gibt sich mit wenigen zufrieden Die Dermatosen, die heute aufgestellt werden, können morgen wieder in ihre Elemente zerlegt werden und diese können wieder zur Bildung neuer verwendet werden. Jeder bedeutende Dermatologe nimmt eine

[1]) Auch die Krankheitsnamen verdienten hier besonders besprochen zu werden, wenn ich es nicht bereits in den „Bemerkungen über die derm. Nomenclatur dieses Arch. Bd. LVI. 1901" gethan hätte.

Digitized by Google
Original from UNIVERSITY OF MICHIGAN
Generated on 2019-05-27 18:05 GMT / http://hdl.handle.net/2027/mdp.39015072936266
Public Domain in the United States, Google-digitized / http://www.hathitrust.org/access_use#pd-us-google

neue Gruppirung seiner Beobachtungen vor und je nach seinem Einflusse findet dieselbe grössere oder geringere Anerkennung, bis auch sie wieder von einer andern verdrängt wird. Auch zeitgenössische Kliniker können in der verschiedensten Weise Dermatosen bilden und alsdann sind Conflicte unvermeidlich, die dazu führen können, dass die eine Partei der andern den Vorwurf macht, falsche Diagnosen oder Verlegenheitsdiagnosen zu stellen.

Diese continuirliche Umarbeit eines und desselben Materiales erfolgt nun nicht, wenn und weil neue Thatsachen gefunden werden, sondern mit Zugrundelegung bereits allgemein bekannter und angenommener. Die neuen Dermatosen werden auch nicht allein aus einander nahestehenden geschaffen, sondern ihr Inhalt kann auch aus weit von einander classificirten zusammengesetzt werden.

Aus einer Reihe A, B, C, D etc. von Dermatosen können die neuen (AB), (CD) etc. gebildet werden, aber auch (AF), (CM) etc., wie auch (ACF), (EGN) etc. Eine Dermatose des einen Autors findet sich also bei einem andern unter verschiedenen Dermatosen beschrieben, auf welche die Eigenschaften jener einzeln vertheiltsind. Aus diesem Verfahren können wir folgern, dass sich die Dermatosen aus Elementen zusammensetzen, die nach Belieben getrennt und vereinigt sozusagen den mathematischen Operationen der Combination und Variation unterworfen werden können.

Was für Thatsachen sind das nun eigentlich, die so unbestimmt sind, dass man in dieser Weise mit ihnen verfahren kann? Und was sind eigentlich diese sogenannten Krankheiten, die aus ihnen gebildet werden und die nie eine feste Grundlage gewinnen können, so dass man sie geradezu als variable von den echten, constanten Krankheiten unterscheiden könnte.

Die Thatsachen bestehen, wie gewöhnlich in der Pathologie der Haut, vorwiegend aus krankhaften Veränderungen dieses Organes, die hier aber nicht so, wie in anderen Fällen, so hervorstechende Eigenschaften haben, dass sie leicht danach geordnet werden könnten. Es sind weder ihre morphologischen Merkmale, noch ist ihr Verlauf charakteristisch genug, um als Eintheilungsprincip für eine Gruppenbildung dienen zu können. Aber auch alle übrigen pathologischen Störungen, von denen sie begleitet sein können, subjective und objective Symptome, bieten keine besondere Kennzeichen dar, sondern sind sehr häufige Vorkommnisse. Und schliesslich ist ihre Aetiologie entweder vollständig unbekannt oder die Bedingungen, unter denen sie sich entwickeln, sind allzu häufig vorkommende, als dass sie als Unterscheidungsmittel dienen könnten.

Es sind kurz gesagt, Beobachtungen, die häufig in der Klinik gemacht werden und die deshalb schon lange und überall bekannt sind und beschrieben werden, die aber gar nichts gesetzmässiges erkennen lassen.

Was soll nun der Beobachter mit ihnen anfangen?

Er kann zunächst nichts weiter thun, als sie beschreiben in dem Masse, wie sie ihm aufstossen und, wenn er über eine grössere Zahl von Beobachtungen verfügt, kann er gleiche oder ähnliche der Uebersicht halber zusammenfassen. So wird er im Laufe der Erfahrung dazu gelangen, auch allgemeinere Eigenschaften aus ihnen abstrahiren und sie zu grösseren

Digitized by Google
Original from UNIVERSITY OF MICHIGAN
Generated on 2019-05-27 18:06 GMT / http://hdl.handle.net/2027/mdp.39015072936266
Public Domain in the United States, Google-digitized / http://www.hathitrust.org/access_use#pd-us-google

Gruppen vereinigen zu können. Diese stellen dann das vor, was in der Klinik einen Symptomencomplex ausmacht, eine mit einer gewissen Constanz vorkommende Vereinigung von Symptomen.

Aber ohne weiteres aus ihnen Krankheiten bilden zu wollen, ist der Natur der Sache nach unmöglich, denn es fehlt hier jegliche Andeutung der Regelmässigkeit, die eine Vorbedingung dafür ist.

Wenn nun aber die Dermatologie trotzdem aus ihnen Krankheiten gemacht hat und fortfährt daraus zu machen, so dürfen wir ihr wohl die Frage vorlegen, was sie denn eigentlich unter Krankheit verstanden wissen will?

Wozu stellen wir überhaupt in der Klinik Krankheiten auf?

Sehen wir von dem rein wissenschaftlichen Interesse ab, das uns dazu führt, diejenigen aufeinanderfolgenden abnormen Lebensäusserungen zusammenzufassen, welche von einer einzigen Bedingung, der Ursache, abhängen, so liegt es uns in der Klinik hauptsächlich daran, die mannigfaltigen Krankheitserscheinungen so zu ordnen, dass wir daraus allgemeine Regeln für unser Handeln am Krankenbette ableiten können. Wir stellen zu diesem Zwecke klinische Krankheitsbilder auf, die folgendermassen beschaffen sein müssen: wenn uns in einem gegebenen Falle nur einzelne Bestandtheile derselben bekannt sind, so müssen wir aus diesen auf alle übrigen mit Sicherheit schliessen können (Diagnose), sie müssen uns ferner auch in den Stand setzen, einigermassen den Verlauf des Processes in einem gegebenen Falle voraussehen zu können (Prognose) und sie müssen uns womöglich therapeutische Indicationen an die Hand geben können.

Entsprechen nun wirklich die variablen Dermatosen diesen Anforderungen? Können sie z. B. diagnosticirt werden? Nach den Lehrbüchern ist das wirklich der Fall. Aber die Diagnose besteht hier in etwas ganz anderem, als was man sonst so nennt, denn sie reducirt sich auf die Auffindung eines Namens für einen gegebenen Fall. Je nachdem ich nun diesem oder jenem Lehrbuche folge, kann ich diesen oder jenen Namen anwenden, d. h. ich kann mit gleichem Rechte verschiedene Diagnosen machen. Ja auch ganz selbständig, z. B. bei einem mir neuen Falle, darf ich, wenn ich nur die traditionelle Nomenclatur kenne, die „Diagnose" stellen, indem ich weiter nichts thue, als die für die Morphologie der Hautveränderungen passenden Termini auswähle. Und das soll noch Diagnosticiren heissen?

Wie konnte die Dermatologie überhaupt dazu kommen, hier von Krankheiten zu reden?

Um das zu verstehen, muss man sich erinnern, dass sie ursprünglich, da die sinnfälligsten Krankheitserscheinungen, die sie beobachtet, die krankhaften Hautveränderungen sind, diese ohne weiteres dazu benutzte, um Ordnung in ihr Beobachtungsmaterial zu bringen, d. h. sie machte aus ihnen Krankheiten, die sich durch nichts weiter unterschieden, als durch ihre Morphologie. Im Laufe der Zeit lernte sie nun zwar andere wichtigere Unterscheidungsmerkmale kennen, den Verlauf der Efflorescenzen, andere Symptome, Krankheitsbedingungen, die es ihr erlaubten, ihren Krankheiten einen viel wichtigeren und vollständigeren Inhalt zu geben,

Digitized by Google
Original from UNIVERSITY OF MICHIGAN
Generated on 2019-05-27 18:05 GMT / http://hdl.handle.net/2027/mdp.39015072936266
Public Domain in the United States, Google-digitized / http://www.hathitrust.org/access_use#pd-us-google

aber die Grundlage derselben blieb doch stets die Hautveränderung. Es hat demnach noch heute das alte Princip seine Giltigkeit behalten, wonach eine Hautkrankheit schon durch ihre Hautveränderungen bestimmt werden kann.

Die Dermatologie gibt also dem Krankheitsbegriff einen ganz andern Sinn, als ihm gewöhnlich zukommt und deshalb dürfen wir auch an eine Dermatose nicht dieselben Ansprüche stellen, wie an eine andere Krankheit, wozu wir allerdings verleitet werden, da es auch Hautkrankheiten im wahren Sinne des Wortes gibt und da die Pseudokrankheiten mit allen Attributen einer Krankheit ausgestattet werden, ja sogar mit jenen gleiche Namen tragen.

Nunmehr können wir auch die sonderbare, eingangs besprochene Erscheinung verstehen, dass die Hautkrankheiten gar nicht beständig sind und dass sie fortdauernd umgearbeitet werden. Es werden da eigentlich gar nicht neue Krankheiten aufgestellt, es werden gar nicht verschiedene Krankheiten zu einer einzigen neuen vereinigt, es wird gar nicht eine Krankheit in andere neue zerlegt, sondern es werden nur immer ein und dieselben Thatsachen von verschiedenen Gesichtspunkten aus geordnet. Man kann entweder mehr Werth auf die Hautveränderungen oder auf andere neben ihnen vorkommende Momente legen; man kann bei Vorhandensein verschiedener Efflorescenzenformen entweder eine als die höchst entwickelte zum Kennzeichen wählen, oder lässt alle zugleich gelten und macht aus der Polymorphie ein Merkmal; man kann bei verschiedenen auf einander folgenden Efflorescenzen alle zusammenfassen oder jedes Stadium für sich betrachten — und je nachdem gelangt man zu einer andern Gruppirung der Thatsachen, zu andern Krankheiten, wie man sagt.

Um diesen Sachverhalt zu verdecken, trägt nun der Umstand bei, dass als Namen für Krankheiten Begriffe benutzt werden, die in freiester Weise für die verschiedensten Dinge verwendet werden können. Es sind das die classischen Termini, die aus alten Zeiten stammen. Ihr Sinn hat sich allmählig so erweitert, dass sie eigentlich gar nichts mehr bedeuten und gerade deshalb sind sie wie berufen dazu, in den Dienst der continuirlichen Umarbeitung des klinischen Materiales zu treten. Ein und dasselbe Wort kann nämlich eine echte Krankheit bedeuten oder nur die Summe der Hautveränderungen oder gar nur eine bestimmte Gruppirung der Efflorescenzen oder schliesslich auch nur eine bestimmte Efflorescenzenart. Wie immer nun auch die Thatsachen, aus denen Dermatosen gebildet werden sollen, beschaffen sein mögen, man kann immer denselben Namen gebrauchen, wenn er nur wenigstens für die vorliegende Efflorescenz passend ist. Damit haben dann die Thatsachen einen Krankheitsnamen, werden als Krankheiten aufgefasst und als solche behandelt.

Welcher Wirrwarr nun ausserdem durch diese scrupellose Wiederholung derselben Namen in der Nomenclatur entstehen musste, das ist leicht begreiflich und auch häufig genug beklagt worden, aber ohne dass ein Mittel ausfindig gemacht werden konnte, demselben abzuhelfen, was

Digitized by Google
Original from UNIVERSITY OF MICHIGAN
Generated on 2019-05-27 18:05 GMT / http://hdl.handle.net/2027/mdp.39015072936266
Public Domain in the United States, Google-digitized / http://www.hathitrust.org/access_use#pd-us-google

uns allerdings nicht überraschen kann, denn wir wissen jetzt, dass es nur eine Folge der herrschenden Auffassung vom Krankheitsbegriff ist.

Hat man sich einmal mit dem Grundgedanken, von welchem sich die Schuldermatologie bei ihrer Arbeitsthätigkeit auf klinischem Gebiete leiten lässt, erfasst, so werden einem auch noch andere Erscheinungen verständlich.

Die grosse Zahl von Hautkrankheiten, z. B. die bereits existirt, die von Jahr zu Jahr zunimmt und die Lehrbücher immer voluminöser gestaltet, wirkt entschieden frappirend, wenn man aber an den sehr weiten Sinn denkt, welche die Dermatologie dem Krankheitsbegriff gibt, so werden bereits morphologische Abweichungen von einer bekannten Form von Hautveränderungen genügen können, um eine neue Krankheit aufzustellen und so wird es nie an Stoff dazu fehlen.

Ferner, in den Umwandlungsprocess, welchen die Dermatosen continuirlich durchmachen, werden mitunter sogar echte Krankheiten hineingezogen. Mögen dieselben auch noch so gründlich studirt sein, mögen sogar ihre Ursachen bekannt sein, das hindert nicht, dass mit einem Male wieder Stimmen laut werden können, welche nach einer anderen pathologischen Auffassung von denselben verlangen. Dies ist aber nur deshalb möglich, weil man in der Dermatologie geneigt ist, alle klinischen Erscheinungen vom Gesichtspunkte der Morphologie aus zu betrachten und alsdann kann man es auch für eine wichtige Aufgabe halten, die echten Dermatosen mit anderen morphologisch ähnlichen oder gleichen Fällen zu vergleichen und sie allein darauf hin alle miteinander unter einen Krankheitsbegriff zu bringen (classisches Beispiel: Scabies als Eczem aufgefasst).

Weiter, auf Congressen werden als Themen die Lichen-, Erythem-, Acne-, Pemphigus-, Eczem- und Keratosen-Gruppe aufgestellt, von denen eine jede die verschiedensten Dinge enthält: echte Krankheiten, Symptomencomplexe, einfache Hautbefunde, die weiter nichts mit einander gemein haben, als die grobe Morphologie. Wie ist es nun möglich, in ihnen einen einheitlichen Gedanken für die Discussion zu finden? In der That läuft dieselbe auch meistens auf nichts anderes hinaus, als auf eine Besprechung der Nomenclatur, was doch ein recht mageres Ergebnis ist im Verhältniss zu der Wichtigkeit, mit welchen die Themen angekündigt werden.

Diese und viele andere Erscheinungen werden einem jetzt verständlich; ich verzichte aber darauf, dieselben hier einzeln aufzuführen, sondern ziehe es vor, statt dessen an einigen Beispielen zu erläutern, wie praktisch verfahren wird, um Krankheiten aufzustellen und wie verschiedenartig dieselben Thatsachen aufgefasst werden können, wenn aus ihnen Krankheiten abgeleitet werden sollen.

Erstes Beispiel. Dermatitis herpetiformis.

Die Geschichte dieser Affection lehrt, dass die auf den morphologischen Eigenschaften der Hautveränderungen basirten Dermatosen so wenig bestimmt sind, dass sie stets Umarbeitungen ausgesetzt bleibt.

Digitized by Google
Original from UNIVERSITY OF MICHIGAN
Generated on 2019-05-27 18:05 GMT / http://hdl.handle.net/2027/mdp.39015072936266
Public Domain in the United States, Google-digitized / http://www.hathitrust.org/access_use#pd-us-google

Ihr Material bezieht sie bekanntlich aus Erythema multiforme und Pemphigus, welche in der Auffassung der Wiener Schule echte Krankheiten sind. Durch die Existenz der Dermatitis herpetiformis wird aber bewiesen, dass sie nicht allein als solche nicht gelten können, (sie stellen höchstens Symptomencomplexe vor), sondern dass auch die bei ihnen vorkommenden Hautveränderungen nicht so fundamental verschieden sein können, wie es gelehrt wird. Beim Erythem soll nämlich ein angioneurotischer Process bestehen, beim Pemphigus Entzündung mit Blasen. Trotzdem aber werden auch bei ersterem Blasen und bei letzterem Erytheme beschrieben und daraus allein schon geht die Haltlosigkeit der Trennung hervor. Im Grunde genommen verdanken diese Dermatosen ihren Ursprung auch nur einer rein morphologischen Auflassung, denn der erythematöse Fleck auf der einen, die Blase auf der andern diente als Mittelpunkt, um welche sich die Thatsachen gruppirten: das genügte der Schuldermatologie, um ohne weiteres von Krankheiten zu sprechen.

Dass die erythmatösen Veränderungen und die Blasen von ätiologisch einheitlichen Processen abhängen können, dass in ihnen Krankheiten enthalten sein können, mag zwar möglich sein, nur ist es mit der obigen Aufstellung nicht gelungen, sie zu isoliren.

Duhring versuchte es, indem er auf das constante Zusammentreffen der Hautveränderungen mit Jucken, Recidivität und benignem Verlauf hinwies. Wenn nun auch dadurch schon eine viel bessere Begrenzung der Thatsachen erreicht wurde, so wurde doch auch von ihm der Hautprocess nicht besser als früher definirt. Auch bei ihm setzt sich derselbe wiederum aus Efflorescenzen zusammen, ja noch mehr er legt sogar Gewicht auf deren Anordnung in Form von Herpes. So war es möglich, dass auch diese Dermatose von neuem einer Umarbeitung unterzogen wurde. Brocq fand nämlich, dass alle jene Krankheitsmomente zusammen auch neben anderen Hautveränderungen vorkommen, so dass er die Polymorphie an die Stelle der Herpetiformität setzte, womit auch er wiederum nicht über die Morphologie hinaus kam. Ist nun damit die Frage abgeschlossen, ist damit eine Krankheit charakterisirt? Man dürfte daran zweifeln, denn solange die objectiven Veränderungen so schlecht definirt sind, lassen sie immer verschiedene Interpretationen zu. Und man darf umsomehr daran zweifeln, als selbst Brocq erkannt hat, dass die Krankheitsmomente sich gar nicht gegenseitig bedingen, denn es gibt nach ihm auch Fälle mit Polymorphie, Jucken und Benignität ohne Recidivität.

Die hier verarbeiteten Thatsachen reichen demnach gar nicht dazu aus, um aus ihnen eine Krankheit im wahren Sinne des Wortes zu machen.

Zweites Beispiel. Névrodermites Brocq.

Aus einer bestimmten Art von Hautveränderungen, die mit Jucken verbunden sind, hat man von jeher versucht, Krankheiten zu bilden, aber stets vergeblich.

Jacquet und Brocq erkannten nun, dass die von ihnen aufgestellte Lichenification diese Resultatlosigkeit sehr gut erklärte, denn durch sie

Digitized by Google
Original from UNIVERSITY OF MICHIGAN
Generated on 2019-05-27 18:06 GMT / http://hdl.handle.net/2027/mdp.39015072936266
Public Domain in the United States, Google-digitized / http://www.hathitrust.org/access_use#pd-us-google

wurde bewiesen, dass jene Hautveränderungen eine banale Erscheinung sind und überall da vorkommen, wo überhaupt die Haut durch Kratzen längere Zeit gereizt wird. Die Hautläsionen konnten daher auch nicht dazu benutzt werden, um eine Krankheit zu charakterisiren. Mit diesem Gedankengang wird wohl jedermann einverstanden sein.

In der Lichenification hätten wir dann also eine allgemeine Erkrankungsform vor uns und damit wäre die Sache erledigt. Was sehen wir aber statt dessen?

Brocq selbst kehrt mit einem Male wieder zu den scholastischen Grundsätzen zurück und verfällt in denselben Fehler, wie seine Vorgänger, indem er aus der Lichenification eine neue Krankheit macht, die Névrodermites, die mit allen Attributen einer Krankheit: Efflorescenz, Verlauf, Diagnose, Prognose ausgestattet ist, die aber natürlich zu dem gehört, was wir variable Dermatose genannt haben.

Drittes Beispiel. Question des eczémas, Brocq. (Separatabdruck 1900).

Die Art und Weise, wie Brocq das Eczem bearbeitet, ist äusserst lehrreich, weil er streng nach dem Dogma der Schuldermatologie dabei verfährt. Es verlohnt sich daher, einige Punkte aus dieser Arbeit etwas eingehender zu besprechen und wähle ich dazu die Feststellung der Primäreffloreszenz, die Auffassung des Eczems als Krankheit und den neuen Begriff der eczematogenen Krankheiten aus.

Brocq geht von folgender Betrachtung aus (p. 105):

En attendent de pouvoir nous appuyer sur un critérium pathogénique indiscutable, nous choisirons comme critérium clinique de nos eczémas (comme, d'ailleurs, nous l'avons toujours fait pour les autres entités morbides que nous avons tenté d'établir) l'aspect objectiv qui semble être le plus hautement spécial à la dermatose pendant la durée de son évolution, en le dégageant autant que possible de tout ce qui peut être considéré comme une complication.

Pour l'eczéma vrai cet aspect objectif est incontestablement donné par la vésiculation soit nettement prononcée et aboutissant au suintement, soit en quelque sorte avortée, presque histologique, et aboutissant simplement, au point de vue objectif, à la formation d'une minuscule croûtelle arrondie. La rougeur, la desquamation sont des symptômes objectifs importants; mais ils ne sont pas caractéristiques de cette forme morbide; ils s'observent dans beaucoup d'autres types dermatologiques: ils ne sauraient être pris pour critérium.

Dieser Passus ist bereits so voll von Ueberraschungen, dass es wirklich schwer erscheint, denselben in wenigen Woren zu beurtheilen. Zunächst fällt uns auf, dass das Eczem ein besonderes objectives Aussehen haben soll, wenn, wie wir wissen, Brocq selbst doch schon in dem klinischen Verlauf die Eigenthümlichkeit der Krankheit Eczem erkennt und sich damit zufrieden geben könnte. Statt dessen aber sucht er dieselbe auch in den krankhaften Hautveränderungen zu finden und nicht nur das, sondern in einer Efflorescenz und noch dazu in einem Bläschen. Zu diesem Zwecke

Digitized by Google
Original from UNIVERSITY OF MICHIGAN
Generated on 2019-05-27 18:06 GMT / http://hdl.handle.net/2027/mdp.39015072936266
Public Domain in the United States, Google-digitized / http://www.hathitrust.org/access_use#pd-us-google

abstrahirt er schlankweg von dem pathologischen Processe, der Entzündung, weil sie amorph ist und zieht nur die regelmässige Gestaltsveränderung der Hautoberfläche in Betracht, wie es zur Zeit Willans üblich war. Für jedwede pathologische Auffassung ist ein solches Vorgehen einfach unbegreiflich, denn wie ist es möglich, einen secundären, gelegentlichen, nebensächlichen Befund wie das Bläschen für wichtiger zu halten, als den Hauptvorgang, von dem er abhängt? Bei oberflächlichen Entzündungen, um die es sich hier handelt, ist es doch eine sehr gewöhnliche Erscheinung, dass das Exsudat nicht auf das subpapillare Bindegewebe beschränkt bleibt, sondern dass es auch in die Papillen und in das Epithel eindringt, was an den kleinen Vorwölbungen der Hautoberfläche und an einer gewissen Transparenz des Epithels zu erkennen ist. Sammelt sich nun das Exsudat auf kleinen Bezirken im Epithel in grösserer Quantität an, so wird es klinisch leicht wahrnehmbar. Das ist nun der wichtige Moment, in welchem das dermatologische Interesse, das bisher, während des ganzen Verlaufes des Processes, geruht hatte, mit einem Male wach wird, weil Bläschen da sind. Diese werden nun allein beachtet und als charakteristisch für eine Krankheit erklärt.

Nebenbei gesagt, kann ein Bläschen überhaupt nie einen pathologischen Werth bei Entzündungen haben, da es stets das Product des Processes im Derma ist; es müsste denn sein, dass wirklich primäre Epithelveränderungen bestehen und nicht nur mechanische und durch Quellung verursachte Zelldeformationen, wie beim Eczem.

Es wird also schon im Beginne dieser Arbeit den Thatsachen die grösste Gewalt angethan und der Beobachtung der Dinge in der Natur die sichere Grundlage entzogen. Dies hier noch im einzelnen nachzuweisen, würde uns zu weit führen, ich gehe daher gleich zu dem zweiten Punkte über, den ich erörtern wollte.

Brocq, obgleich er zunächst grosses Gewicht auf das Bläschen legt, begnügt sich schliesslich auch mit den blossen Krusten, so dass er überall dort Eczem sieht, wo oberflächliche Entzündung mit freiem Exsudat besteht. Achten wir genau darauf, was das hier bedeuten will! Er sagt nicht: dort, wo sich eine solche Entzündung vorfindet, haben wir es, wie die allgemeine Pathologie lehrt, mit einem der elementarsten Vorgänge zu thun, sondern er behauptet, wo eine solche Entzündung vorliegt, da existirt eine Krankheit und diese Krankheit ist das Eczem. Dermatologisch gedacht, ist das keine Behauptung, die überrascht, denn in diesem Sinne wurde stets von der Wiener Schule das Eczem aufgefasst. sie überrascht hier nur, weil wir uns des Vorlebens des Eczems in Frankreich erinnern, denn Besnier hatte doch im Jahre 1892 gelehrt, dass die Eczematisation nur eine besondere Reactionsweise der Haut ist (citirt von Brocq l. c. p. 88), Aber Brocq erklärt heute (l. c. p. 91); „nous (Besnier, Jacquet. Brocq) n'avons jamais nié que ces manifestations eczémateuses soient de l'eczéma: ce serait nous prêter gratuitement une absurdité."

Soll nun der einfache pathologische Vorgang der Entzündung eine selbständige Krankheit sein, sobald klinisch das Exsudat an der Ober-

Digitized by Google
Original from UNIVERSITY OF MICHIGAN
Generated on 2019-05-27 18:06 GMT / http://hdl.handle.net/2027/mdp.39015072936266
Public Domain in the United States, Google-digitized / http://www.hathitrust.org/access_use#pd-us-google

fläche der Haut sichtbar wird, so kann es natürlich nicht Wunder nehmen, wenn Brocq behauptet, dass viele Krankheiten sich mit dieser compliciren. Denn das wird doch gewiss aus zwei Gründen sehr leicht eintreten können, wie wir schon im voraus sagen können: erstens ist ein Organ, wie die Haut, sehr vielen entzündungserregenden Schädlichkeiten ausgesetzt und es kann daher auch eine bereits irgendwie erkrankte Haut von ihnen betroffen werden, so dass dann die ursprüngliche Krankheit sich mit oberflächlicher Entzündung und freiem Exsudat complicirt und zweitens kann bei einer ihrer Natur nach entzündlichen Krankheit die Entzündung sich aus äusseren oder inneren Gründen steigern, so dass das Exsudat an die Oberfläche dringt.

Aber weshalb unter diesen Umständen nicht nur der bloss quantitativ verschiedene Vorgang von dem ursprünglichen getrennt, sondern auch als ein ganz unabhängiger Process und gar als eine selbständige Krankheit betrachtet werden soll, das ist, pathologisch gedacht, vollkommen unverständlich.

Von seinem Standpunkt aus, gelangt nun Brocq weiter dazu, eine besondere Classe von Krankheiten aufzustellen, welche eine auffallende Affinität zum Eczem zeigen sollen, er nennt sie eczematogene; es gehören dazu Krankheiten, die sehr gründlich erforscht sind und von denen man meinen sollte, dass über ihren pathologischen Vorgang in der Haut an dieser Stelle wenigstens nichts mehr zu sagen wäre. Denn, dass bei artificiellen Eruptionen, Psoriasis, Pityriasis rosea, Mycosis fungoides das entzündliche Exsudat gelegentlich frei an die Oberfläche gelangen kann, das ist doch aus verschiedenen Gründen nichts Bemerkenswerthes — aber die Schuldermatologie findet auch hierin ein Problem und so gelangt sie dazu, auch diese Krankheiten von neuem in den continuirlichen Umwandlungsprocess hineinzuziehen, dem, wie wir gesehen haben, fast der ganze Inhalt der speciellen Pathologie unterliegt und der es nie zu einer Sicherheit im Wissen kommen lässt.

(Es sei hier nochmals bemerkt, dass ich sehr wohl weiss, dass Brocq als Merkmal des Eczems nicht nur Hautveränderungen, sondern auch einen bestimmten Verlauf derselben verlangt, da er aber selbst trotzdem sehr grosses Gewicht auf jene legt, so habe ich diese für sich allein hier betrachten dürfen.)

Viertes Beispiel: Die Eczemfrage auf dem Pariser Congress.

Auf dem letzten Pariser Congress ist wieder einmal die grundverschiedene Auffassung, welche die Dermatologen von ihrem Arbeitsgegenstande haben können, deutlich zu Tage getreten. Auf der einen Seite steht Kaposi, der behauptet, dass alle wissen, was Eczem ist und auf der andern Seite wird erklärt, dass das noch erst durch Untersuchungen festgestellt werden muss: wir wissen nicht, was Eczem sei. So formulirt, erscheint die Frage sehr räthselhaft, obgleich es sich doch hier um Dinge handelt, die in den Bereich der Dermatologie und der Pathologie gehören; sie macht den Eindruck einer Frage, die man nach den Grundsätzen der platonischen Philosophie zu lösen trachtet: die Idee des

Digitized by Google
Original from UNIVERSITY OF MICHIGAN
Generated on 2019-05-27 18:06 GMT / http://hdl.handle.net/2027/mdp.39015072936266
Public Domain in the United States, Google-digitized / http://www.hathitrust.org/access_use#pd-us-google

Eczems ist uns angeboren, unsere Aufgabe besteht darin, in der Natur nach ihrem Gegenstande zu suchen. Und da behauptet dann der Eine, dass er ihn schon gefunden hat, während der Andere das leugnet.

Sehen wir daher von der Anwendung des Wortes Eczem vollständig ab und halten wir uns nur an die Thatsachen, die bearbeitet werden sollen, so stellt sich die Frage folgendermassen dar: alle sind darüber einig, dass wir es hier mit einer oberflächlichen Entzündung und mit dem Eindringen von Exsudat ins Epithel zu thun haben, also mit einer der einfachsten anatomischen Störung, die in der menschlichen Haut beobachtet wird. Wie kommt man nun dazu, hier überhaupt schon von Krankheit zu reden? Weil in der Schuldermatologie die Hautveränderungen für sich allein genügen, um eine Krankheit zu constituiren, wie wir oben gesehen haben. So versteht man, weshalb Kaposi behauptet, dass das Eczem bekannt sei — es ist nämlich so bekannt, wie die zahlreichen andern Dermatosen, die nach gleichen Kriterien gebildet worden sind, die wir als variable bezeichnet haben. Man versteht nun aber auch die entgegengesetzte Ansicht, nach welcher noch erst andere Symptome, andere pathologische Eigenschaften, Krankheitsbedingungen etc. gefunden werden müssten, bevor man hier von einer Krankheit reden könnte, eine Ansicht, welche gewiss keine Widersacher finden wird. Aber das Merkwürdige ist nun, dass die Vertreter derselben, wie Brocq, doch wieder, wie wir oben sahen, nicht nur auf die Hautveränderungen ein grosses Gewicht legen, sondern sogar nach doctrinärer Weise in einem Bläschen eine charakteristische Eigenschaft der neu zu creirenden Krankheit erkennen wollen, als ob dieselbe nicht durch eine ganze Reihe von verschiedenartigen Thatsachen bestimmt werden müsste. Ja, wir begegnen sogar Forschern, die, obgleich sie geradezu auf den wichtigsten Theil einer Krankheit losgehen, auf die Aetiologie, sich doch nicht mit der Feststellung eines eigenartigen Verlaufes der in Rede stehenden Hautveränderungen, der auf das Vorhandensein einer Krankheit hindeuten würde, zufrieden geben, sondern wiederum auf das Bläschen recurriren und nur darin nach der Ursache suchen, als ob der entzündliche Process gar nicht existirte oder als ob derselbe erst dann von der constatirten Ursache abhinge, wenn es zu einer makroskopisch sichtbaren Flüssigkeitsansammlung in der Epidermis gekommen ist. So schleicht sich selbst in von ganz moderner Anschauung getragene Untersuchungen die Efflorescenzenlehre von neuem wieder ein.

4. Die Diagnose.

Die Art, wie das Diagnosticiren in der Dermatologie gelehrt wird, unterscheidet sich sehr wesentlich von der sonst in der Medicin üblichen. Anstatt sich darauf zu beschränken, diejenigen Krankheiten namhaft zu machen, welche in wichtigen Theilen ihrer Symptomatologie oder in ihrem ganzen Verlaufe Aehnlichkeiten aufweisen, werden die grundverschiedensten Dermatosen aufgezählt und in so grosser Zahl, dass man fast zu dem Glauben kommt, es sei die Pflichtdes guten Diagnostikers, in jedem gegebenen Falle die ganze Wissenschaft Revue passiren zu lassen.

Digitized by Google
Original from UNIVERSITY OF MICHIGAN
Generated on 2019-05-27 18:06 GMT / http://hdl.handle.net/2027/mdp.39015072936266
Public Domain in the United States, Google-digitized / http://www.hathitrust.org/access_use#pd-us-google

Bei Psoriasis circinatus soll die Differentialdiagnose mit Syphilis, Herpes tonsurans, Lupus gemacht werden.

Bei Pityriasis versicolor mit Pityriasis rosea, Roseola syphilitica.

Beim schuppenden papulösen Syphilid mit Psoriasis, Lichen, Ichthyosis, Lupus erythematosus.

Bei Pemphigus foliaceus mit Eczema rubrum, Pityriasis rubra, Scabies.

Bei der Duhring'schen Krankheit mit Eczem, Lichen planus bullosus (Hallopeau-Leredde).

Weshalb soll ich nun so verfahren? Was ist das tertium comparationis dieser Dermatosen? Bei Psoriasis circinatus offenbar nur der Kreis, bei Pityriasis nur der Fleck, in den andern Fällen nur die Schuppen oder die Blasen, d. h also entweder die Primäreffloreszenz oder die Morphologie.

Nun wird aber doch gelehrt, dass man sich bei der Krankenuntersuchung nicht mit der blossen Feststellung der Form begnügen darf, sondern dass man auch auf den Verlauf der Efflorescenzen und auf deren anatomische Eigenschaften zu achten hat. Und thue ich es, so werde ich mich doch nie in der Lage befinden, welche die Voraussetzung für diese Art zu diagnosticiren ist — sie ist daher vollständig überflüssig. Einen Sinn hätte sie nur und würde ihrem Zwecke entsprechen, wenn die Krankheiten wirklich noch, wie zur Zeit Willans, einzig und allein nach ihren Efflorescenzen und morphologischen Eigenschaften unterschieden wären, alsdann müsste und könnte ich auch direct nach der Bestimmung dieser zur Diagnose der Krankheit übergehen. Aber heute sind doch die Dermatosen der Lehrbücher nicht allein nach diesen Merkmalen gebildet und muss ich daher auch aller andern Krankheitseigenschaften Rechnung tragen, bevor ich zur Diagnose schreite.

Verfährt nun aber die Schuldermatologie doch noch nach der alten Methode, so geht daraus hervor, dass sie trotz ihrer modernen Principien das Hauptgewicht immer noch auf die Efflorescenzen legt; wenn sie das aber leugnen wollte, so könnte man ihr den Vorwurf machen, dass sie mit ihrer Differentialdiagnose geradezu dazu herausfordert, die Krankenbeobachtung schon abzubrechen, wenn man über die Bestimmung der morphologischen Eigenschaften noch nicht hinausgekommen ist.

Wie dem auch sein mag, im Grunde genommen tritt hier nur eine Folge der ungenügenden Nosographie zu Tage, durch welche die wichtigen Eigenschaften der Hautveränderungen so wenig hervorgehoben und so schlecht geordnet werden, dass sie jetzt nicht gut als Merkmale für eine Krankheit benutzt werden können. Man sieht sich daher genöthigt, seine Zuflucht zu den nebensächlichen morphologischen Eigenschaften zu nehmen, die natürlich die Veranlassung dazu werden, dass man hilflos in der ganzen Hautpathologie umherirrt.

Da die Differentialdiagnose in engster Beziehung zur doctrinären Auffassung der krankhaften Veränderungen steht, so dient sie nun nicht allein zum Unterricht, sondern sie bildet geradezu einen sehr wesentlichen Theil der klinischen Thätigkeit. Selbst die hervorragendsten Fachleute sehen ihre Arbeit erst dann für vollständig an, wenn sie ihren Beobachtungen

Generated on 2019-05-27 18:06 GMT / http://hdl.handle.net/2027/mdp.39015072936266
Public Domain in the United States, Google-digitized / http://www.hathitrust.org/access_use#pd-us-google
Digitized by Google
Original from UNIVERSITY OF MICHIGAN

die Differentialdiagnose haben folgen lassen. Mögen sie als gewiegte Kliniker auch sehr gut wissen, dass es sich in einem gegebenen Falle ganz gewiss nicht um eine der aufzuzählenden Dermatosen handelt, da sie denselben sehr gründlich nach allen Richtungen erforscht haben, so verschmähen sie es doch nicht, sich der lästigen, zeitraubenden, werthlosen Vorschrift der Schuldermatologie zu unterziehen.

Erstes Beispiel: Brocq, Hydroa vacciniforme. Ann. Derm. 1894.

Brocq beobachtet einen für ihn ganz neuen Fall: eine 30jährige Frau, welche seit ihrer Kindheit, sobald sie sich atmosphärischen Einflüssen aussetzt, einen Ausschlag im Gesicht bekommt, der mit Narben heilt. Die Affection besteht aus kleinen, eine klare Flüssigkeit enthaltenden, rundlichen Epidermisabhebungen, die deutlich erhaben und von einem erythematösen Hof umgeben sind. Die jüngsten Efflorescenzen sind weiss durchscheinend, die grössten (von Linsen- und Erbsengrösse) lassen ein Centrum und eine Peripherie unterscheiden. Ersteres hat 1—3 Mm. Durchmesser, ist von bläulicher oder schwärzlich-brauner Farbe, als ob Hämorrhagie stattgefunden hätte und ist etwas eingesunken, letztere entweder weiss, opalescirend oder gelblich.

Man sollte nun meinen, dass nach dieser gründlichen Beobachtung, welche noch durch die Verificirung, dass die Hautveränderung wirklich durch äusseren Einfluss hervorgerufen war, vervollständigt wurde, die Arbeit erledigt wäre, zumal Brocq auch der Pflicht nachgekommen war, in der Literatur nach ähnlichen Fällen zu suchen. Statt dessen aber sehen wir ihn sich anschicken, seinen Fall mit allen möglichen Dermatosen zu vergleichen.

Er vergleicht ihn mit Arzneiexanthemen nach Jod- und Bromkali, mit der einfachen Impetigo, mit dem polymorphen Erythem, mit Dermatitis herpetiformis, mit Impetigo herpetiformis, mit pustulösem und pustulokrustösem Syphilid, mit Impfvaccine — weil in seinem Falle klare Flüssigkeit enthaltende Epidermisabhebungen vorhanden waren.

Mit Colloidmilium — weil die Epidermisveränderungen einen eigenthümlichen Glanz hatten.

Mit Acne varioliformis — wegen der Narbenbildung.

Mit Lupus, anderer Tuberculose, tertiärem Syphilid vergleicht ihn Brocq nicht weil sein Verlauf ein ganz anderer ist.

Mit Lupus erythematosus wird der Fall verglichen wegen der gleichen Localisation.

Weshalb wird nun diese umständliche und fruchtlose Arbeit gemacht? Antwort: Die Schuldermatologie verlangt es, sie nennt sie Differentialdiagnose.

Zweites Beispiel: Caspary, Ueber einen Fall von Darier'scher Krankheit. (Festschr. Kaposi.)

Die Krankenuntersuchung schliesst der Verfasser mit folgenden Worten ab:

„Das auffälligste Symptom war das der Exkrescenzen auf dem Fussrücken, die wie verhornte spitze Condylome in die Höhe ragten, zu denen

Digitized by Google
Original from UNIVERSITY OF MICHIGAN
Generated on 2019-05-27 18:06 GMT / http://hdl.handle.net/2027/mdp.39015072936266
Public Domain in the United States, Google-digitized / http://www.hathitrust.org/access_use#pd-us-google

sich Uebergänge von den kleinen isolirten Efflorescenzen durch die Knötchenstreifen auf Stirn, Armen, Handrücken fanden";
da nun Verf. dafür hält, dass

„Das Entscheidende in dem makroskopischen Bilde sind die Primäreffloreszenzen, die ja bei jeder Hautkrankheit — wo sie nur irgend festzustellen sind — besonderen diagnostischen Werth haben. In jedem Falle Darier'scher Krankheit müssen sich kleine Knötchen finden, die in dem Gewebe festwurzeln, auf denen leicht, oft nur unter Blutung abhebbare, gelbliche, bräunliche Borken, Grinde, Krusten aufliegen, nach deren Abhebung eine flache oder trichterförmige Vertiefung in der Haut, im Centrum des Knötchens sich findet. Ob dieses Centrum einer Follikelmündung entspricht oder einem andern Theil der Haut, ist für die Diagnose nicht ausschlaggebend",
so entscheidet er sich für diese Affection.

Trotzdem aber zieht er zur Differentialdiagnose heran: Naevus verrucosus — Ichthyosis verrucosa — Lupus verrucosus — Tuberculosis cutanea verrucosa — Akanthosis nigricans — Porokeratosis — Syphilis, u. zw. nur weil auch bei ihnen verrucöse Auswüchse vorkommen.

Bei der Diagnose legt man auch Werth darauf, dass nicht allein die Krankheit festgestellt wird, sondern auch die Form, unter welcher sie auftritt und die in den Lehrbüchern besonders unterschieden wird. Man sollte denken, dass mit der Erkennung der Krankheit die klinische Thätigkeit eigentlich beendet sei, aber die Schuldermatologie, offenbar um nicht vergeblich ihre Arbeit auf das Studium der Morphologie verwendet zu haben, verlangt dann noch eine besondere Diagnose.

Dieses Vorgehen einer Kritik zu unterziehen, erscheint mir überflüssig, da es nur eine nothwendige Folge der herrschenden Richtung ist und von der Verurtheilung dieser mitbetroffen wird. Nun gibt es aber bestimmte Krankheiten, bei denen die Unterscheidung der Formen scheinbar wirklich von Werth ist; es dürfte daher angebracht sein, wenigstens an einem Falle das Irrthümliche dieser Auffassung nachzuweisen.

Bekanntlich werden innerhalb der **Hauttuberculose** eine ganze Reihe von Krankheiten, Formen, Varietäten etc. unterschieden, die besonders beschrieben, benannt und diagnosticirt werden. Neuerdings (Festschr. Pick l. c.) tritt Kaposi wieder energisch dafür ein, „die durch klinische Beobachtung und Erfahrung gewonnenen, umschriebenen Krankheitsbilder aufrecht zu erhalten und sie speciell diagnostisch zu bezeichnen". Und zwar deshalb, „weil sie in Bezug auf Entwicklungs- und Verlaufsweise, Prognose, therapeutische Indicationen sehr verschieden sind". Namentlich gilt dies für Lupus vulgaris, für dessen klinische Abgrenzung und für dessen Bezeichnung er „gegenüber der rasch zur Geltung gekommenen Neigung der Aerzte sich mit der Diagnose Hauttuberculose zu begnügen, eingetreten ist".

Bevor wir diese Auffassung einer Erörterung unterziehen können, müssen wir uns erinnern, dass es sich hier für Kaposi eigentlich nicht

Digitized by Google
Original from UNIVERSITY OF MICHIGAN
Generated on 2019-05-27 18:06 GMT / http://hdl.handle.net/2027/mdp.39015072936266
Public Domain in the United States, Google-digitized / http://www.hathitrust.org/access_use#pd-us-google

um Formen von Krankheiten handelt, sondern um verschiedene Krankheiten, da er den Tuberkelbacillus als Ursache nur für die echte Hauttuberculose anerkennt, aber nicht für Lupus. Wir dürfen daher die Frage nicht so stellen, ob es von Werth ist, diese beiden von einander zu unterscheiden? sondern wir müssen uns darauf beschränken, etwa nur Lupus und Scrophuloderma in Betracht zu ziehen u. zw. ganz unabhängig von unserer Meinung über ihre Aetiologie. Ist es nun wirklich von so grosser Wichtigkeit, diese speciell diagnostisch zu bezeichnen? Hat es überhaupt einen Werth, die Krankenuntersuchung nur zu dem Zwecke vorzunehmen, um nachträglich Lupus von Scrophuloderma trennen zu können? ja, ich beschränke meine Frage sogar nur auf Lupus: lässt sich durch die klinische Beobachtung wirklich nichts Besseres feststellen, als die wenigen Thatsachen, die genügen, um Lupus diagnosticiren zu können? Doch gewiss nicht, denn jegliches Lehrbuch kann uns darüber Auskunft geben dass das Capitel Lupus den verschiedenartigsten Inhalt in sich birgt, worauf wir bereits in dem zweiten Abschnitte haben hinweisen müssen. Fassen wir die krankhaften Veränderungen beim Lupus als das auf, was sie in Wirklichkeit sind und machen wir eine gründliche Untersuchung des Krankheitsfalles, so gelangen wir schliesslich dazu, die ganze Entwicklungsgeschichte des pathologischen Processes festzustellen und diese in einer anatomischen Diagnose zusammenzufassen. Wir werden dann zwar immer finden, dass ein chronischer, infectiöser, Granulationsgewebe bildender Process vorliegt, aber die Art seines ersten Auftretens in der Haut, die Art der Ausbreitung des Primärherdes, die Bildung der secundären Krankheitsherde, ja sogar die Umwandlung des Granulationsgewebes selbst, die Reactionsweise der Haut und des ganzen Organismus — alle diese in der Klinik zu beobachtenden Thatsachen werden von einem Fall zum andern sehr variiren können. In einem Falle kann es sich um einen von aussen direct die Haut befallenden Process handeln, in einem zweiten um einen von unterliegenden erkrankten Organen auf die Haut sich fortsetzenden Process. In einem dritten Falle bleibt der Process scharf localisirt, in einem vierten breitet er sich in acuter Weise auf den Lymphwegen in der Haut aus. Hier wird reines Granulomgewebe gebildet, das von selbst atrophirt, dort kommt es zu einem schnell zerfallenden Gewebe, das sich in langdauernde Geschwüre umwandelt u. s. w.

Alle diese Dinge werden wir natürlich in der Diagnose festhalten und wir werden uns nicht mit der Diagnose Lupus vulgaris, auf welche von Kaposi Werth gelegt wird, zufrieden geben. Und zwar thun wir dies nicht nur, weil die Diagnose eine vollständige sein soll, sondern auch weil wir auf diese Weise sichere therapeutische Indicationen gewinnen; denn diese werden doch gewiss sehr verschieden sein, je nachdem es sich um einen idiopathischen Process der Haut oder um einen deuteropathischen handelt, dessen Existenz von dem Verlauf des ihm Leben gebenden unterhalb der Haut liegenden Krankheitsherdes abhängt, je nachdem das Granulom sich von selbst involvirt oder nekrotisirt, je nachdem der Process nur chronisch verläuft oder acute Ausbrüche hat.

Digitized by Google
Original from UNIVERSITY OF MICHIGAN
Generated on 2019-05-27 18:06 GMT / http://hdl.handle.net/2027/mdp.39015072936266
Public Domain in the United States, Google-digitized / http://www.hathitrust.org/access_use#pd-us-google

Die Diagnose Lupus vulgaris ist also vollständig ungenügend, mag man über die Aetiologie desselben denken, wie man will, mag man daher von Tuberculose oder Scrophulose oder überhaupt nur von einem chronischen infectiösen Process reden, bei dem heutigen Stande unseres Wissens wird die Diagnose erst dann vollständig sein, wenn alle die besprochenen Elemente in ihr berücksichtigt sind.

Dass es demnach noch weniger Werth hat, Distinctionen zwischen Lupus und Scrophuloderma vorzunehmen, da innerhalb des Lupus schon so wichtige Trennungen zu machen sind und diesen gegenüber die für Processe angenommenen Unterscheidungsmerkmale vollständig verschwinden, bedarf wohl keiner Auseinandersetzung.

Die scheinbar berechtigte Trennung verschiedener Formen innerhalb der Hauttuberculose erweist sich also als werthlos. Wenn man eingesehen hat, dass es die ganze Entwicklungsgeschichte des pathologischen Processes ist, welche einen Krankheitsfall kennzeichnet, so müssen innerhalb einer Krankheit die Formen danach unterschieden werden und nicht nur nach gewissen Eigenschaften der anatomischen Störungen, die bisher allein zur Aufstellung der heute unterschiedenen Formen benutzt wurden.

Die Diagnose hat bei sehr vielen Dermatosen nicht mehr die Bedeutung des Wiedererkennens einer Krankheit aus einzelnen seiner in einem gegebenen Falle vorhandenen Bestandtheile, sondern sie reducirt sich auf die Auffindung der termini technici für die morphologischen Eigenschaften der krankhaften Hautveränderungen, wie wir bereits bei der Besprechung der variablen Dermatosen gesehen haben. Ein derartiges Verfahren dürfte daher eigentlich gar nicht mehr Diagnosticiren genannt werden. Es hat aber auch für die Benennung einer Krankheit nur einen sehr beschränkten Werth, denn die „Diagnose" ist nur innerhalb des Kreises aus gleicher Schule hervorgegangener Dermatologen verständlich, da ja die variablen Hautkrankheiten in der verschiedensten Weise gruppirt und benannt werden. In Wirklichkeit lässt sich in derartigen Fällen nichts anderes thun, als in jedem einzelnen Falle das Krankenexamen sehr genau vornehmen und sich sein Urtheil ganz selbständig und unabhängig von jedem doctrinären Einflusse bilden. Selbstverständlich wird so auch in der Praxis verfahren, aber trotzdem wird schulgemäss nie darauf verzichtet, wie gewöhnlich, die Diagnose und die Differentialdiagnose zu machen.

Man diagnosticirt alsdann Lichen, Eczem, Pityriasis, Erythem, Roseola, Impetigo, Purpura, Pemphigus, Acne, Urticaria, Ichthyosis etc., denen verschiedene Adjective, je nach der Morphologie der Hautveränderungen, hinzugefügt werden und gibt auf diese Weise seinem Falle das Aussehen, als ob er den echten Krankheiten, die mit derselben Nomenclatur versehen sind, gleichwerthig wäre. Ja, man macht dann sogar die Differentialdiagnose mit diesen, obgleich doch ein einfacher Hautbefund, denn nur um einen solchen handelt es sich hier, gar nicht mit einem sich aus vielen sich gegenseitig bedingenden Bestandtheilen zusammensetzenden Vorgange verglichen werden kann. Man wird da-

Digitized by Google
Original from UNIVERSITY OF MICHIGAN
Generated on 2019-05-27 18:06 GMT / http://hdl.handle.net/2027/mdp.39015072936266
Public Domain in the United States, Google-digitized / http://www.hathitrust.org/access_use#pd-us-google

durch in weitschweifige Erörterungen verwickelt, die zu keinem Resultate führen können, da jegliche thatsächliche Grundlage dafür fehlt.

Für solche Fälle hat nun Brocq, der sie ebenfalls als Krankheiten auffasst, versucht, die Schwierigkeiten dadurch zu umgehen, dass er ihnen ihre Stellung im System nicht durch einen diagnostischen Namen anweist, sondern auf graphischem Wege. Da aber dieser Methode eine Auffassung des Krankheitsbegriffes zu Grunde liegt, die heute schwerlich vertheidigt werden kann, so wäre dieselbe schon deswegen zu beanstanden. Er meint nämlich, dass es Uebergangsfälle von einer Krankheit zur andern gibt, wie solche unter den Lebewesen vorkommen, eine Ansicht, die sehr an die naturphilosophische Richtung in der Medicin erinnert. In Wirklichkeit spricht nun aber Brocq gar nicht von Krankheiten, sondern einzig und allein von ihren Effloreszenzen und behauptet nur von diesen, dass sie mitunter Eigenschaften von verschiedenen Krankheiten in sich vereinigen können, so dass die betreffenden Fälle in der Mitte zwischen diesen stehen. Solche Fälle aber überhaupt nach ihren Hautveränderungen ordnen zu wollen, wäre doch zu sehr doctrinär gedacht, da sie ja selbst einen klaren Beweis dafür liefern, dass in diesen Eigenschaften überhaupt kein Merkmal für eine Krankheit gesucht werden darf. Es fällt hier also von selbst die Krankheitsdiagnose weg.

Die Diagnose der Hautkrankheiten ist schwer, das sagen nicht allein die Studenten, sondern auch die Aerzte. Und wenn man bedenkt, dass bei der Art die Krankheiten zu beschreiben sehr viel von dem in der Natur Beobachteten verloren geht, wenn man ferner bedenkt, dass bei der Aufstellung von Krankheiten noch eine grosse Rolle der Morphologie eingeräumt wird, die doch im höchsten Grade wechselnd ist und wenn man schliesslich bedenkt, dass die pathologisch-anatomischen Eigenschaften der krankhaften Hautveränderungen sehr wenig in den Beschreibungen beachtet werden, so ist es nicht zu verwundern, dass sich der Verwerthung dermatologischer Kenntnisse in der Praxis sehr grosse Hindernisse entgegenstellen. Und ich selbst, der ich mich doch schon seit etlichen Jahren mit Dermatologie befasse, muss offen bekennen, dass es auch mir meistens sehr schwer fällt, eine Krankheit nach Beschreibungen wiederzuerkennen: da fehlen zunächst genaue Angaben über die Art der anatomischen Störungen, ohne welche doch überhaupt ein Verständniss der Veränderungen, die vorgelegen haben, nicht möglich ist; man muss alsdann entweder aus dem Verlauf derselben darauf schliessen oder in einer etwa beigefügten histologischen Untersuchung danach suchen und man kann sich glücklich schätzen, wenn man darin Befunden begegnet, die zur Erklärung dafür benutzt werden können — oder es ist die Art des ersten Auftretens der Hautveränderungen nicht beachtet worden; man sucht alsdann in der Anamnese danach — oder die Altersbestimmung der Veränderungen fehlt; man kann sie vielleicht aus den Angaben des Patienten selbst entnehmen u. s. w.

Digitized by Google
Original from UNIVERSITY OF MICHIGAN
Generated on 2019-05-27 18:06 GMT / http://hdl.handle.net/2027/mdp.39015072936266
Public Domain in the United States, Google-digitized / http://www.hathitrust.org/access_use#pd-us-google

Mag nun auch aus den angeführten Gründen die Diagnose schwierig, erscheinen, so muss doch andererseits eingestanden werden, dass in Wirklichkeit die Diagnose der meisten Krankheitsfälle, denen man in der Praxis begegnet, sehr leicht ist, sobald man nur schulgemäss verfährt. Wir haben nämlich gesehen, dass sie dann häufig nur aus der Auffindung der schulgemässen Bezeichnung für die morphologischen Eigenschaften der Hautveränderungen zu bestehen braucht. Es genügt daher, überhaupt jene zu kennen, um niemals um eine Diagnose in Verlegenheit zu gerathen. Die grosse Fertigkeit im Diagnosticiren von Dermatosen, welche den Neuling so sehr in der dermatologischen Klinik überrascht, rührt zum Theil wenigstens davon her; zum Theil, wie hinzugefügt werden muss, um nicht missverstanden zu werden, denn unsere bedeutenden Kliniker finden selbstverständlich so viele Anhaltspunkte zum Erkennen der Krankheiten, die anderen entgehen, dass sie meist leicht zum Ziele gelangen.

5. Die pathologisch-anatomischen Untersuchungen.

Es ist zwar nicht zu verwundern, dass die Efflorescenzenlehre auch in den pathologisch-anatomischen Untersuchungen zur Geltung komm t da sie ja meist von den Klinikern selbst vorgenommen werden, aber es wird stets eine Merkwürdigkeit bleiben, dass sich die pathologische Anatomie so sehr der Doctrin untergeordnet hat, wie es der Fall gewesen ist.

(Ohne grösseres Gewicht auf eine gelegentliche Aeusserung Darier's legen zu wollen, möchte ich dieselbe hier doch citiren, da in ihr diese Erscheinung deutlich zum Ausdruck gebracht ist. In dem Capitel über Entzündung (Pratique dermat.) sagt derselbe nämlich:

Il est possible de reconnaître que les alterations d'ensemble qui caractérisent l'inflammation se décomposent en un certain nombre d'altérations plus simples qu'on peut appeler **lésions élémentaires**. Il en est donc ici de même qu'en clinique, ou une éruption se compose d'un certain nombre d'éléments éruptifs, de lésions dermatologiques élémentaires.)

Die pathologisch-anatomischen Untersuchungen gehen also denselben Weg, wie die klinischen Beobachtungen: sie fangen mit den Primäreffloreszenzen an und verfolgen dieselben in allen ihren Formumwandlungen. Ist nun schon für die Klinik dieses Vorgehen ein verfehltes, so wird es hier geradezu widersinnig. Denn weshalb soll die Untersuchung erst dann einsetzen, wenn der pathologische Process bestimmte regelmässige Gestalten hervorgerufen hat? Ist er nicht etwa schon vorher vorhanden? Und bleibt er nicht derselbe, ob er sie überhaupt bildet oder nicht? Hängt nicht die Formveränderung meistens von mannigfaltigen, ganz ausserhalb des anatomischen Processes liegenden Bedingungen ab? Allerdings stellen sich die Hautveränderungen in sehr vielen Fällen so dar, dass man geradezu dazu aufgefordert wird, die kleinen umschriebenen Krankheitsherde, die wie für mikroskopische Untersuchungen eigens geschaffen erscheinen, dazu auszuwählen und ganz besonders dann, wenn die von dem pathologischen Process gesetzten anatomischen

Digitized by Google
Original from UNIVERSITY OF MICHIGAN
Generated on 2019-05-27 18:06 GMT / http://hdl.handle.net/2027/mdp.39015072936266
Public Domain in the United States, Google-digitized / http://www.hathitrust.org/access_use#pd-us-google

Störungen sich einzig und allein in dieser Form präsentiren. Aber man darf sich doch nicht durch eine solche Aeusserlichkeit gefangen nehmen lassen und man darf darüber doch nicht vergessen, dass immer und stets der anatomische Process selbst es ist, der studirt werden soll. Die Efflorescenzenform darf daher auch nie als Ausgangspunkt gewählt werden, denn in Wirklichkeit bildet sie vielmehr den Endpunkt der vollständigen Untersuchung, u. zw. nicht nur der anatomischen Störung allein, sondern der ganzen Entwicklungsgeschichte des Processes, da sie erst durch diese erklärt wird und ihren Sinn empfängt.

Einzig und allein von der doctrinären Auffassung geleitet, mussten daher die anatomischen Untersuchungen nothwendiger Weise in eine falsche Richtung gerathen.

Man suchte in den „charakteristischen" Primäreffloreszenzen nach Aufklärung über die Krankheit selbst, als ob nicht schon, wenn das Verlangen für den anatomischen Process gestellt worden wäre, das durch das Mikroskop Erreichbare weit überschritten worden wäre und da wunderte man sich dann noch, wenn die Charakteristik sich sehr häufig unter dem Vergrösserungsglas in sehr einfache, häufig vorkommende histologische Befunde auflöste.

Man verwendete sehr viel Fleiss und Mühe auf die Efflorescenzen überhaupt, während doch alles pathologisch Wichtige schon in dem amorphen Theil des anatomischen Processes enthalten ist. Insbesondere gilt dies für die Blasen, obgleich es doch gerade hier noch klarer ist, als bei anderen Formen, dass sie weiter nichts als eine Nebenerscheinung vorstellen. Die Untersuchungen liefen daher immer auf die Beschreibung der durch Druck und Quellung veränderten Epithelzellen hinaus, während doch nur die Feststellung von primären, von dem in der Cutis sich entwickelnden Vorgang unabhängigen Epithelveränderungen von Werth gewesen wäre.

Man machte es sich zur Pflicht, jedwede Efflorescenz von der Horn- bis zur Fettschicht durchzumustern und jedwede angetroffene Abweichung von der Norm mit gleicher Wichtigkeit zu behandeln, als ob jeder pathologische Process überall seine Spuren hinterlassen müsste.

Mit gleicher Arbeitsfreude, wie die primären, verfolgte man auch die secundären Efflorescenzen, als wären sie ganz selbständige Dinge und jenen gleichwerthig — und weiter alle ihre Gestaltsveränderungen, als ob darin auch der anatomische Process ein anderer geworden wäre — und ferner alle secundären Veränderungen des Nachbargewebes, als ob dieselben für jeden Process besondere Eigenthümlichkeiten besässe.

Bei einer solchen Auffassung von dem Zwecke der pathologisch-anatomischen Untersuchung ist es natürlich nicht überraschend, dass in ganz gleicher Weise auch die Dermatosen, die wir oben variable genannt haben, bearbeitet wurden. Eine vorurtheilsfreie Betrachtung hätte doch sofort darüber belehrt dass ihnen nicht so, wie den echten Krankheiten, besondere anatomische Eigenschaften zukommen können, da sie ja mit gleichem Recht in der verschiedensten Weise gruppirt

Digitized by Google
Original from UNIVERSITY OF MICHIGAN
Generated on 2019-05-27 18:06 GMT / http://hdl.handle.net/2027/mdp.39015072936266
Public Domain in the United States, Google-digitized / http://www.hathitrust.org/access_use#pd-us-google

werden können. Ihre anatomischen Veränderungen sind in der That nur allgemeiner Natur, d. h. allgemein pathologische Erkrankungsformen. Nach den einzelnen Krankheiten durfte man daher hier überhaupt nicht die Untersuchung vornehmen, sondern hätte dafür höchstens die bei ihnen vorkommenden gleichen Efflorescenzenformen auswählen dürfen, um im Sinne der Untersucher zu reden. Statt dessen aber constatirte man Dermatose für Dermatose besondere anatomische Befunde, ohne zu bedenken, in welche Widersprüche man sich verwickelte und in welch' compromittirende Lage man die Untersuchungsmethode selbst brachte; denn dieselben Fälle, die heute zu einer Dermatose gerechnet wurden, konnten morgen auf verschiedene andere vertheilt werden, die ihrerseits wieder ihre besondere pathologische Anatomie haben würden. Und so kam es dann dazu, dass ein und dieselbe pathologische Störung, je nach der Krankheitsauffassung, die man von ihr hatte, auch ihre anatomischen Eigenschaften wechselte.

Bei den pathologisch-anatomischen Untersuchungen ist man also der Klinik auf allen ihren Irrwegen gefolgt und man hat gleichsam seinen Ehrgeiz darein gesetzt, zur makroskopischen speciellen Pathologie eine mikroskopische als Pendant auszuarbeiten. Darüber vergass man dann vollständig eine sehr wichtige, vielleicht die wichtigste Thatsache der ganzen Dermatologie, dass nämlich hier die klinische Beobachtung und die pathologische Anatomie in einer ganz eigenartigen Beziehung zu einander stehen, in einer so innigen, dass überhaupt keine Trennung zwischen ihnen möglich ist, dass jene selbst schon geradezu pathologische Anatomie ist und dass die Ergebnisse der mikroskopischen Untersuchungen erst durch jene Sinn und Bedeutung erhalten, anderenfalls sie zu werthlosen, in etwelchen pathologischen Hautstückchen gemachten Befunden herabsinken, aus denen ebenso wenig etwas Erspriessliches hervorgehen kann, wie aus einer Botanik, die ihre Beschreibungen nach den im Herbarium befindlichen Pflanzen entwerfen wollte.

Zusammenfassung.

Während des kritischen Streifzugs durch die heutige Dermatologie, für den wir als Ausgangspunkt nichts anderes, als die überhaupt in der Medicin giltigen Anschauungen gewählt haben, sind uns viele Dinge aufgefallen, an denen wir früher gleichgiltig vorübergingen, weil wir an dieselben von jeher gewöhnt waren. Wir haben aber zugleich auch versucht, der Ursache dieser Erscheinung nachzugehen und dabei sind wir immer wieder auf einen und denselben Punkt gestossen, nämlich auf die Efflorescenzenlehre.

Sie ist es in der That, welche die erste Stelle beim Unterricht einnimmt; nach ihr werden die Beschreibungen der Krankheiten abgefasst; sie gibt der Diagnose ihre Richtung an; sie leitet die pathologisch-anatomischen Untersuchungen; ihr verdankt in letzter Instanz die eigen-

Generated on 2019-05-27 18:06 GMT / http://hdl.handle.net/2027/mdp.39015072936266
Public Domain in the United States, Google-digitized / http://www.hathitrust.org/access_use#pd-us-google
Digitized by Google
Original from UNIVERSITY OF MICHIGAN

thümliche Auffassung vom Krankheitsbegriff und der sonderbare Charakter vieler klinischen Arbeiten ihren Ursprung; sie kommt auch noch bei der Aufstellung neuer Krankheiten ganz so wie früher zur Geltung und sie entpuppt sich mitunter auch als die wahre Veranlassung für sogenannte schwierige Probleme.

Und da nun der Grundgedanke dieser Doctrin, wie ich nachgewiesen zu haben glaube, vollständig verfehlt ist, so versteht man, weshalb ich eingangs von ihren schädlichen Folgen und von der Nothwendigkeit, dieselben einmal aufzudecken, habe sprechen dürfen.

Man wird aber auch ferner verstehen, weshalb ich in der heutigen Dermatologie eine morphologische Richtung von einer anatomisch-genetischen habe unterscheiden können, denn trotz der ganz modernen Bearbeitung, welche unser Gegenstand findet, wird derselbe doch noch immer auch von einer andern ganz besondern Seite aus angesehen, die nur von einer Wissenschaft aufgesucht werden kann, welche einem gänzlich veralteten Dogma huldigt.

Mag man nun auch auf die Namen der Effloreszenzen, als auf Elementarbegriffe Werth legen, mag man auch ein besonderes Interesse für die von ihnen gebildeten regelmässigen Formen hegen, mag man auch darauf hinweisen, dass es heute noch nicht möglich ist, alle und jede derselben anatomisch-genetisch erklären zu können, so hat man damit weder die Effloreszenzenlehre gerettet, noch hat man damit ihre heutige einflussreiche Stellung vertheidigt. Als Grundlage unserer Wissenschaft kann, wie in der übrigen Medicin, nur die pathologische Anatomie (resp. die Aetiologie) angesehen werden.

Wollte man aber gar bei der Ansicht verharren, dass heute bereits der pathologischen Anatomie der Platz eingeräumt sei, welcher ihr zukommt, so würde das einer vollständigen Verkennung sowohl der Bedeutung dieser, als auch des falschen Grundgedankens der Effloreszenzenlehre gleichkommen.

Denn, wenn auch die heutige Dermatologie, obgleich sie einen beträchtlichen Theil ihrer Arbeitskraft gerade pathologisch-anatomischen Studien gewidmet hat, keinen andern Nutzen aus ihnen hat ziehen können, als den bisherigen, so dürfte doch aus dem Versuch, den Török und der Schreiber dieser Zeilen gemacht haben, die Diagnose einzig und allein auf jene zu gründen, zumindestens das hervorgehen, dass der von ihnen eingeschlagene Weg kein aussichtsloser ist und dass daher die pathologische Anatomie noch lange nicht ihr letztes Wort gesprochen hat.

Andererseits aber lässt sich selbst bei dem heutigen Stande der Dermatologie ein Festhalten an der Effloreszenzenlehre in keiner Weise mehr rechtfertigen, denn diese liegt doch gewiss nicht in der Sache selbst begründet. Würde heute unser Specialfach erst entstehen, so würde man doch auf den ihr zu Grunde liegenden Gedanken gewiss nicht verfallen. Denn der ist und bleibt überhaupt ein für die Medicin vollständig fremdartiger. Machen wir uns ihn noch einmal in seinem innersten Wesen recht klar!

Generated on 2019-05-27 18:06 GMT / http://hdl.handle.net/2027/mdp.39015072936266
Public Domain in the United States, Google-digitized / http://www.hathitrust.org/access_use#pd-us-google
Digitized by Google
Original from UNIVERSITY OF MICHIGAN

Zur Zeit, als die Erkrankungen der Haut eines eigenen Studiums für werth gefunden wurden, befanden sich die Aerzte einem Organe gegenüber, das nicht mit den gewöhnlichen Untersuchungsmethoden bearbeitet werden konnte, da es sich hier nicht um functionelle Störungen handelte, aus der eine allgemeine Symptomatologie, wie bei inneren Krankheiten, hätte abgeleitet werden können. Um nun in der Fülle und Mannigfaltigkeit der Beobachtungen doch Ordnung zu schaffen, hielten sie sich an eine sehr auffällige Erscheinung, an die Formveränderungen der Haut und bedienten sich dieser, um aus ihnen in der für die Klinik üblichen Weise Krankheiten zu bilden. Sie stellten sich etwa vor, dass ebenso wie in inneren Organen die Krankheiten functionelle Störungen hervorrufen, dieselben in der Haut bestimmte regelmässige Formen annähmen. Sie erhoben daher das Studium derselben zu einem Theile der Dermatologie und gründeten dann darauf die Efflorescenzenlehre, welche als Führerin bei den Krankenuntersuchungen dienen sollte.

Sie behandelten also ihren Gegenstand etwa so, wie die Chemiker es mit den Körpern thun: diese sind ihnen ausser im flüssigen und gasförmigen Zustande auch in **bestimmter regelmässiger** Gestalt bekannt und deshalb machen sie aus der Untersuchung der Krystalle eine eigene Disciplin. Aber lassen sich anatomische Störungen, um ganz davon abzusehen, dass die krankhaften Hautveränderungen uns gar nicht einmal nur als solche, sondern als pathologische Lebensäusserungen entgegentreten, lassen sich dieselben wirklich von gleichem Standpunkte aus betrachten, wie todte Körper? Ist nicht dieser Gedanke ein von aussen in die Medicin hineingetragener, ist er ihr nicht aufgezwungen, ihr vollständig fremd? Wie ist es je möglich, pathologisch-antomische Veränderungen einzig und allein vom morphologischen Gesichtspunkt aus zu betrachten?

Dies war nun allerdings nur kurze Zeit möglich, denn die klinischen Erfahrungen zwangen bald dazu, auch den biologischen Eigenschaften der regelmässigen pathologischen Formen Rechnung zu tragen, aber trotzdem hat sich bis auf den heutigen Tag die ursprüngliche Idee wenigstens darin noch rein erhalten, dass die kleinen Krankheitsherde noch immer das grösste Interesse für sich in Anspruch nehmen, und dass man, von ihnen principiell gleichsam wie amorphe Körper, die diffusen als atypische Eruptionen trennt.

Die Efflorescenzenlehre gehört also gar nicht in die Dermatologie hinein, wie sie überhaupt mit dem modernen medicinischen Denken vollständig unvereinbar ist. Wir müssen sie daher mit der Wurzel ausrotten — mit der Wurzel, welche sie mit allen Gebieten der Dermatologie schon seit langer Zeit verbindet und mit deren dichten Zweigen, welche die nach und nach von der Wissenschaft herbeigetragenen Bausteine nach allen Richtungen durchwachsen haben, so dass wir, um gründlich vorzugehen, sie nicht allein an der Oberfläche loslösen dürfen, sondern sie auch in der Tiefe, wo sie versteckt liegen, aufsuchen müssen.

(Schluss folgt.)

Digitized by Google
Original from UNIVERSITY OF MICHIGAN
Generated on 2019-05-27 18:06 GMT / http://hdl.handle.net/2027/mdp.39015072936266
Public Domain in the United States, Google-digitized / http://www.hathitrust.org/access_use#pd-us-google

Bericht über die Leistungen

auf dem

Gebiete der Dermatologie und Syphilis.

Digitized by Google
Original from UNIVERSITY OF MICHIGAN
Generated on 2019-05-27 18:06 GMT / http://hdl.handle.net/2027/mdp.39015072936266
Public Domain in the United States, Google-digitized / http://www.hathitrust.org/access_use#pd-us-google

Generated on 2019-05-27 18:06 GMT / http://hdl.handle.net/2027/mdp.39015072936266
Public Domain in the United States, Google-digitized / http://www.hathitrust.org/access_use#pd-us-google

Digitized by Google

Original from
UNIVERSITY OF MICHIGAN

Verhandlungen der Wiener dermatologischen Gesellschaft.

Sitzung vom 8. Mai 1901.

Vorsitzender: Kaposi. Schriftführer: Kreibich.

Neumann ergreift beim Erscheinen des Vorsitzenden in dem neu ausgestalteten Hörsaale der Klinik Kaposi das Wort zu folgender Anrede: Die Gesellschaft hat nunmehr die alten Räume, in denen sie seit den ersten Sitzungen getagt, verlassen. Wir haben alle nur den einen Wunsch, dass unser verehrter Präsident und Vorsitzender verjüngt, zur Ehre unserer Wissenschaft, noch lange in diesen Räumen wirke.

Kaposi: Ich war nicht gefasst, dass mich College Neumann mit so schmeichelhaften Worten ehrt und dass diesen freundlichen Worten so froh allseitig zugestimmt würde. Ich danke daher Ihnen allen vielmals.

Da einige Mitglieder noch erscheinen dürften, werden wir die Wahl der zur Aufnahme neu vorgeschlagenen Collegen später durchführen. Bei der reichlichen Fülle des Materials bitte ich noch, sich heute möglichst wenig theoretischen Erörterungen zu widmen.

Schiff. Ich stelle einen bisher unbehandelten Fall von Alopecia areata vor und möchte hiezu berichten, dass Freund in meinem Institute in diesem Winter einen Fall nach der Methode von Kienböck behandelte, ohne zu einem Resultate zu kommen. Ein 2. Fall wurde nach Ehrmann's Methode mit dem faradischen Strome durch 9 Wochen behandelt. Das Kind musste dann heimfahren; ich konnte trotz täglicher halbstündiger Faradisation keinen Nachwuchs von Haaren beobachten. Erst in den letzten Tagen habe ich einzelne Haare hervorspriessen gesehen; doch ist dies nicht mit Sicherheit auf die Behandlung zurückzuführen, da ja bei Alopecia areata die Haare auch spontan nachwachsen. Aus diesem Grunde stelle ich auch folgenden Fall vor, der nunmehr genau nach Kienböck's Angaben behandelt werden wird, so dass wir noch im Laufe dieses Sommers in der Lage sein werden, den Erfolg zu sehen. Ich muss noch auf die sonst nicht vorkommende Erscheinung hinweisen, dass sich am Vorderhaupte an einer Stelle atro-

Digitized by Google
Original from UNIVERSITY OF MICHIGAN
Generated on 2019-05-27 18:06 GMT / http://hdl.handle.net/2027/mdp.39015072936266
Public Domain in the United States, Google-digitized / http://www.hathitrust.org/access_use#pd-us-google

phische Flecke finden, die mit Borken bedeckt sind und daher auf Jucken hinzudeuten scheinen.

Neumann: Ich möchte Schiff und Kienböck aufmerksam machen, bei Demonstration der Röntgenbehandlung nicht Kinder vorzustellen, sondern Erwachsene im mittleren Lebensalter, da die Alopecie bei solchen Kindern, wenn sie nicht universell ist, auch spontan gut wird. Der Kernpunkt geht dahin, Leute im 30.—40. Lebensjahre, bei denen die Alopecie schon lange besteht und die Haare trotz aller Mittel nicht nachwachsen, in Behandlung zu nehmen.

Ehrmann: Ich muss noch an die Herren, welche Erfahrung in der Röntgenbehandlung haben, die Frage richten, ob es ihnen möglich war, bei vollständiger Alopecie innerhalb 6—8 Wochen Haare hervorspriessen zu sehen; denn man muss es als unmöglich betrachten, dasselbe vor dieser Zeit zu beobachten, da das Wachsthum des Haares ca. 1 Cm. pro Monat beträgt und die Haarwurzel allein 7—8 Mm. in der Tiefe sitzt.

Es gibt gewiss Fälle und ich habe erst jüngst solche gesehen, wo junge Plaques mit Erfolg faradisch behandelt wurden. In den alten Herden, in denen bereits Atrophie eingetreten war, hat sich nichts gerührt, und ich werde versuchen, diese letzteren der Röntgenbehandlung zuzuführen.

Kienböck: Ich bin gerne bereit, diese Fälle zu übernehmen, aber ich kann schon jetzt aus meiner Erfahrung sagen, dass auch die Röntgenbehandlung nicht in allen Fällen so günstig wirkt.

Kaposi: Zunächst möchte ich bemerken, dass die erwähnten Excoriationen nicht auf die Alopecie zu beziehen sind, sondern wohl auf ein Eczema papul. e pediculis, und sich auch an anderen Stellen des Kopfes finden. Das Haarwachsthum selbst aber ist bei der Alopecie so zufällig und sonderbar, dass es bald kein Mittel gibt, unter dem man nicht dasselbe beobachtet hätte. Diese Mannigfaltigkeit bezieht sich auch auf andere Zufälligkeiten, wie das zeitweise stärkere Auftreten und das verschiedene Alter. So beobachte ich gerade heuer eine Unmasse von Alopecie sowohl in der Klinik als in der Privatpraxis. Dabei kommen Leute verschiedenster Berufe, aus den verschiedensten Orten, vom 6. bis 40. Lebensjahre, der eine seit 7 Jahren bestehend, der andere seit 3 Monaten oder 14 Tagen, so dass eine bestimmte Schlussfolgerung bei dieser Krankheit immer gewagt erscheint und man erst eine sehr grosse Anzahl von Fällen wird sammeln müssen, um sich vor Selbsttäuschung zu bewahren.

Kreibich stellt vor:

1. eine 53jährige Frau, die in der rechten Hohlhand ein seit mehreren Monaten bestehendes Geschwür hat; dasselbe ist dreieckig, unregelmässig zackig begrenzt und secernirt einen dünnen, serösen Eiter; beim Auseinanderziehen der Ränder erscheint das Centrum vertieft und mit einem gelben, necrotischen Belag bedeckt. Daneben findet sich in der Hohlhand noch eine unregelmässige, weisse, alte Narbe, eine ähnliche,

Digitized by Google
Original from UNIVERSITY OF MICHIGAN
Generated on 2019-05-27 18:06 GMT / http://hdl.handle.net/2027/mdp.39015072936266
Public Domain in the United States, Google-digitized / http://www.hathitrust.org/access_use#pd-us-google

gegen die Tiefe eingezogene über dem Handgelenke. Das Aussehen des Geschwüres weist deutlich die Symptome der Tuberculosis cutis propria auf, die Untersuchung des Secretes ergab auch den positiven Befund von einzelnen Tuberkelbacillen. Zu bemerken ist, dass die Frau seit 1 Jahre ihren an Lungentuberculose erkrankten Mann pflegt und dabei bei der Reinigung der Gefässe auch mit dem Sputum in Berührung kommt.

2. in viel grösserer Ausdehnung sehen wir die gleiche Affection bei diesem zweiten Patienten, einem 38jährigen Manne, der wohlgenährt, aber starker Potator ist. Hinter der rechten Ohrmuschel an der behaarten Kopfhaut erstreckt sich der Krankheitsherd fast zweihandtellergross bis zum Scheitel hinauf und überschreitet die Mittellinie und die Halsgrenze um mehr als 2 Cm. Nach vorne streckt er sich unter dem Ohrläppchen auf den Kinnwinkel herüber. Fast in seiner ganzen Ausdehnung erscheint er aus heller- bis guldengrossen, runden und unregelmässigen Geschwüren zusammengesetzt, die theils noch die typischen Symptome tuberculöser Ulcera aufweisen, theils schlapp granuliren. Trotz mannigfacher operativer Eingriffe zeigt der Rand immer neuen Zerfall. Das mikroskopische Präparat ergab zahlreiche Tuberkelbacillen.

3. einen 26jährigen Mann, bei dem der primäre Herd am Zeigefinger der rechten Hand mehr im Sinne eines Lupus verrucosus aufzufassen ist. Von hier ausgehend ist es zur Infection der Lymphwege gekommen, die sich in erbsen- bis kleinhaselnussgrossen Knoten äussert, welche längs der Lymphgefässe am Vorderarm angeordnet sind und von denen die grösseren fluctuiren. In der Cubita sind mehrere Drüsen zu tasten.

4. einen Fall von Acne varioliformis, der mit seinen typischen Efflorescenzen und Narben die ganze Stirnhaargrenze und die vordere Hälfte der behaarten Kopfhaut einnimmt. Ich stelle den Fall vor mit Rücksicht auf das jugendliche Alter, der Patient zählt erst 16 Jahre, wegen der Ausbreitung der Affection und der Grösse und des charakteristischen Aussehens der Efflorescenzen.

Ehrmann demonstrirt einen Fall von Lupus erythematodes, der auf beiden Ohren an der Ohrmuschel Helix und Antihelix einnimmt, aber auch auf der Unter- und Oberlippe und zwar nicht gegen das Kinn, sondern gegen die Mundschleimhaut in kleinen Herden angeordnet ist. Diese Localisation ist wohl wichtig für die Frage, ob der Lupus eryth. von den Talg- und Schweissdrüsen ausgeht.

Kaposi glaubt, dass man eben diese Frage, ob der Lupus eryth. auf eine Drüsenerkrankung zurückzuführen ist, nicht so auffassen dürfe, als ob es sich direct um eine Affection der Drüsen selbst handle, sondern um eine Betheiligung der Gefässe um die Drüsen herum.

Freund: Im Falle, dass die Erkrankung wirklich von den Talgdrüsen ausgeht, wäre dies auch im vorliegenden Falle möglich, da ja auch an der Lippen- und Mundschleimhaut Talgdrüsen nachgewiesen wurden.

Digitized by Google
Original from UNIVERSITY OF MICHIGAN
Generated on 2019-05-27 18:06 GMT / http://hdl.handle.net/2027/mdp.39015072936266
Public Domain in the United States, Google-digitized / http://www.hathitrust.org/access_use#pd-us-google

Nobl demonstrirt: einen Fall von Meningomyelitis syphilitica, nach dem Typus Erb, welche einen 28jährigen, sich im zweiten Jahre der luetischen Erkrankung befindlichen Mann betrifft. Als die charakteristischsten Merkmale der Läsion zeigt der Kranke einen unsicheren, schwankenden, zum Theil spastisch paretischen Gang, mit stärkerer Mitbetheiligung des rechten Beines, hochgradige Steigerung des Patellarreflexes, sowie des bis zum Klonus gediehenen Achillessehnenphänomens, ferner bedeutende Blasen- und Mastdarmstörungen, welch paretische Erscheinungen sich bald als Retention, bald als Incontinenz äussern. Ausserdem completiren Kreuzschmerzen, ausstrahlendes Gürtelgefühl, sowie eine gewisse Hyperästhesie der Haut in der unteren Abdominalgegend und an den Beinen das Symptomenbild. Als Initialerscheinung ist die Störung der Blasenfunction hinzustellen, welche mehrere Wochen den rasch einsetzenden, nunmehr seit einem Monate bestehenden weiteren Veränderungen voranging. Die schwere Verlaufsweise des Krankheitsprocesses konnte N. bereits vor einem Jahre constatiren, zu welcher Zeit sich der Kranke mit einer syphilitischen Sarcocele präsentirte, welche Läsionsform noch im ersten Jahre der luetischen Infection mehrere Monate nach einem maculösen Exantheme und einer plaqueförmigen Schleimhautrecidive zur Entwicklung gelangte. Bemerkenswerth erscheint, dass sowohl die erste Allgemeineruption, als auch die erste Recidive der specifischen Behandlung nicht unterzogen wurden. Die diffuse Infiltration der Hoden kam unter einer Injectionscur (5%iges Sublimat) prompt zur Resorption und weisen heute nur mehr geringe Schwielenreste auf den Sitz des abgelaufenen Processes hin. Die gegenwärtigen meningealen und spinalen Symptome zeigen unter der gleichen Therapie einen Rückgang.

Neumann demonstrirt:

1. ein 14j. Mädchen, welches seit 4 Jahren aus einer flachen Geschwulst am Oberschenkel zeitweise ziemlich reichlich milchige Flüssigkeit absondert. Die Geschwulst ist etwa 8 Cm. lang und 2 Querfinger breit und zieht in der Ileocruralfurche von der Inguinalgegend nach dem Perineum; sie ist nur wenig über das Hautniveau elevirt, hat eine leicht warzige Oberfläche, ist scharf gegen die Umgebung abgegrenzt, von teigig weicher Consistenz und zeigt keine entzündlichen Erscheinungen. Keine Substanzverluste, keine Fistelgänge. In der Umgebung am Oberschenkel und am linken kleinen Labium finden sich pflaumigweiche Bläschen — oder milienartige Knötchen. Die Geschwulst ist oft tagelang trocken und liegt dann fast völlig im Hautniveau; zeitweilig aber sickert meist für einige Stunden eine milchig-weisse, chylusartige Flüssigkeit aus, ohne dass bestimmte Oeffnungen zu sehen wären, aus denen die Flüssigkeit kommt. Zu dieser Zeit ist die Geschwulst succulenter und mehr prominent. Auch aus der Vagina kommt eine analoge Flüssigkeit, ohne dass am Introitus vaginae Veränderungen sichtbar wären. Zur Differentialdiagnose zwischen einer Geschwulst, entstanden aus einer aberrirten Mamma, und einer von den Lymph-

Digitized by Google
Original from UNIVERSITY OF MICHIGAN
Generated on 2019-05-27 18:06 GMT / http://hdl.handle.net/2027/mdp.39015072936266
Public Domain in the United States, Google-digitized / http://www.hathitrust.org/access_use#pd-us-google

gefässen ausgehenden Neubildung wurde die ausgeschiedene Flüssigkeit chemisch, die Geschwulst selbst histologisch untersucht. Gegen die Annahme einer aberrirten Mamma spricht zunächst der Umstand, dass das Mädchen nicht gravid ist, während bisher alle aberrirten Mammae nur während der Gravidität Milch secernirt haben. Das vorgestellte Mädchen ist bisher aber weder menstruirt, noch sind bei ihr die Brustdrüsen entwickelt. Ferner zeigten fast alle aberrirten Mammae eine Brustwarze und endlich fanden sich aberrirte Mammae nur in einem Falle (von Robert 1827) an der Aussenseite des Oberschenkels. Die histologische Untersuchung eines excidirten Stückes zeigte denn auch mächtig erweiterte Lymphräume, hauptsächlich im verbreiteten Papillarkörper. Lymphangiektasien. Danach muss man annehmen, dass die Geschwulst in irgend welchem Zusammenhange mit dem ductus thoracicus steht; bekanntlich bezieht dieser seinen Zufluss aus zwei symmetrischen trunci lumbales, deren Wurzelgebiet die Oberschenkel und das Genitale umfasst und aus einem unpaarigen Truncus intestinalis. Zwischen den ersteren und dem letzteren bestehen Communicationen, durch welche in diesem Falle rückläufig Chylusflüssigkeit aus dem Intestinaltheile in die Geschwulsträume gelangt.

Ehrmann möchte der Patientin zuerst eine grössere Mahlzeit, dann längere Zeit nichts geben, da die Chylusmenge mit der Ernährung zusammenhängt und man dann schon aus der Quantität des Secretes auf dessen Zusammenhang mit dem Chylus schliessen kann.

Weidenfeld: Es sind in neuerer Zeit Studien über Fettresorption angestellt worden, bei denen das Fett mit Alkana und Sudanroth gefärbt wurde; im Chylus fand sich das Fett dann in Form kleinster Tröpfchen gefärbt. Auch hier müsste bei diesen Farben die Flüssigkeit gefärbt sein, ebenso wie dies schon klinisch bei Chylurie von Steyskal beobachtet wurde.

2. einen 27j. Beamten, welcher im Juni 1900 Syphilis acquirirt hatte und mit Einreibungen behandelt wurde. Im Jänner d. J. gebrauchte er wegen eines Herpes tonsurans maculosus verschiedene Salben, darunter Unguentum sulfuratum Wilkinsonii. Im Anschluss daran entwickelte sich die gegenwärtige Affection. Ueber der ganzen Brust und am Rücken ist die Haut rost- oder bronzefarbig und mit warzigen, framboesieformen Wucherungen bedeckt, die meist trocken sind, nur über den mittleren Brust- und Bauchpartien gegen den Nabel zu reichlich klares Serum absickern lassen. An den Randpartien setzt sich die diffuse Verfärbung der Haut aus kreuzer- bis guldenstückgrossen Flecken zusammen, die meist eine feine Abschuppung zeigen. Ebenso sind die Extremitäten fast vollständig in diffuser Weise livid verfärbt und auch hier erkennt man an den peripheren Theilen die Zusammensetzung aus einzelnen Efflorescenzen. Im Gesicht und am behaarten Kopf mit Krusten bedeckte Lenticuläreffloreszenzen; ausserdem Verdickung und bläulichweisse Verfärbung der Wangenschleimhaut und an den seitlichen Zungenpartien. Dieses eigenartige, fast an Mycosis fungoides erinnernde

Digitized by Google
Original from UNIVERSITY OF MICHIGAN
Generated on 2019-05-27 18:06 GMT / http://hdl.handle.net/2027/mdp.39015072936266
Public Domain in the United States, Google-digitized / http://www.hathitrust.org/access_use#pd-us-google

Syphilid verdankt, offenbar seine Entstehung der Reizung durch die vorausgegangene Salbenbehandlung des Herpes tonsurans.

3. einen 31j. Mann mit zwei apfelgrossen Tumoren über dem linken Scheitelbein und über dem Hinterhauptbein. Bei seinem Spitalseintritt wölbten sich dieselben kugelig vor, boten Fluctuation; die Haut war verdünnt und livid verfärbt; an der Peripherie konnte stellenweise ein Knochenwall durchgetastet werden. Die Tumoren waren unverschieblich und indolent, wurden mittelst Incision eröffnet, es entleerte sich klebrig-zähe, gummiartige Flüssigkeit. Man sieht jetzt die Wände besetzt mit schlaffen Granulationen, es liegt der Knochen, weithin des Periostes entblösst, elfenbeinartig glänzend bloss. Gummata periostalia capitis. Dauer der Syphilis 9 Jahre.

4. einen 20j. Arbeiter, welcher bereits mehrfach gegen Lupus behandelt wurde. Derselbe zeigt gegenwärtig am Halse, Nacken, im Gesicht, an vorderer Brust und Bauchwand ad nates multiple, flachhandgrosse Herde von narbiger Beschaffenheit. Inmitten der glatten, weichen Narben, sowie an deren Peripherie sind linsen- bis erbsengrosse, braunrothe, stellenweise leicht ulcerirte und von Borken bedeckte Knötchen eingestreut. Die linke Ohrmuschel ist im unteren Antheil stark narbig verzogen: Lupus vulgaris.

5. eine 32j. verheiratete Frau mit nierenförmigen und kreisrunden Geschwüren an beiden Unterschenkeln, polycyklischen Infiltraten und Krustenauflagerungen am Mons veneris, Papeln am Genitale und kreuzergrossen, im Niveau der Haut liegenden Efflorescenzen und knotig vorspringenden Infiltraten am Rücken und an der seitl. Bauchwand: Polymorphes Syphilid. Syphilis besteht $2^1/_2$ Jahre, bisher unbehandelt.

6. einen 28j. Mann, welcher im Januar 1901 an der Klinik mit Sclerose behandelt wurde und jetzt bereits über den Ellbogen ad nates, Beugeseiten der Oberschenkel, am Hals und an der Stirn erbsen- bis hellergrosse, braunrothe Efflorescenzen mit centralem Zerfall darbietet: Ulceröses Syphilid.

7. einen 24j. Mann, der im December 1900 mit Sclerose und Exanthema papulo-pustulosum (Variola syphilitica) an der Klinik behandelt wurde und jetzt schwere Erscheinungen von Lues darbietet. Zerstreut am Körper und besonders im Gesichte braunrothe, central zerfallende oder mit Krusten bedeckte Efflorescenzen oder Narben nach solchen. Perforation des harten Gaumens sowie des knöchernen Nasenseptums, schüsselförmig vertiefte Geschwüre der hinteren Rachenwand, ein erweichter, nussgrosser Knoten in der rechten Cubitalbeuge: Syphilis maligna praecox.

8. einen 27j. Mann, welcher ein maculöses Exanthem, gleichzeitig jedoch einen sehr kachektischen Habitus, schwächlichen Körperbau, blasse Gesichtsfarbe darbietet und an Nachtschweissen leidet. Derselbe zeigt am weichen Gaumen R. ein bis zur Rachenwand ziehendes, speckig be-

Digitized by Google
Original from UNIVERSITY OF MICHIGAN
Generated on 2019-05-27 18:06 GMT / http://hdl.handle.net/2027/mdp.39015072936266
Public Domain in the United States, Google-digitized / http://www.hathitrust.org/access_use#pd-us-google

legtes, 3 Cm. langes Geschwür mit zackigen, gerötheten Rändern: Tuberculosis palati mollis.

9. eine 47j. Kranke mit Raynaud'scher Krankheit. Alle Finger beider Hände zeigen glänzend gespannte Haut mit ausgeglichener Faltung und Furchung. Die Endphalangen zeigen stärkste Intensität der Affection, sind gegen die Nägel hin an Form verjüngt; die Haut ist daselbst livid verfärbt, gegen den Knochen nicht verschieblich, spontan und auf Druck schmerzhaft. Nägel an der linken Hand bis auf die Hälfte reducirt. Der Nagelfalz ist verloren gegangen, so dass der Fingerkuppe nur ein 3—4 Mm. langes und breites Nagelrudiment aufsitzt. Der 3. Finger rechts zeigt an der Endphalange eine von bläulich verfärbter Haut bedeckte haselnussgrosse Blase. Am Dorsum des 5. Fingers der rechten Hand seichte, torpide, überhäutende Geschwüre. Die 3 mittleren Zehen des linken Fusses zeigen ähnliche, jedoch geringgradigere Veränderungen. Puls in der linken Radialis weit besser fühlbar, gespannter als in der rechten. Tonometer-Messung ergibt rechts Blutdruck 20, links 80.

Kreibich stellt vor:

1. eine Elephantiasis ex lupo am rechten Unterschenkel. Vielfach von exulcerirten Herden von Lupus vulgaris und weissen, dünnen Narben eingenommen, erscheint die ganze rechte untere Extremität vom Knie an gegenüber der linken auf das doppelte verdickt, bedingt durch die consecutive elephantiastische Infiltration der Haut, an der nur wenig ödematöse Schwellung durch Fingerdruck erkenntlich ist. An den Zehen, namentlich aber an den Interdigitalfalten erheben sich dichte, derbe, papilläre, blumenkohlartige Wucherungen. Der Lupus besteht seit 14 Jahren, eine stärkere Schwellung trat aber erst vor 4 Jahren auf.

Kaposi: Es gab eine Zeit, wo man diese und ähnliche Fälle von Lupus serpiginosus mit der Syphilis in Beziehung brachte, wozu auch Hebra durch seine Publication in den medicinischen Jahrbüchern beitrug. Namentlich wurden jene Fälle herangezogen, bei denen neben der Elephantiasis kleine Knötchen in der Fusssohle bestanden und die Frage auftauchte, ob nicht Lues vorliege, da ja auch bei Syphilis Elephantiasis beobachtet wird. Doch kommt bei dieser nie gleichzeitig ein kleinpapulöses Syphilid vor, da es sich doch um eine späte gummöse Form handelt und die Papeln nie solange andauern.

2. bei der Diagnose eines Pemphigus acutus ergeben sich im Beginne differentielle Schwierigkeiten gegenüber anderen Blasenaffectionen, so dem Erythema bullosum oder der Impetigo contagiosa. In diesem Falle, bei dem 10j. sonst gesunden und kräftigen Knaben, waren anfangs nur um den Mund und die Nase impetiginöse Krusten und daneben einzelne wasserhelle Bläschen zu sehen. Mit Rücksicht auf die neueren Untersuchungsergebnisse über die Aetiologie der Impetigo wurden einzelne Bläschen untersucht und in denselben, vielleicht weil es nicht ganz primäre waren, Staphylococcen gefunden. Daher die Anfangsdiagnose Impetigo contagiosa. Auffallend war nun, als der Patient nach einer

Digitized by Google
Original from UNIVERSITY OF MICHIGAN
Generated on 2019-05-27 18:06 GMT / http://hdl.handle.net/2027/mdp.39015072936266
Public Domain in the United States, Google-digitized / http://www.hathitrust.org/access_use#pd-us-google

Woche wiederkam, dass sich am Rande noch immer neue Bläschen bildeten. Bald kamen auch an anderen Stellen des Stammes und der Extremitäten Bläschen und grössere Blasen hinzu, die im weiteren Verlaufe das deutliche Bild des Pemphigus circinnatus mit stetem Aufschiessen neuer Bläschen am Rande, Abheilung im Centrum mit Pigmentation darboten.

3. ein Sarcoma alveolare bei einem 38j. Manne. An der Rückenhaut in der Mittellinie entsprechend den mittleren Brustwirbeln ein guldengrosser, derber, exulcerirter, leicht fungös vorragender Knoten, im Centrum breitgestielt aufsitzend. Derselbe wurde bereits zweimal, zuerst vor 2 Jahren exstirpirt, zeigt aber rasche Recidive. Daneben finden sich in der Rückenhaut noch sechs hasel- bis wallnussgrosse, matt violett durchschimmernde, derbe und die Subcutis breit infiltrirende Tumoren, zwei ähnliche auch in der linken Achsel- und der Nabelgegend. Die histologische Untersuchung ergab einen zellreichen Tumor von alveolärem Baue, an der Grenze von Sarcom und Carcinom, mit polyedrischen, Epithelzellen sehr ähnlichen Zellen. Er dürfte sich den Geschwülsten nähern, welche aus Naevi hervorgehend, noch keine entschiedene histologische Ordnung einnehmen, von Waelsch und Unna gerade dem Carcinom mit dem weiteren Schlusse auf Naevus und dessen epitheliale Natur zugewiesen werden.

Weidenfeld demonstrirt einen Naevus striatus bei einem 5jährigen Knaben. Am Kopfe und der Schulter linkerseits in der Mittellinie beginnend, ziehen am Aussenrande des Ober- und Vorderarmes, kleinere Partien freilassend, strichförmig angeordnete, stecknadelkopf- bis linsengrosse, lebhaft rothe und mit kleinen, weissen, dünnen Schüppchen bedeckte Knötchen gegen die Hand, wo sie an der Rückenfläche der ersten drei Finger dichter aneinandergereiht, sich zu derben, weissglänzenden Streifen anordnen. Es handelt sich also um einen Naevus unius lateris mit oberflächlicher Reizung, der im ersten Momente wohl an Lichen ruber accuminatus oder Psoriasis unilateralis denken lässt.

2. einen Fall von Carcinoma serpiginosum. Bei der 64jähr. Frau ist die Streckseite des linken Vorderarmes in der oberen Hälfte von einer länglichen, flachen, dünnen Narbe eingenommen, die in den centralen Partien blendend weiss, nur hie und da fleckig dunkler pigmentirt ist. Am Aussen- und Innenrande finden sich drei nach der Peripherie convexe, flach bogenförmige, ca. 1—2 Cm. breite, warzig erhabene, braunrothe Geschwüre, deren innerer Hilus von kleinen, pilzähnlichen, vielfach drusigen Wucherungen dicht besetzt ist, so dass dieser Theil honigwabenähnlich an Bromsene erinnert. Der Aussenrand ist höher, 2 Mm. hoch und stellt ein nicht derbes, unregelmässig kleinknotiges Gewebe dar, das die Haut unterwühlend über sich vordrängt. Ueber dem Ellbogen sitzt ein ziemlich scharf begrenztes, fast kreisrundes Geschwür, das auf seiner ganzen Fläche mit diesen kleinen, papillären Excrescenzen dicht besetzt erscheint.

Generated on 2019-05-27 18:06 GMT / http://hdl.handle.net/2027/mdp.39015072936266
Public Domain in the United States, Google-digitized / http://www.hathitrust.org/access_use#pd-us-google
Digitized by Google
Original from UNIVERSITY OF MICHIGAN

Das histologische Bild ergibt nun deutlich ein Plattenepithelcarcinom mit zahlreichen Perlkugeln.

Neumann: Der Rand sieht wohl einem Bromexanthem ähnlich, doch kommt bei diesem nicht eine solche Vernarbung vor. Hier kommen diagnostisch Lupus, Lues und Carcinom in Betracht. Die beiden ersten sind auszuschliessen; und doch möchte man bei Betrachtung des weichen Randes auch Carcinom ausschliessen, wenn das histologische Bild nicht so deutlich wäre. Jedenfalls könnte man aber eine Injection mit Kochschem Tuberculin versuchen.

Hochsinger hält einen Vortrag über „die Osteochondritis epiphysaria syphilitica im Röntgenbilde" mit Demonstrationen. Hochsinger hat bereits vor mehreren Jahren und neuerlich wieder im vergangenen Jahre anlässlich seiner Untersuchungen über die Phalangitis heredo-syphilitica osteochondritiskranke Säuglinge intra vitam der Röntgenuntersuchung unterziehen lassen, konnte aber nichts Charakteristisches an den Epiphysenfugen wahrnehmen. Dagegen ergab die röntgenographische Aufnahme der bezüglichen Verhältnisse bei her.-syph. Föten und Leichen von Neugeborenen, von Dr. Robert Kienböck durchgeführt, ganz überraschende positive Resultate, welche auch Holzknecht bei Weichselbaum gefunden hat. Bekanntlich zeigt der Durchschnitt der Röhrenknochen älterer Föten oder Neugeborener normaler Weise zwischen dem hyalinen kalklosen Epiphysenknorpel und dem spongiösen Knochen eine scharf begrenzte, schmale und weisser als die Knorpelsubstanz gefärbte Schichte, die Zone der provisorischen Knorpelverkalkung — geblähte Knorpelzellen in einer mit Kalkkörnern dicht incrustirten Grundsubstanz. Epiphysenwärts schliesst sich direct an diese Schichte der Epiphysenknorpel, diaphysenwärts erst die schmale Zone der Markraumbildung und an diese wieder anschliessend der fertig gebildete spongiöse Knochen an. Bei der röntgenographischen Untersuchung nun gibt der kalklose Epiphysenknorpel gar kein Bild auf der Platte, die Zone der provisorischen Knorpelverkalkung eine gesättigt dunkelschwarze, scharfe Linie, die Zone der Markraumbildung eine auffallend helle Schattirung und endlich der spongiöse Knochen selbst einen gleichmässig dunklen Schatten mit eigenthümlich streifiger, von den Spongiosabälkchen herrührende Zeichnung. Bei der h.-s. Epiphysenerkrankung aber ist die Erzeugung organischer Knochensubstanz an der Knochenknorpelgrenze gehemmt, die Umwandlung des verkalkten Knorpels in echtes osteoides Gewebe wird verzögert und gänzlich unregelmässig gestaltet. Demgemäss erscheint die Zone der provisorischen Knorpelverkalkung deshalb sowie in Folge der fortgesetzt unverminderten Kalkabgabe an den Epiphysenknorpel verbreitert, von unregelmässiger Gestalt und zeigt sich im Bilde heller, breiter und ohne die frühere, scharfrandige Begrenzung, vielmehr mit zackigen Ausbuchtungen und bergspitzenähnlichen Fortsätzen versehen, welche offenbar der unregelmässig erfolgenden provisorischen Knorpelverkalkung (Wegner'sche Zone) entsprechen. Redner demonstrirt nun mehrere derartige Röntgenogramme, unter anderen auch

Digitized by Google
Original from UNIVERSITY OF MICHIGAN
Generated on 2019-05-27 18:06 GMT / http://hdl.handle.net/2027/mdp.39015072936266
Public Domain in the United States, Google-digitized / http://www.hathitrust.org/access_use#pd-us-google

von einem Fötus im 5. Monate, welche alle die erwähnten Charakteristica: Verbreiterung, Aufhellung, Ausbuchtung und unscharfe Begrenzung der Zone der provisorischen Knorpelverkalkung bis zur beginnenden Epiphysenlösung und bis zum Auftreten einer reactiven entzündlichen Hyperostose in Folge wirklich stattgehabter Epiphysenlösung zeigen. Im letzteren Falle erscheinen die Knochenenden aufgetrieben. Von Rhachitis-Diagrammen sind alle diese Bilder leicht zu unterscheiden. Die Röntgenuntersuchung abgestorbener Früchte dürfte also in Folge der Möglichkeit, rasch und sicher etwa vorhandene Syphilis aus den Epiphysenbildern constatiren zu können, diagnostische Wichtigkeit gewinnen.

Sitzung vom 22. Mai 1901.

Vorsitzender: Kaposi. Schriftführer: Kreibich.

Finger: Ich erlaube mir, einen Patienten vorzustellen, der an der rechten Gesichtsseite, an der Schläfe und über das Ohr nach der behaarten Kopfhaut ein syphilitisches Exanthem zeigt. An der Basis desselben sehen wir entsprechend den Knötchen des serpiginösen Exanthems die Haare alle pigmentarm, fast grauweiss, während die Haare am übrigen Körper gut pigmentirt sind. Es handelt sich also um eine Atrophie der Chromatophoren entsprechend der syphilitischen Cutisinfiltration und folgenden Atrophie. Patient wurde bisher exspectativ behandelt. Ich erinnere hiebei auch an einen früheren Fall, der ein ausgebreitetes Leukoderma dargeboten und wo auch entsprechend der Pigmentatrophie der Haut eine solche an den Haaren bestand.

Ehrmann. Es ist nicht zu zweifeln, dass das Weisswerden der Haare hier auf Syphilis zu beziehen ist; denn man sieht deutlich den Kreis des Syphilids und in dessen Bereich bis nahezu an den Rand die Depigmentirung der Haare. Es gehen hier also die Chromatophoren zu Grunde u. zw. diejenigen, welche in den Haarbulbi lagern; es ist aber nicht auszuschliessen, dass später auch die Haare selbst ausfallen, wie es ähnlich Giovanini beschrieben.

Neumann. Dass auf der Basis eines Syphilides sich später weisse Haare bilden, ist bisher nicht beschrieben. Es muss noch weiter beobachtet werden, ob, wenn das Syphilid fortschreitet, auch die Entfärbung des Haares sich ausbreitet.

Kaposi. Die Analogie mit dem Leukoderma ist nicht ganz gerechtfertigt, da das serpiginöse Infiltrat als Spätsyphilid mit narbiger Atrophie aufzufassen ist, wenn auch äusserlich Narben nicht zu sehen sind.

Finger. Ich habe auch die atrophische Narbe nicht in dem Sinne aufgefasst, dass ein Geschwür vorausgehen muss und will noch bemerken, dass in dem anderen Falle, wo im Anschlusse an ein Leukoderma Albinismus eintrat, auch bei Ausbreitung des Leukoderma die Entfärbung der Haare fortschritt. Ich stelle noch

Digitized by Google
Original from UNIVERSITY OF MICHIGAN
Generated on 2019-05-27 18:06 GMT / http://hdl.handle.net/2027/mdp.39015072936266
Public Domain in the United States, Google-digitized / http://www.hathitrust.org/access_use#pd-us-google

2. einen Patienten vor, der im corpus cavernosum am dorsum penis eine derbe Induration aufweist, welche von der Wurzel bis nahezu an die Glans reicht. Solche Infiltrate wurden bei Lues beobachtet, von Neumann auch hier schon vorgestellt; auch dieser Pat. hat Lues, doch ist deren Beziehung zu der angeführten Affection nicht sicher.

Ausser den luetischen Cavernitiden gibt es auch andere Processe, besonders im höheren Alter, die von den Franzosen als Induration fibreuse des corps caverneuses beschrieben wurden. Von Mourcet und Delabord wurde eine Reihe solcher Fälle auch anatomisch untersucht; doch rühren diese Untersuchungen schon aus den vierziger Jahren und sind daher recht mangelhaft.

Dies hier ist der 14. Fall meiner eigenen Beobachtung, leider hatte ich in keinem derselben Gelegenheit zur anatomischen Untersuchung. Wenn sich die Induration nicht auf die corpora cavernosa beschränkt, sondern die sie einschliessende tunica albuginea betheiligt ist, so entwickelt sich in der dorsalen Rinne eine plattenförmige oder auch mit einem Fortsatze zwischen die corpora cavernosa reichende Derbheit, welche sich dann nach vorne vorschiebt. Dieselbe ist eine solche, dass man eine rein entzündliche Neubildung ausschliessen kann und eine fibröser Natur annehmen muss. Sie entwickelt sich meist in den höheren 40er Jahren und bildet eine Beeinträchtigung der Erection und in gewissem Sinne auch der Potenz, indem sich der Penis beim gesteigerten Blutzufluss nach oben krümmt.

Neumann. Diese Affection ist eben gerade aus den letzt angeführten Gründen von besonderer Wichtigkeit. Sie kommt ausser im vorgeschrittenen Mannesalter namentlich auch bei Individuen vor, welche oft an Balanoposthitis gelitten. Die Induration bleibt nicht immer fibrinös, sondern es kommt oft auch zur Einlagerung knochenharten Gewebes. Genaue anatomische Untersuchungen liegen nicht vor. Es sind dies unheilbare Fälle.

Bei Syphilis beobachtet man meist umschriebene Infiltrate, vorwiegend in einem corpus cavernosum; in einem Theile der Fälle ist dabei bei specifischer Behandlung das Infiltrat zum Schwinden zu bringen. Wenn aber auch die albuginea betheiligt ist, bleiben durch deren narbige Veränderung trotz Schwindens des Gumma immer Alterationen zurück. Auch bei Urethritiden kommen solche Affectionen mit Schwielen- und Narbenbildung im corpus cavernosum vor.

Mracek. Neumann erwähnte, dass es bei den Veränderungen des Bindegewebes, welche von den Septen der Albuginea ins corpus cavernosum reichen, auch zur Knocheneinlagerung kommen könne. Ich habe bei anatomischen Untersuchungen nie wahren Knochen gefunden, sondern nur Kalkablagerungen, wie sie auch bei Pleuritiden u. a. Processen vorkommen.

Kaposi. Ich möchte den vorgestellten Fall in die Reihe der fibrösen Veränderungen stellen. Aehnliche Knoten, in der Zahl von 1—3, fand ich auch bei jugendlichen Individuen; dieselben dauerten

Digitized by Google
Original from UNIVERSITY OF MICHIGAN
Generated on 2019-05-27 18:06 GMT / http://hdl.handle.net/2027/mdp.39015072936266
Public Domain in the United States, Google-digitized / http://www.hathitrust.org/access_use#pd-us-google

mehrere Jahre, wobei der eine oder andere derselben wieder schwand, während andere sich nicht veränderten. Manche derselben sind aber vielleicht auch durch Thrombosirung der Venen bei forcirten Erectionen oder Coitus zustande gekommen.

Finger. Diese Knotenbildung bei jugendlichen Individuen erinnert mich an einen Fall, wo ein junger Mann erzählte, er habe bei einem forcirten Coitus plötzlich eine schmerzhafte Knickung erfahren, und der in einem corpus cavernosum einen umschriebenen Knoten darbot, aber von einer ganz anderen Consistenz wie dieser derbe. Solche Knoten haben auch die Wahrscheinlichkeit, sich zu resorbiren, weil ja Hämorrhagien und Thrombosen auch sonst zurückgehen können. Von diesen fibrösen Knoten konnte ich dies aber nie beobachten. ausser in einem Falle, den ich vor 3 und auch vor 2 Jahren sah und der dabei eine ausgesprochene Arthritis hatte, wo nach einer Cur in Karlsbad und entsprechender Diät der Knoten zurückging. Uebrigens bringen auch die Franzosen diese Knotenbildung vielfach mit der uratischen Diathese in Zusammenhang.

Horowitz. Ich habe es vor 1 Jahre in einer Publication in der Wiener medicinischen Presse versucht, die beobachteten Fälle dieser Art in bestimmtere Kategorien zu bringen und eine entzündliche nach Balanitis und Gonorrhoe, eine syphilitische, traumatische und senile Form unterschieden.

Am günstigsten ist die Prognose nach Traumen, besonders wenn die Schwellung und Blutung nicht zu stark sind; nur in einem Falle, wo ein Fusstritt das Trauma auslöste, der Penis geschwollen und blutunterlaufen war, kam es zu einer eitrigen Einschmelzung und nach deren Ausheilung zu tieferen, narbigen Veränderungen. In zwei anderen Fällen von Trauma trat vollständige Heilung ein, trotzdem in dem einen auch eine Lymphangoitis vorhanden war. Bei syphilitischer Cavernitis kann das Infiltrat ganz zurückgehen, nur in einem Falle von exulcerirtem Gumma und in einem zweiten nach gangränösem ulcus durum kam es nur zur theilweisen Heilung mit Narbenbildung. Auch bei einer Entzündung des corpus cavernosum urethrae, dessen Induration über einem eingeführten Dittelstifte deutlich zu constatiren war, wurde Heilung erzielt. Bei Leuten in vorgeschrittenem Alter, im 50.—60. Lebensjahr, bei denen sich ohne vorausgegangene Syphilis allmälig die Verhärtung entwickelt, trotzt das Uebel jeder Therapie, Jodkali, Elektricität, warmen Einpackungen, Massage u. a.

Ehrmann. Sie wissen, dass von vielen Collegen, namentlich von Boeck in Christiania der Lupus erythematodes zu den Tuberculiden gerechnet wird. Wir sind im allgemeinen nicht dieser Ansicht, schon deshalb, weil wir ihn oft bei ganz gesunden, ja sehr starken Personen beobachten; auch histologisch spricht nichts für Tuberculose. Die Objectivität verlangt aber, diesen Gesichtspunkt im vorliegenden Falle zu betonen. Es handelt sich um einen guldenstückgrossen Plaque von Lupus erythematosus in der linken Submaxillargegend, der sich an

Digitized by Google
Original from UNIVERSITY OF MICHIGAN
Generated on 2019-05-27 18:06 GMT / http://hdl.handle.net/2027/mdp.39015072936266
Public Domain in the United States, Google-digitized / http://www.hathitrust.org/access_use#pd-us-google

die Eröffnung von tuberculösen Lymphdrüsen anschloss, die vor 4 Jahren gespalten wurden.

Ich möchte auch noch an den von mir im vorigen Jahre demonstrirten Fall bei einem jungen, 20jährigen Mädchen erinnern, das in der Gegend des rechten unteren Augenlides einen exulcerirten Plaque von Lupus erythematosus hatte; das Mädchen ist heuer im Winter an Darmtuberculose erkrankt.

Kaposi. Wenn man jede Hauterkrankung, die bei Tuberculösen vorkommt, als Tuberculid auffasst, wo kommt man da hin? Gerade bei Lupus erythem. wissen wir, dass er häufig bei anämischen Leuten vorkommt, bei denen man andrerseits oft auch Lungenspitzenaffectionen findet.

Nobel. In diesem Fall scheint die Diagnose Lupus erythem. nicht ganz gerechtfertigt, da dessen typische Zeichen fehlen und mehr das Bild eines flachen Lupus tumidus vorliegt.

Ehrmann demonstrirt weiter:

1. einen Patienten, der auf beiden Handrücken, links auch am Metacarpophalangealgelenke des Mittelfingers kreisförmige Herde von Lupus verrucosus zeigt. Daneben hat derselbe eine Lues papulosa mit nässenden Papeln am Hoden und Plaques im Munde. Am Stamme besteht ein acneartiger Ausschlag, den ich geneigt bin, als pustulöses Syphilid anzusehen.

2. eine typische Rupia syphilitica mit papulösem Syphilid. Zu gleicher Zeit ist auch eine Sarcocele syphilitica vorhanden. Sclerose und erstes Exanthem bestanden vor 1 Jahre und wurden mit Mercur behandelt. Ueber die Auffassung der Rupiaformen möchte ich anführen, dass ich dieselben nicht für tertiäre, sondern für zerfallene secundäre halte, da deren Ausgangspunkt im Papillarkörper liegt, über dessen Blutgefässen wie bei jeder Papel ein Infiltrat entsteht. Während beim Gumma im Centrum Erweichung eintritt, bildet sich hier eine Kruste, über welcher das Epithel erhalten ist, das erst spät zerfällt. Diese Form tritt auch schon frühzeitig und zugleich mit einem maculösen oder papulösen Exanthem auf, zu welchen Formen allmälige Uebergänge vorhanden sind.

Kaposi erwähnt zum ersten Patienten, dass die meisten der kleinen acneähnlichen Efflorescenzen einen so lebhaft rothen Hof zeigen, dass man auch an Jodacne denken muss.

Neumann demonstrirt:

1. einen Patienten mit Herpes tonsurans an den Extremitäten und Eczema marginatum an den unteren Extremitäten. An der Bauchwand in der Gegend des Nabels und an der Beugeseite der unteren Extremitäten, besonders in der Natesgegend finden sich zerstreut thaler- bis kindsflachhandgrosse scheibenförmige Erkrankungsherde, deren Centrum meist mit dünnen fest haftenden Schuppen bedeckt ist und in deren Peripherie in Ringform randständige Bläschen oder kleine Pusteln sich finden. An der inneren Schenkelfläche und gegen den Mons veneris zu ist die Haut intensiv düster geröthet, kleinlamellös abschilfernd und am

Digitized by Google
Original from UNIVERSITY OF MICHIGAN
Generated on 2019-05-27 18:06 GMT / http://hdl.handle.net/2027/mdp.39015072936266
Public Domain in the United States, Google-digitized / http://www.hathitrust.org/access_use#pd-us-google

Rand scharf gegen die angrenzende normale Haut abgesetzt durch dichtest gedrängte Bläschen oder hirsekorngrosse Knötchen. Auch an der Penishaut ist eine ringförmig angeordnete Gruppe analoger Efflorescenzen, während das Centrum abgeheilt ist. Am Fussrücken und in der Malleolargegend sind die afficirten Stellen düster livid verfärbt; die bebarteten Stellen sind frei. Diagnose: Herpes tonsurans vesiculosus.

2. einen 29jährigen Commis, bei welchem die Lues im Alter von 19 Jahren acquirirt und wiederholt mit Einreibungen und Injectionen behandelt wurde. Derselbe weist gegenwärtig Symptome einer Tabes incipiens auf. Stark ausgeprägte Ataxie der oberen und unteren Extremitäten, motorische Schwäche derselben, Patellar-Reflexe erloschen. Sensibilität überall erhalten, stellenweise Hyperalgesie. Gleichzeitig ist von den Hirnnerven der Oculomotorius in Form einer Parese ergriffen. Ptosis des linken oberen Lides, Strabismus divergens und Deviation des rechten Bulbus nach oben. Pupillenstarre beiderseits, Fundus normal. Die Oculomotorius-Lähmung trat im Herbst vorigen Jahres über Nacht plötzlich ein, die übrigen ulcerösen Erscheinungen entwickelten sich langsam im Laufe des Winters. Seit einigen Tagen bestehen Schmerzen beim Uriniren und intensiv missfärbige Trübung des Harns: Cystitis.

3. eine 30jährige Bäuerin mit narbiger Strictur des Introitus vaginae. Vor 2 Jahren applicirte sie (auf ärztlichen Rath) wegen kleiner Gewächse in der Vagina eine Flüssigkeit, sowie verschiedene Pulver auf das äussere Genitale. Es trat starke Aetzwirkung, sowie Eiterung auf und unter allmäliger Vernarbung trat der gegenwärtige Zustand ein, welcher seit $^1/_2$ Jahr stationär bleibt.

Die Vulva, insbesondere die Gegend der hinteren Commissur erscheint narbig verändert, die Urethralöffnung durch Narbenzug nach rückwärts verzogen, der introitus vaginae durch einen klappenartigen, sehnignarbigen Strang von rechts her so verengt, dass die Fingerkuppe gerade eindringt. Menses regelmässig, jedoch schmerzhaft.

4. eine 38jährige Kranke mit Eczema marginatum an der Schenkelbeuge und Herpes tonsurans an den Händen.

An der inneren Schenkelfläche ist die Haut geröthet, schilfernd, die Röthung peripher von hirsekorngrossen Bläschen und Knötchen besetzt, zum Theil mit Krusten bedeckt.

An den letzten Fingern der rechten Hand in den Interdigitalfalten die Haut in Lamellen abziehbar, die Peripherie geröthet und von stecknadelkopfgrossen Bläschen serösen oder eitrigen Inhaltes umsäumt.

Dauer der Affection an der Hand 3 Wochen, am Genitale 8—10 Tage.

5. einen 30jährigen Patienten, an dessen Nasenspitze und häutigem Nasenseptum eine unregelmässige kronengrosse Borkenauflagerung und nach Entfernung derselben ein lebhaft rothes diffuses Infiltrat ohne scharfe Begrenzung und stellenweise mit centralem Zerfall zutage tritt. Diagnose: Lupus exulcerans nasi.

Digitized by Google
Original from UNIVERSITY OF MICHIGAN
Generated on 2019-05-27 18:06 GMT / http://hdl.handle.net/2027/mdp.39015072936266
Public Domain in the United States, Google-digitized / http://www.hathitrust.org/access_use#pd-us-google

6. einen 27j. bereits vorgestellten Mann mit Eczem auf syphilitischem Boden, welches unter Behandlung mit Lassar'scher Pasta und Succinimid-Injectionen sich insofern verändert hat, als die früher nässenden Stellen alle abgetrocknet sind; dagegen haben sich die frambösiformen Wucherungen nur wenig geändert; sie bestehen als schwammige, trockene und oft warzig papillär zerklüftete Excrescenzen in mehr weniger flächenhafter Ausdehnung nach wie vor fort, namentlich über den oberen Brustpartien, während jene am Rücken und an den Extremitäten doch etwas eingesunken sind. Die Hautfarbe ist im Ganzen noch düsterer verfärbt; Patient ist stark abgemagert.

Kaposi demonstrirt:

1. die letzthin vorgestellte Form eines Epithelioma serpiginosum mit papillären Wucherungen. Dasselbe wurde mit dem scharfen Löffel entfernt und heilte mit einer glatten, pigmentirten Narbe ab.

2. eine Frau, die im Gesichte an beiden Wangen einen Lupus erythematoides in Schmetterlingsform zeigt. Die Kopfhaut ist zum grössten Theile von theils blassen, narbig atrophischen Flecken bedeckt, theils von linsen- bis guldengrossen rothen Herden mit festhaftenden Schuppen und punktförmigen Löcherungen. Dabei breitete sich vom Gesichte aus im letzten Jahre bereits zweimal ein Erysipel über den ganzen Kopf hin aus.

3. ein Ulcus linguae zur Diagnose. Dasselbe nimmt die untere Fläche der Zunge und die Basis der Mundhöhle ein, ist unregelmässig zerfallen, mit schmutzig graugrünem, fetzig nekrotischem Zunder bedeckt; der Rand ist scharf, stark geröthet und geschwellt, zeigt nirgends einzelne Knötchen. Das Geschwür besteht seit 6 Wochen.

Nobl möchte hiezu fragen, ob das Blut des Patienten untersucht wurde. Er habe 2 Fälle von acuter Leukaemie beschrieben, bei denen ein ähnlicher geschwüriger Zerfall in der Mundhöhle unter foudroyantem Verlaufe eintrat.

Kaposi weist nun darauf hin, dass der vor einigen Tagen aufgenommene, herabgekommene Patient stark fiebere, seit 2 Tagen eine rechtsseitige Pleuritis habe. Ein natives Blutpräparat habe nur eine Leukocytose, jedenfalls kein deutliches Bild einer Leukaemie ergeben.

Digitized by Google
Original from UNIVERSITY OF MICHIGAN
Generated on 2019-05-27 18:06 GMT / http://hdl.handle.net/2027/mdp.39015072936266
Public Domain in the United States, Google-digitized / http://www.hathitrust.org/access_use#pd-us-google

Verhandlungen der Berliner Dermatologischen Gesellschaft.

Sitzung vom 11. Juni 1901.

Vorsitzender: Lesser. Schriftführer: Saalfeld.

---

1. **Rosenthal** stellt einen jungen Mann vor, welcher sich, nachdem er 14 Tage eine Gonorrhoe gehabt hatte, irrthümlicherweise eine Injection von unverdünntem Bleiessig (Liquor plumbi subacetici) gemacht hatte. Nebst ziemlich starkem und schmerzhaftem Oedem trat eine Lymphangitis dorsalis auf, welche sich bis in die linke Inguinalgegend erstreckte. Zu gleicher Zeit schwoll auch daselbst eine Drüse an. Nebenbei bestand leichtes Fieber und eine sanguinolente Secretion aus der Urethra. Unter Bettruhe, antiphlogistischer Behandlung und Narcoticis gingen die Erscheinungen bald zurück. Man bemerkte dann bei genauer Untersuchung an der Unterfläche der Glans eine gelbliche harte Infiltration, welche zum Theil diffus ausgebreitet war, zum Theil in Schlangenlinien verlief. In dieser Weise war die Urethralöffnung durch einen prominenten harten Ring umgeben und ebenso die untere Seite der Glans bis zum Rest des Präputium ergriffen. Im Laufe der Zeit hat sich an einzelnen dieser Stellen das Epithel abgeschülfert und es gelang, eine fest haftende, weisse, krümlige Masse mittelst der Pincette von diesen kleinen Stellen zu entfernen. Es ist bekannt, dass Blei sowohl durch die Schleimhäute, als — nach einer Untersuchung von Lewin und dem Vortragenden aus dem Jahre 1883 — unter gewissen Bedingungen auch durch die äussere Haut resorbirt wird. Da Blei bekanntlich eine grosse Affinität zum Eiweiss hat, so unterliegt es keinem Zweifel, dass sich hier in den oberflächlichen Lymphgefässen Bleialbuminat niedergeschlagen hat. Auf andern Gebieten sind Analogien beobachtet worden. So weiss man aus der Augenheilkunde, dass Liquor plumbi subacetici, welches als Aqua plumbi und Aqua Goulardi verordnet wird, auf der normalen oder geschwürigen Hornhaut weisse krümlige Niederschläge von Bleialbuminat bildet. Auch in der Otologie sind bei Einspritzungen von Verdünnungen von Liquor plumbi subacetici 1 : 20 ähnliche Beobachtungen gemacht worden. Neben diesem theoretischen

Digitized by Google
Original from UNIVERSITY OF MICHIGAN
Generated on 2019-05-27 18:06 GMT / http://hdl.handle.net/2027/mdp.39015072936266
Public Domain in the United States, Google-digitized / http://www.hathitrust.org/access_use#pd-us-google

Interesse bietet der Fall auch einen gewissen praktischen Hintergrund. In Folge dieser Incrustation der Lymphgefässe sind die Entzündungserscheinungen sehr langsam zurückgegangen. Seit dem März d. J., wo der Zwischenfall passirt ist, ist die Gonorrhoe noch nicht vollständig geschwunden, da es bei den anhaltenden entzündlichen Reactionen nur schwer war, stärkere Lösungen zur Anwendung zu bringen. Man wird darauf bedacht sein müssen, diese starren Massen zur Erweichung oder zur Lösung zu bringen. In der Augenheilkunde hat man in derartigen Fällen Lösungen von Natron aceticum gebraucht. Nach Rücksprache mit einem Chemiker will R. Weinsteinsäure, die bekanntlich Bleisalze mit Leichtigkeit löst, zur Anwendung bringen, und zwar kommen hierbei in Betracht das Kali tartaricum, das Natron tartaricum und das unter dem Namen „Seignettesalz" bekannte Doppelsalz. R. beabsichtigt, Lösungen dieser Substanz in verschiedenster Weise zur Anwendung zu bringen. Bleiben diese Incrustationen, so dürften dieselben doch, selbst wenn die Gonorrhoe geheilt ist, später zu Störungen Veranlassung geben.

Saalfeld frägt, was der Patient vorher injicirt hatte.

Rosenthal kann darüber keine bestimmte Auskunft geben; es handelte sich um eine röthlich gefärbte Medicin.

Ledermann möchte auf ein neues Präparat, das Aluminium boro-tartaricum, welches wenig reizt und löslich ist, aufmerksam machen.

Rosenthal erwidert, dass er nicht weiss, ob in diesem Präparat genügend Weinsteinsäure enthalten ist.

2. **Blaschko** stellt einen kleinen Patienten mit Psoriasis vor, welcher vor etwa 6—8 Wochen einen Zoster in Folge von Arsenikgebrauch bekam. Jetzt hat sich eine neue Psoriasis-Eruption gezeigt und zwar an den alten Zoster-Stellen, und es sind, wie die Photographie lehrt, einzelne Plaques genau auf den Stellen der einzelnen Zoster-Bläschen sichtbar.

3. **Paul Cohn** stellt einen Patienten mit einem extragenitalen Primäraffect am linken Mundwinkel vor, das sich aus einem Knötchen entwickelt hat, das Patient vor ca. 3 Wochen bekam. Ueber die Aetiologie ist nichts genaues bekannt. Zur damaligen Zeit hat sich Patient rasiren lassen, während er sich jetzt selber rasirt. Die Submaxillardrüse ist geschwollen.

Saalfeld frägt, ob die Drüsen der Fossa canina geschwollen sind.

Cohn verneint die Frage.

4. **Pinkus** stellt aus der Brieger'schen Abtheilung des Königl. Instituts für Infectionskrankheiten einen Patienten vor, welcher eine Hautaffection zeigt, die sich in letzter Zeit erheblich gebessert hat. Der Ausschlag ist über den ganzen Körper ausgebreitet. Vom Kopf bis zum Fuss besteht in Ringen und guirlandenförmigen Figuren ein Exanthem, welches die durch die lange Dauer der Affection etwas verdickte Haut muscatnussartig gefärbt hat. Die einzelnen Streifen sind aus Knoten zusammengesetzt, die die verschiedensten Stadien der Entwicklung zeigen. Mikroskopisch zeigen diese Knötchen das typische Bild des Lichen

Digitized by Google
Original from UNIVERSITY OF MICHIGAN
Generated on 2019-05-27 18:06 GMT / http://hdl.handle.net/2027/mdp.39015072936266
Public Domain in the United States, Google-digitized / http://www.hathitrust.org/access_use#pd-us-google

ruber planus. Neben der ausserordentlichen diffusen Ausbreitung ist der Fall auch durch seine Anamnese interessant: nach Angabe des Patienten besteht die Affection über 50 Jahre. Als er 19 Jahre alt war, begann dieselbe mit Plaques, welche sich über dem Hüftbein zeigten und sich von dort allmälig über den ganzen Körper verbreitet haben. Von Anfang an hat das Exanthem stark gejuckt und es traten Stadien von ziemlich intensiven Schuppungen ein. Patient ist vom verstorbenen Geheimrath Lewin unter der Diagnose Psoriasis lange behandelt worden. Möglicherweise ist zur damaligen Zeit diese Affection vorhanden gewesen; genaues wird sich darüber nicht feststellen lassen. Jedenfalls liegt jetzt ein eigenthümlicher Fall von Lichen ruber planus vor, welcher durch den mikroskopischen Befund besonders gestützt wird. Der Urin enthält eine kleine Menge Eiweiss. Im Blut sind keine Leukocyten vorhanden, wohl aber eine Lymphocytose, welche Lymphocyten und polynucleäre Zellen etwa 40% aufweist. Dieser Befund ist befremdend wegen der aus Erfahrung nicht guten Prognose, welche damit verbunden ist.

Blaschko macht darauf aufmerksam, dass eine Anzahl Momente vorhanden sind, welche von einem gewöhnlichen Fall von Lichen ruber planus verschieden sind. Zuvörderst ist auffallend der Mangel an Pigmentirung bei dem ausserordentlich langen Bestande; ferner fehlt die Schrumpfung der einzelnen Knötchen und die eigenthümliche Bildung von grösseren Gruppen, welche gewöhnlich grosse, derbe, zum Theil verrucöse Scheiben bilden. Dagegen besteht die eigenthümliche Configuration in Ringen und Linien und eine Marmorirung, wie sie sonst nicht vorkommt.

Lesser hat bei Lichen ruber planus niemals eine derartig gleichmässige Ausbreitung, die mehr an Lichen ruber acuminatus erinnert, gesehen. Sonst erkennt man deutlich an einzelnen Stellen das lange Bestehen der Affection, während an anderen frische Eruptionen auftreten. Ferner möchte Lesser wissen, wie sich die Schleimhäute verhalten.

Pinkus erwidert, dass nur zwischen den beiden Zahnreihen eine kleine Schleimhauttrübung zu sehen ist, die an Lichen ruber planus erinnert.

Lesser glaubt, dass bei diesem langen Bestande eine reichlichere Affection der Mundschleimhäute vorhanden sein müsste.

Pinkus fügt noch hinzu, dass die mikroskopische Untersuchung, bei der auffallend wenig Pigment zu sehen ist, ihn in der Diagnose Lichen ruber planus bestärkt hat. Lichen chronicus ist sicherlich auszuschliessen, da die eigenthümlichen mikroskopischen Veränderungen fehlen. Jedenfalls ist es merkwürdig, dass die so lange bestehende Affection im Ganzen so milde verlaufen und so wenig stärkere Beschwerden hervorgerufen hat. Seit 16—20 Jahren ist Patient erst in Behandlung und eine ordentliche Arsenbehandlung hat bis jetzt nicht stattgefunden.

5. **Gebert** stellt eine Patientin vor, welche an einer Alopecia areata totalis leidet. Die Patientin ist 45 Jahre alt und erlitt im Jahre 1892 bei einem Unfall einen Schlag auf den Kopf. Damals wurde

Digitized by Google
Original from UNIVERSITY OF MICHIGAN
Generated on 2019-05-27 18:06 GMT / http://hdl.handle.net/2027/mdp.39015072936266
Public Domain in the United States, Google-digitized / http://www.hathitrust.org/access_use#pd-us-google

der halbe Schädel rasirt und die Wunde genäht. 1895 trat zum ersten Mal eine kahle Stelle ein, die sich bis 1896 wieder zurückbildete. Im October 1899 begann der jetzige Haarausfall; derselbe dauerte während der Beobachtung noch an. Jetzt sind sämmtliche Kopfhaare ausgefallen, ebenso die Augenbrauen; die Cilien, die Achselhaare und auch die Schamhaare sind im Ausfallen begriffen. Seit dem Unfall leidet Patientin an permanentem Kopfschmerz. Während G. bisher die Ursache der Alopecie auf eine nervöse Erkrankung zurückführte, wird man in einem solchen Falle doch zweifelhaft, wenn man die Rapidität des Haarausfalls innerhalb eines Vierteljahres beobachtet. Auch sämmtliche Flaumenhaare sind verschwunden, so dass die Haut vollständig aalglatt ist. Nach Chrysarobinpinselungen trat eine starke Dermatitis ein. Zuerst wurde die Patientin elektrisirt; intercurrent hatte sie eine Handgelenksentzündung, wahrscheinlich gonorrhoischer Natur.

Ledermann hat in letzter Zeit eine grössere Anzahl von Alopecia areata-Fällen behandelt und glaubt, dass diese Affection in den letzten Jahren ausserordentlich zugenommen hat. Ferner erwähnt er, dass er bei Kindern, die in die Feriencolonien geschickt werden sollten, gefragt wurde, ob die Alopecie ansteckend ist und ob man sie mit andern Kindern zusammenbringen könnte. L. hat den Standpunkt vertreten, dass der infectiöse Charakter nicht mit Sicherheit nachzuweisen ist, dass aber immerhin Vorsicht geboten ist.

Isaac I. berichtet über einen Knaben von 10 Jahren, bei welchem durch einen Steinwurf die Temporalis verletzt wurde. Kurze Zeit darauf entstand ein starker Haarausfall, so dass der Kopf fast vollständig kahl wurde; erst nach 2—2½ Jahren fing das Haar wieder an langsam zu wachsen und nach dreijähriger Dauer der Erkrankung ist der Haarwuchs erst wieder dermaßen, dass an eine vollständige Heilung zu denken ist. Jedenfalls spricht dieser Fall für ein Trauma als ätiologisches Moment der Alopecia areata.

Lesser betont, dass die Frage von grosser praktischer Bedeutung ist, wie man sich diesen Fällen gegenüber in Schulen oder Feriencolonien verhalten soll. L. hat stets den Kindern ohne Weiteres den Schulbesuch erlaubt und hat bisher noch niemals erfahren, dass irgend eine Uebertragung eingetreten ist. So lange ein epidemisches Auftreten nicht nachgewiesen ist, würde die Unterlassung der Erlaubniss ein schwerer Eingriff in das Leben der Kinder und der Eltern sein.

Gebert erwähnt, dass selbst scheinbare Epidemien in einzelnen Schulen nicht für den infectiösen Charakter sprechen, da auch anderweitige nervöse Erkrankungen epidemisch auftreten. Auch er hat Kinder mit Alopecia areata in den Feriencolonien zugelassen; auch nach seiner Erfahrung haben die Erkrankungen in Berlin in letzter Zeit zugenommen.

Saalfeld möchte zur Erklärung derjenigen Fälle, bei welchen nach einem Trauma ein nicht sehr ausgedehnter Haarausfall eintritt, nicht an eine Affection der trophischen Nerven denken, sondern diese

Generated on 2019-05-27 18:06 GMT / http://hdl.handle.net/2027/mdp.39015072936266
Public Domain in the United States, Google-digitized / http://www.hathitrust.org/access_use#pd-us-google
Digitized by Google
Original from UNIVERSITY OF MICHIGAN

Fälle auf Ernährungsstörungen der betr. Hautbezirke zurückführen. Bei Sympathicusdurchschneidung sind derartige Beobachtungen gemacht worden.

6. **Immerwahr** stellt eine Patientin von einigen zwanzig Jahren vor, bei welcher sich seit 10 Jahren auf dem oberen rechten Augenlid eine tiefe Ulceration entwickelt hat. Vor $1^1/_2$ Jahren bestand ein markstückgrosses Ulcus, welches den Eindruck eines ulcerirten Gummi hervorrief. Nach Jodkali und Touchirung mit 10% Argentumlösung heilte das Ulcus zu. Nach einem Jahr trat ein Recidiv auf. Quecksilberbehandlung blieb ohne jeden Erfolg; wahrscheinlich liegt ein tuberculöses Geschwür vor. Eine Probe-Excision durfte bisher nicht gemacht werden; jetzt ist aber Patientin dazu bereit.

Lesser frägt nach dem Verhalten der Drüsen.

Immerwahr erwidert, dass die Cervical- und Inguinaldrüsen zuerst geschwollen waren, die regionären Drüsen aber nicht verändert waren.

Isaac I. möchte auf Grund der grossen Ausdehnung, des tiefen Zerfalls, des Mangels von Tuberkelknötchen und der harten Umgebung eher an ein Ulcus rodens als ein tuberculöses Ulcus denken.

Immerwahr hat ebenfalls an ein Carcinom gedacht, aber das jugendliche Alter und das Ausbleiben einer Wirkung von Arsenik sprechen dagegen.

Lesser meint, dass das Alter keinen Widerspruch bildet; von den 20er Jahren an kommen Carcinome vor. Auch er würde sich mehr für diese Diagnose aussprechen. Möglicherweise ist eine Warze vorangegangen, welche sich erst später in eine bösartige Geschwulst umwandelte.

Pinkus möchte die Affection ebenfalls für eine epitheliomatöse Neubildung halten. Möglicherweise liegt die Form vor, welche als Epithelioma adenoides cysticum beschrieben worden ist.

Rosenthal betont, dass unter allen Umständen die Diagnose eine Wahrscheinlichkeitsdiagnose bleibt, bis die mikroskopische Untersuchung ein klares Resultat ergeben hat.

Pinkus fügt hinzu, dass der lange Bestand nicht gegen die Diagnose Carcinom spricht.

7. **Lesser** stellt einen kleinen Knaben vor, welcher an einer beginnenden Sclerodermie en coup de sabre leidet. Dieselbe begann vor ungefähr einem halben Jahr auf der einen Seite der Stirn. Zuerst trat unter Prickeln ein röthlich-blauer Fleck auf, welcher sich allmälig strichförmig ausbreitete und eine teigige Beschaffenheit zeigte; jetzt dehnt sich die Affection von den Augenbrauen bis zur Höhe des Scheitels aus. Auch unter den Haaren ist die weissliche Färbung noch zu sehen.

Lesser berichtet dann über einen Fall, den er vor einem Jahre unter der Diagnose Urticaria pigmentosa vorgestellt hat. Es handelt sich um eine Frau von 26—27 Jahren, welche Erscheinungen darbot, die an Urticaria erinnerten. Allerdings waren mehrere Punkte vorhanden,

Digitized by Google
Original from UNIVERSITY OF MICHIGAN
Generated on 2019-05-27 18:06 GMT / http://hdl.handle.net/2027/mdp.39015072936266
Public Domain in the United States, Google-digitized / http://www.hathitrust.org/access_use#pd-us-google

welche die Diagnose unwahrscheinlich machten. Das Krankheitsbild hat sich inzwischen rasch verändert. Nach einer Reihe von Wochen trat eine diffuse Schwellung der Gesichtshaut auf. Patientin verreiste alsdann und kam moribund zurück; die Untersuchungen sind in Folge dessen nur mangelhaft ausgeführt worden. Bei der Rückkehr zeigte sich starke Albuminurie, Drüsenschwellungen, und bei der Untersuchung des Blutes, welches vorher normal war, eine bedeutende Vermehrung der weissen Blutkörperchen. Nach wenigen Tagen starb die Frau; die Section konnte nicht gemacht werden. Jedenfalls gehört der Fall in das Gebiet der pseudoleukämischen Tumoren der Haut oder der Lymphodermia perniciosa Kaposi.

Pinkus erwähnt, dass selten ein derartiger Fall in einem so frühen Stadium zur Beobachtung gekommen ist und daher über den Verlauf des Leidens ein deutliches Bild gibt. Von den beiden Diagnosen Lesser's möchte er sich mehr der Ansicht anschliessen, dass es sich um wahre leukämische Hauttumoren gehandelt hat. Das Bild der Lymphodermia perniciosa ist jetzt so genau bekannt, dass, da in dem vorliegenden Falle ein Vorstadium nicht vorhanden war, nämlich die Erythrodermie, man diese Diagnose fallen lassen kann. Hier haben sich leukämische Tumoren auf gesunder Haut entwickelt und sind bis zum Tode weiter fortgeschritten. Die diffuse Infiltration des Gesichts ist das Einzige, was mit der Lymphodermia perniciosa übereinstimmen würde

Lesser betont, dass in der That jedes Vorstadium gefehlt hat, da die Haut bis auf die Tumoren absolut unverändert war.

8. **Ledermann.** Ueber elastische Faserfärbung in Hautschnitten. L. berichtet über Methoden der elastischen Faserfärbungen, welche von Michaelis gefunden worden sind. Letzterer ging davon aus, in der Weigert'schen Methode die einzelnen Factoren, das Fuchsin, das Resorcin und das Eisenchlorid durch andere Bestandtheile zu ersetzen. An Stelle des letzteren wählte er Ammonium-persulfid, an Stelle des Resorcin andere Phenole, das Fuchsin konnte durch andere Bestandtheile ersetzt werden. Die vorgelegten Präparate sind gefärbt mit Chrysolviolett, Resorcin und Eisenchlorid oder mit Dimethylsaffranin, Eisenchlorid und Resorcin oder mit Thionin, Eisenchlorid und Resorcin. Die Schnitte werden auf 12—24 Stunden in den Farbstoff gebracht und mit Salzsäure-Alkohol entfärbt. Während Michaelis diese Methode für elastische Fasern im Sputum benutzte, hat L. dieselbe für Hautschnitte in Anwendung gebracht.

Michaelis macht darauf aufmerksam, dass diese Methoden nicht als Spielerei aufzufassen sind, sondern ausgearbeitet worden sind, weil sich beim Knorpel die elastischen Fasern dem Orcein und den Weigert'schen Methoden gegenüber anders verhalten. Seine Untersuchungen über diesen Punkt sind noch nicht abgeschlossen. O. Rosenthal.

Digitized by Google
Original from UNIVERSITY OF MICHIGAN
Generated on 2019-05-27 18:06 GMT / http://hdl.handle.net/2027/mdp.39015072936266
Public Domain in the United States, Google-digitized / http://www.hathitrust.org/access_use#pd-us-google

Sitzung vom 2. Juli 1901.

Vorsitzender: Lesser. Schriftführer: Saalfeld.

---

1. **Ledermann** stellt eine Patientin von 50 Jahren mit einem grossen Gummi an der Zungenwurzel vor. Seit vorigem Jahr ist die Lues erst durch ein Gummi der linken Mandel der Kranken bekannt geworden; im December desselben Jahres hatte sie ein Panaritium und ein gummöses Ulcus des Unterschenkels.

2. **Buschke** zeigt aus der Poliklinik der Charité die Moulage eines Tumors, welcher in der Gegend des Metatarsus der grossen Zehe eines 44jährigen Mannes seinen Sitz hatte. Die Geschwulst hatte sich innerhalb eines Jahres entwickelt und war von Wallnussgrösse; der Charakter derselben war ein gutartiger. Die klinische Diagnose machte in Folge dessen Schwierigkeiten. Nach der Exstirpation zeigte das mikroskopische Bild neben proliferirenden Zellen vielfache Pigmentzüge, so dass, da nebenan ein Naevus vorhanden war, B. zu der Annahme neigt, dass es sich um einen in Proliferation gerathenen Naevus gehandelt hat.

3. **Buschke** stellt einen Patienten von 40 Jahren vor, den er vor länger als Jahresfrist bereits der Gesellschaft gezeigt hatte. Bei demselben hatte sich im Anschluss an eine Influenza eine acute ödemartige Erkrankung fast des ganzen Körpers eingestellt. Die Diagnose war wegen des Fehlens des zweiten Stadiums der Sclerodermie, von Lesser als eine dem Sclerödem der Kinder nahestehende Affection, ohne dessen Malignität, aufgefasst worden. Senator, welcher den Fall inzwischen gesehen hat, sprach die Ansicht aus, dass sich im Anschluss an die Influenza eine Erkrankung der Lymphgefässe der Haut entwickelt habe, wie sie von den Blutgefässen bereits bekannt sei. Der weitere Verlauf hat die Diagnose bestätigt: An den Wangen sind noch Reste des Oedems vorhanden, während an den Armen eine gewisse Spannung besteht. Im Uebrigen hat sich alles zurückgebildet. In der freien Vereinigung der Chirurgen in Berlin ist ein ähnlicher Fall vorgestellt worden.

Rosenthal erkundigt sich nach den therapeutischen Massnahmen.

Buschke erwidert, dass Massage, Jod und Salicyl scheinbar ohne Einfluss gewesen sind.

4. **Buschke** stellt einen 26jährigen Patienten vor, welcher sich wegen Rheumatismus im Knie die Frucht Anacardium orientale aufgelegt hatte und danach eine sich über den Körper ausdehnende erysipelartige Erkrankung bekam. Controlirende Versuche ergaben die Richtigkeit der Beobachtung.

In der Vorlesung zeigte Prof. Lesser neben dem Patienten auch die Frucht. Ein Zuhörer, ein amerikanischer College, zerbrach die

Digitized by Google
Original from UNIVERSITY OF MICHIGAN
Generated on 2019-05-27 18:06 GMT / http://hdl.handle.net/2027/mdp.39015072936266
Public Domain in the United States, Google-digitized / http://www.hathitrust.org/access_use#pd-us-google

Frucht und brachte den Inhalt derselben in das Gesicht. Er bekam darnach eine erysipelartige Dermatitis des ganzen Gesichts, der Brust, der Hände und des Penis. Diese als Cardoldermatitis zu bezeichnende Affection ist seit langer Zeit bekannt und wird durch das Anacardium occidentale und das A. orientale hervorgerufen. Auch andere Pflanzen aus der Gruppe der Anacardiaceen, so das Rhus toxicodendron L., rufen ähnliche Erscheinungen hervor. Jedenfalls muss man eine gewisse Idiosynkrasie annehmen. Das Cardol, ein ätherischer Extract der Pflanzen, wurde früher auch therapeutisch verwendet. Das Volk trägt die Frucht als Amulet auf der Brust und wendet sie als Derivationsmittel an.

Gebert macht darauf aufmerksam, dass das Mittel als „Elephantenlaus" in den Apotheken verkauft wird und bei Zahnschmerzen in das Ohr gesteckt wird, wonach häufiger Dermatitiden entstehen.

Buschke fügt hinzu, dass von Arning Vanilleausschläge beschrieben worden sind. Da in Mexiko, wie bekannt, die Vanilleschoten mit Cardol bestrichen werden, um sie vor Austrocknung und Insectenfrass zu bewahren, so ist es denkbar, dass das Exanthem und die Vergiftungen nach Vanille auf Cardol zurückzuführen sind.

Lesser macht auf die sich auf Wochen erstreckende Dauer des Exanthems aufmerksam.

5. **Hoffmann** stellt aus der Abtheilung von Prof. Lesser einen Arbeiter von 64 Jahren vor, welcher Mitte Mai d. J. mit einem Ausbruch von rothen Knötchen auf der Brust erkrankte, an welche sich bald Bläschen und Blasen anschlossen, die sich in wenigen Tagen über den Rumpf und die Extremitäten ausbreiteten. Jucken ist niemals stark gewesen. Die Temperatur hat in den ersten Tagen 37·8 nicht überschritten, seit gestern ist aber Fieber eingetreten, dessen Ursache noch nicht feststeht. Der Urin ist frei von krankhaften Bestandtheilen. Die Zahl der weissen Blutkörperchen ist seit einigen Tagen ungefähr um das doppelte vermehrt. Neben reichlichen polynucleären Leukocyten sieht man zahlreiche eosinophile Zellen; die letzteren waren auch in dem Inhalt frischer und älterer Blasen reichlich vorhanden. Auch die Mundschleimhaut ist befallen. Gestützt auf die vorhandene Polymorphie, den zum Theil herpesähnlichen Charakter des Exanthems und das wenn auch nur geringfügige Jucken spricht sich H. für Dermatitis herpetiformis aus.

Ledermann hat den Pat. vor 8 Jahren bereits behandelt und damals die Diagnose „Pemphigus vulgaris" gestellt. Als L. den Pat. vor 8 Wochen wieder sah, prävalirte die Bildung von Blasen mit serösem, trübem und sanguinolentem Inhalt. Das Jucken war sehr gering, so dass L. sich auch wieder für Pemphigus aussprach. Kaposi gibt bekanntlich an, dass bei Pemphigus vulgaris verschiedene Exanthemformen mit mehr oder minder starkem Jucken vorangehen. Wenngleich auch bei Dermatitis herpetiformis Blasen auftreten können, so muss man doch in denjenigen Fällen, in welchen die Blasenbildung vorherrscht, die Diagnose Pemphigus vulgaris stellen.

Digitized by Google
Original from UNIVERSITY OF MICHIGAN
Generated on 2019-05-27 18:06 GMT / http://hdl.handle.net/2027/mdp.39015072936266
Public Domain in the United States, Google-digitized / http://www.hathitrust.org/access_use#pd-us-google

Lesser betont, dass weder die Grösse der Blasen für die Diagnose von entscheidender Bedeutung ist, noch dass die Ausführungen von Kaposi, der die Dermatitis herpetiformis nicht anerkennt, für die Differentialdiagnose zu verwerthen ist. Im vorgestellten Falle bestehen noch Quaddeln, Erytheme und Irisbildungen. Diese Momente, sowie das lange Bestehen sprechen mit Wahrscheinlichkeit für die Diagnose Dermatitis herpetiformis.

Rosenthal führt aus, dass das Fieber, der sanguinolente Inhalt der Blasen, sowie das kachektische Aussehen einen benignen Charakter der Affection nicht annehmen lassen. Weder das Abheilen der Blasen, noch die Grösse derselben, noch auch der chronische Verlauf lassen sich zu Gunsten der einen oder der anderen Diagnose verwerthen. Ihm scheint die Prognose sehr zweifelhaft zu sein und die Diagnose Pemphigus vulgaris viele Momente für sich zu haben.

Lassar glaubt die Diagnose von subjectivem Ermessen abhängig und hält den Fall für einen Pemphigus mit Sepsis. L. berichtet über einen Kranken, bei dem Duhring die Diagnose Dermatitis herpetiformis gestellt hatte und den er als einen Pemphigus pruriginosus ansah. Der Fall wurde von ihm geheilt.

Ledermann macht darauf aufmerksam, dass Kaposi in Fällen, die von Anderen Jahre lang als Dermatitis herpetiformis angesehen wurden, später den typischen Verlauf des Pemphigus mit Exitus beobachtet hat. Auch ihm scheint der Charakter des vorgestellten Falles mehr maligner Natur zu sein, indessen derselbe gehört vielleicht einem Grenzgebiet an, in welchem man bei der Diagnose schwanken kann.

Rosenthal vermisst das Jucken, sowie die Verschiedenartigkeit des Exanthems bei den zeitlich getrennten Ausbrüchen. Da gerade die Fälle von Pemphigus pruriginosus für die Dermatitis herpetiformis einbezogen worden sind, so sind diese beiden Diagnosen als identisch zu bezeichnen.

Hoffmann hält das Fieber als zufällig und leugnet eine hervortretende Kachexie.

6. **Hoffmann** stellt aus der Klinik von Prof. Lesser einen Patienten vor, welcher an typischem Erythema nodosum mit Affection der Fussgelenke, des rechten Handgelenks und des Herzens — vorübergehende Verbreiterung, systolisches Geräusch und Verstärkung des zweiten Pulmonalarterientons — erkrankt war. Von ihm und Menzer wurde ein Knoten unter allen Cautelen exstirpirt. Sie fanden in vielen Schnitten einen Coccus, der sich nach Gram färben lässt und welcher auf Agar in weissen Colonien wächst. Von der gleichzeitig bestehenden Angina wurden von Menzer Abimpfungen gemacht, welche Strepto- und Staphylococcen ergaben. Histologisch zeigt sich, dass die zelligen Infiltrate um die Gefässe herum am allerstärksten sind und dass, was Unna bestreitet, die Blutung meist durch Diapedese vor sich gegangen ist. An diesen Stellen wurden auch die Coccen aufgefunden. Weitere Schlüsse ziehe H. aus seinen Befunden nicht.

Digitized by Google
Original from UNIVERSITY OF MICHIGAN
Generated on 2019-05-27 18:06 GMT / http://hdl.handle.net/2027/mdp.39015072936266
Public Domain in the United States, Google-digitized / http://www.hathitrust.org/access_use#pd-us-google

Buschke hält den mikroskopischen Nachweis im Blute für besonders wichtig, während die Züchtungsresultate von geringerem Werthe seien.

7. **Immerwahr** berichtet über die Patientin mit einer Ulceration am rechten oberen Augenlid, welche er in einer früheren Störung vorgestellt hatte. Die histologische Untersuchung ergab ein Epithelialcarcinom.

8. **Lassar** stellt unter der Diagnose chronisches Erythema nodosum einen Patienten vor, welcher seit 25—28 Jahren an bläulichrothen, circumscripten, schuppenden Plaques mit verdicktem Epithel leidet. L. nimmt an, dass es sich um eine Affection der peripheren Hautvenen handelt. Anamnestisch ist zu erwähnen, dass der Pat. früher Schiffer war und Jahre lang den Unbilden der Witterung ausgesetzt war.

Wechselmann hält den Fall für identisch mit demjenigen, welcher von Köbner und ihm im J. 1890 unter der Diagnose Sarcoma haemorrhagicum vorgestellt worden ist. Der Pat. ist im vorigen Jahr als steinalter Mann gestorben.

Lassar kannte den Pat., sowie einen zweiten ähnlichen Fall. Da es sich um einfache Granulationswucherungen handelt, so ist die Diagnose Sarcom nicht gerechtfertigt.

9. **Buschke** demonstrirt von Rickelt aus Chicago stammende Präparate von Blastomycose, von welcher R. 10 eigene Fälle beobachtet hat. Klinisch haben diese Fälle mit der Tuberculosis verrucosa cutis Aehnlichkeit; man muss aber wahrscheinlich die Sacharomycesenkrankungen von den durch Oidium hervorgerufenen Affectionen trennen. Die ersteren bilden mehr tumorartige Geschwüre und werden noch immer für die Aetiologie des Carcinoms in Betracht gezogen, während die letzteren, von denen die demonstrirten Präparate stammen, culturell dem Trichophyton tonsurans mit vollständig ausgebildeten Fruchtorganen ähnlich sind. B. wurde von Lesser darauf aufmerksam gemacht, dass im letzten Hefte des Archivs für Dermatologie bei einem „Granuloma innominatum" Mikroben abgebildet sind, welche den demonstrirten sehr ähnlich sind. Das Infiltrat besteht zum grossen Theil aus eosinophilen Zellen.

10. **Bruhns** stellt aus der Poliklinik der Charité zwei Fälle von Lupus erythematodes vor. Im ersteren Falle entstand die Affection im Gesicht und an den Händen seit 7 Jahren. Seit 3 Jahren blieb dieselbe gleichmässig bestehen. Die Narbenbildung ist aber sehr gering. Ferner treten seit Monaten, in welchen die Pat. in Behandlung steht, schuppende, bläschenförmige und schnell vergängliche Efflorescenzen auf, welche denjenigen des type vasculaire von Besnier entsprechen. Die Pat. wurde innerlich mit Chinin behandelt. Im zweiten Falle besteht eine geringe Neigung zur Atrophie.

11. **Heller** stellt einen Patienten mit Gummibildung am Nasenflügel und der Nasenschleimhaut vor. Vor einem Jahre gelang es, durch Jod- und Sublimateinspritzungen den Fall zu heilen. Dann trat ein Recidiv auf, welches jeglicher Behandlungsmethode bisher widerstand.

Digitized by Google
Original from UNIVERSITY OF MICHIGAN
Generated on 2019-05-27 18:06 GMT / http://hdl.handle.net/2027/mdp.39015072936266
Public Domain in the United States, Google-digitized / http://www.hathitrust.org/access_use#pd-us-google

Lesser glaubt, dass es sich um eine Carcinomentwicklung auf der Basis eines Gummi handelt.

Heller erwidert, dass die mikroskopische Untersuchung nach dieser Richtung vollständig negativ war.

Lesser hat Fälle von Carcinom gesehen, in denen die mikroskopische Untersuchung nichts ergab.

12. **Rosenthal** stellt folgenden Antrag:

„Die Berliner dermatologische Gesellschaft wolle in einer Eingabe den Bundesrath ersuchen, bei der bevorstehenden Revision des Krankenversicherungsgesetzes vom 15. Juni 1883 in der Fassung der Novelle vom 10. April 1892:

I. in den §§ 6a Nr. 2 und 26a Nr. 2 die Worte „oder geschlechtliche Ausschweifungen" zu streichen;

II. dem § 7 folgenden Zusatz zu geben: Falls der behandelnde Arzt mit Rücksicht auf mangelnde häusliche Pflege oder auf Ansteckungsgefahr die Unterbringung in ein Krankenhaus für erforderlich hält, sind die Krankencassen und Gemeinden verpflichtet, Cur und Verpflegung in einem Krankenhause eintreten zu lassen."

An der Discussion betheiligen sich die Herren: Lesser, Lassar, Saalfeld, Richter, Gebert, Isaac I., Heller, Isaac II. und der Antragsteller. Antrag I wird angenommen, Antrag II abgelehnt.

O. Rosenthal (Berlin).

Generated on 2019-05-27 18:06 GMT / http://hdl.handle.net/2027/mdp.39015072936266
Public Domain in the United States, Google-digitized / http://www.hathitrust.org/access_use#pd-us-google
Digitized by Google
Original from UNIVERSITY OF MICHIGAN

Verhandlungen der American Dermatological Association.

30.—31. Mai und 1. Juni 1900.

Hartzell, M. B., Philadelphia: **Epithelioma als Folge von Psoriasis und die Wahrscheinlichkeit durch Arsen bedingt zu sein.**

Hartzell berichtet in seiner Abhandlung über eine 35jährige unverheiratete Frau, die seit Jahren mit einer gewöhnlichen Form von Psoriasis behaftet war und längere Zeitperioden hindurch beträchtliche Dosen von Arsen einnahm. Im Laufe der Zeit kam es zur Entwickelung einer eigenthümlichen Keratosis an den Handflächen und Fusssohlen, durch leichdornartige Erhebungen gekennzeichnet. An vielen derselben kam es nachher zur Entartung in Epithelioma, gefolgt von metastatischen Ablagerungen anderwärts, welchen Patient erlag. Der mikroskopische Befund aus Schnitten eines secundären Tumors ergab epitheliale Zellanhäufungen innerhalb dünnwandiger Alveolen. Verf. führt andere einschlägige Fälle an, von denen eigentlich bloss 10 registrirt sind. Es handelte sich in allen Fällen um gewöhnliche Psoriasis von langer Dauer und zumeist langer Verabreichung grosser Quantitäten von Arsen. Mit Ausnahme von 3 Fällen haben sich erst hühneraugenähnliche Wucherungen etablirt, gefolgt von krebsigen Ulcerationen stellenweise. Verf. schliesst mit der Ansicht, dass die innere Verabreichung von Arsen möglicherweise zur Epitheliombildung Veranlassung geben kann.

Shepherd, Fr. J., Montreal, sagt, dass die Epitheliombildung der erwähnten Fälle lediglich auf Reizwirkung beruhe, wie der Lippenkrebs bei Rauchern.

Bowen, J. T., Boston, sagt, es lasse sich keine specielle Beziehung zwischen Psoriasis und Epithelioma oder zwischen Arsen und Epithelioma etabliren. Wohl kann längere Arsenverabreichung zur Keratosis-Warzenbildung führen, wie dem oft zu begegnen ist. Man sollte diese Fälle sich so erklären, dass Arsen zur Keratosis und dass die letztere eventuell zu Epithelioma führen könnte.

Sherwell, S., New-York, sagt, dass Hartzell's Vermuthungen nicht unterstützt werden könnten und er schliesse sich deshalb der An-

Digitized by Google
Original from UNIVERSITY OF MICHIGAN
Generated on 2019-05-27 18:06 GMT / http://hdl.handle.net/2027/mdp.39015072936266
Public Domain in the United States, Google-digitized / http://www.hathitrust.org/access_use#pd-us-google

sicht Shepherd's an. Der Redner empfiehlt Arsen sowohl bei Warzenbildungen, wie auch beim Epitheliom als Gegenmittel, da er von demselben öfters glänzende Erfolge erzielte.

Robinson, A. R., New-York, erklärt, dass die Aetiologie des Krebses noch sehr unklar sei und seiner Ansicht nach gewiss nicht auf Parasiten, sondern auf einer unbeinflussenden Zellenthätigkeit beruhe. Irgend ein Umstand, welcher den Widerstand der Umgebung herabsetzt und so zu der erwähnten unbeschränkten Zellthätigkeit Veranlassung gibt, vermag die Bedingungen eines Krebses abzugeben. Mit Rücksicht auf Hartzell's Fälle glaubt Redner, dass das Arsen nicht als directes Agens, sondern nur im Sinne dessen Einwirkung auf die Nutrition der Gewebszellen betrachtet werden sollte.

Stellwagen, H. W., Philadelphia, sagt, dass wir es in diesen Fällen mit einer Keratosis, dann neuritischen Geschwürsbildung und endlich krebsiger Zellentartung zu thun hätten, wobei das Arsen den primären ursächlichen Factor abgab.

Corlett, W., Cleveland und Gilchrist, T. C., Baltimore erklären, dass die Theorie Hartzell's keineswegs plausibel erscheine, vielmehr sei die verschiedenartigste Reizwirkung für die Epitheliombildung verantwortlich. Beide sprechen sich gegen die parasitäre Aetiologie des Krebses aus.

White, James C., Boston, sagt, dass die Beziehung des Arsens zur Keratosis und später Epithelioma genauer geprüft werden sollte. So wäre es wünschenswerth zu wissen, wie sich die Psoriasis ohne Arsenbehandlung zur Keratosis verhalte; ferner ob Keratosis nach jedweder Arsenbehandlung anderer Erkrankungen auch öfters zu verzeichnen wäre.

Hyde, J. N., Chicago, bezweifelt die ätiologische Bedeutung des Arsens mit Bezug auf Epithelioma, gibt jedoch zu, dass Arsen eine Keratosis zu bedingen vermag, welche in Folge anhaltender Reizzustände, wie an den Händen, eventuell in Epithelioma entarten könnten. Derartige Fälle sollen zur Warnung behutsamer Arsenmedication dienen.

Bulkley, L. D., glaubt, dass die im Verhältniss äusserst geringe Anzahl von Fällen derartiger Combinationen noch zu keinen Schlüssen auf ursächliche Beziehung zu einander berechtigen.

Morrow, P. A., bemerkt, dass Hartzell eigentlich auf die entfernte Wirkung des Arsens hinzudeuten beabsichtigte und diese liesse sich nicht leicht feststellen. Insoferne Arsen eine ausgesprochene Wirkung auf die Hauternährung ausübt, ist es wohl möglich, dass bei Personen mit idiosynkratischen Eigenheiten eine unbestimmbare Fernwirkung zur Geltung kommen könne. Redner ist ein Anhänger schädlicher Einflüsse des Arsens auf den Organismus.

Hartzell, sagt, dass ein genaues Studium der in der Literatur verzeichneten Fälle die Thatsache ergab, dass all' diesen frühzeitig erscheinenden Epitheliomen eine Keratosis der Handflächen und Fusssohlen und längere Arsenbehandlung vorausging. Auffallend ist auch die Multiplicität der krebsigen Läsionen. Möglicherweise beruht der

Digitized by Google
Original from UNIVERSITY OF MICHIGAN
Generated on 2019-05-27 18:06 GMT / http://hdl.handle.net/2027/mdp.39015072936266
Public Domain in the United States, Google-digitized / http://www.hathitrust.org/access_use#pd-us-google

Zusammenhang auf eine chemische Gewebsveränderung, wie bei Jod oder anderen Arzneien. Redner schliesst mit der Ansicht, dass Arsen wohl selten, aber doch möglicherweise Epitheliom bedingen kann.

Bulkley, L. D., New-York: Ueber den Zusammenhang unvollkommener und mangelhafter Harnsecretion mit gewissen Hauterkrankungen.

Bulkley hat bei 569, mit den verschiedensten Hautaffectionen behafteten Personen genaue Harnanalysen vorgenommen, um etwaige charakteristische Merkmale deduciren zu können. Das Ergebniss dieser mühevollen Arbeit fiel enttäuschend aus, indem keine einheitlichen Schlüsse gezogen werden konnten. Immerhin weist der Verf. auf die Thatsache hin, dass bei mehreren Hauterkrankungen ausgesprochene Zeichen gewisser Ernährungsstörungen vorwalten.

Allen, New-York, erwähnt, dass er häufiger als Bulkley Zucker im Harne von Pruritusfällen nachweisen konnte.

White, J. C., sagt, dass das Resultat der mühevollen Harnuntersuchungen die Werthlosigkeit derselben gegenüber den verschiedenen Hauterkrankungen beweist.

Corlett, Cleverland, sagt, dass die wechselnde Nierenausscheidung als solche möglicherweise für manche Hautaffection verantwortlich sei. Redner erinnert sich eines Falles, bei dem nach acuter Harnretention mit Oedem zweimal Eczem sich entwickelt hat.

Gilchrist, Baltimore, sagt, dass er bei Urticaria eine Zunahme des Indicans und bei Pityriasis rosea hohes spec. Gewicht beobachtete.

Klotz, New-York, erklärt, dass er bei seinen Kranken routinemässig Harnuntersuchungen anstellt und häufig hohes spec. Gewicht, wie auch Zunahme von Harnsäure zu verzeichnen hatte. Die Fehling'sche Zuckerprobe findet Redner nicht immer für zuverlässig und empfiehlt die Gährungsprobe.

Robinson sagt, dass Harnuntersuchungen bei Hautaffectionen allgemeiner und nicht parasitärer Natur eine therapeutische Bedeutung haben, insoferne man einen normal physiologischen Allgemeinzustand bezweckt.

Winfield J., Brooklym, sagt, dass gestörte Assimilation und Harnsecretion sicherlich Hauterkrankungen zur Folge haben können. Bei Nierenstörungen verschlimmern sich in der Regel gleichbestehende Hautübel.

Fordyce, New-York, sagt, dass es auch bei Hautkrankheiten von Belang sei, sich über die thatsächliche Nierenfunction zu orientiren; denn aus der Menge der ausgeschiedenen Producte lässt sich noch nicht der Gehalt toxischer Elemente im Blute bestimmen. Redner glaubt, dass mangelhafte Elimination schädlicher Stoffe für viele Hauterkrankungen verantwortlich sei.

Bulkley bemerkt in der Zusammenfassung des Gesagten, dass seine Arbeit eigentlich zu weiteren Forschungen auf diesem Gebiete anspornen sollte.

Generated on 2019-05-27 18:06 GMT / http://hdl.handle.net/2027/mdp.39015072936266
Public Domain in the United States, Google-digitized / http://www.hathitrust.org/access_use#pd-us-google
Digitized by Google
Original from UNIVERSITY OF MICHIGAN

Morrow, P. A., New-York: **Ein Fall von maculösem Leprid der Kopfhaut.**

Morrow weist auf die bekannte Thatsache hin, dass die verschiedenen Hautaffectionen an besonderen Regionen der Hautdecke sich zu etabliren geneigt seien. Diese Thatsache wird sogar oft differentialdiagnostisch verwerthet. Die Hautläsionen der Lepra befallen bekanntermassen hauptsächlich die Gesichtshaut, Hände und Füsse, und diese Stellen weisen auch bei weiterem Fortschritt der Erkrankung und deren allgemeinen Ausbreitung die zumeist entwickelten Efflorescenzen auf. In Bezug auf die zwei Formen der Lepra verhält sich die Localisation etwas eigenthümlich, insoferne die anästhetischen Stellen permanenter sind, — die erythematös-tuberculösen Plaques dagegen bald zurück — bald wieder auftreten können. Auch scheint die anaesthetische Form mehr den Hinterkörper, die tuberculöse Form dagegen den Vorderkörper zu begünstigen. Von einem absoluten Freisein irgend einer Region sollte eigentlich bei der Lepra nicht die Rede sein, dennoch erfreuen sich der Hals, Schläfegegend, Kopfhaut einer besonderen Immunität. Hieran schliesst Verf. seinen isolirt stehenden Fall von maculoser Lepra der Kopfhaut bei einem in Bermuda geborenen 47jährigen Manne, der als Matrose die Welt bereiste und seit 1883 in New-York lebt. Vor 16 Jahren haben sich die ersten Läsionen am Gesichte eingestellt. Die Flecke breiteten sich langsam auch auf die Kopfhaut aus, begleitet von Haarausfall. Später gesellten sich hiezu Flecke an den Füssen, Händen und Schultergegend und anästhetische Formen. Der Pat. soll auch mit Epilepsie und Syphilis behaftet gewesen sein.

White, J. C., Philadelphia, frägt, ob der Haarausfall am Kopfe vielleicht durch eine Alopecia areata bedingt sein könnte?

Morrow erwidert, dass eine solche Annahme unzulässig sei, vielmehr erfolgte der Haarausfall erst nach dem Auftreten von Knötchen an der Kopfhaut, welche die Ernährung der Haarpapille störten.

Gilchrist, Baltimore, empfiehlt zum Nachweise des Leprabacillus das Abschaben oberflächlicher Excoriationen.

Pollitzer, S., New-York, sagt, dass bei Lepra tuberosum das ganze System mit Bacillen überfluthet wäre, da man selbe überall vorfindet.

Fordyce, J. A., erklärt, dass er bei Lepra anästheticum bisher noch keine Bacillen entdecken konnte und deshalb der Ansicht sei, dass dieselben in den Nerven stecken und dass die anästhetischen Plaques den regionären Neuritiden entsprechen.

Montgomery, D. W., sagt, dass es jetzt allgemein angenommen sei, dass die maculo-anästhetischen Stellen auf directe Bacillenwirkung beruhe und dass man daselbst auch die Bacillen nachgewiesen hatte. Redner bestätigt ferner, trotz vieler Lepra-Beobachtungen, noch keinen Fall mit Betheiligung der Kopfhaut gesehen zu haben.

Johnston, J. C., New-York: **Granuloma necroticum und Erythema induratum am selben Subjecte.** Die Arbeit wurde bereits im Juli 1899 berichtet.

Digitized by Google
Original from UNIVERSITY OF MICHIGAN
Generated on 2019-05-27 18:06 GMT / http://hdl.handle.net/2027/mdp.39015072936266
Public Domain in the United States, Google-digitized / http://www.hathitrust.org/access_use#pd-us-google

Discussion:

Hartzell erklärt, dass, wenn auch all' die unter Tuberculiden und Paratuberculiden zusammengefassten Processe, namentlich bei Personen mit einer gewissen tuberculösen Cachexie sich ereignen, man bisher die Tuberkelbacillen in denselben nicht nachweisen konnte. Der Zusammenhang mit der Tuberculose sei demnach noch nicht sichergestellt.

Pollitzer, New-York, sagt, dass ihm die Priorität gebührt, die ersten histologischen Befunde der granuloma necroticum geliefert zu haben, und dass es ihn freut, sich mit Johnston einverstanden zu erklären, wonach der Sitz des Uebels in die Knäueldrüsen zu verlegen ist, in welchen eine Coagulationsnecrose sich etablirt. Obselbst die genauesten Untersuchungen Bakterien nicht auffinden liessen, mag vielleicht ein toxisches Product in den Schweissdrüsen für die plausible Infection verantwortlich sein. Redner glaubt nichtsdestoweniger, dass der Zusammenhang dieser Form von Granuloma mit der Tuberculose noch nicht festgestellt sei.

Stellwagon H. erklärt, dass seine Erfahrungen mit Erythema induratum entschieden für deren tuberculöse Natur sprechen, obschon der Nachweis von Tuberkelbacillen nicht erbracht ist.

Hyde sagt, dass man die in Frage stehenden krankhaften Veränderungen der Haut tuberculöser Subjecte als besondere Dermatosen Tuberculöser ansprechen möge.

White erklärt, gestützt auf seine reichen Erfahrungen, dass die Ansicht der tuberculösen Natur des Erythema induratum, der sog. Tuberculide und selbst des Lupus erythematosus ihm keineswegs einleuchte. Vielmehr macht es auf ihn den Eindruck, dass in Folge der grossen Prävalenz der Tuberculose allmögliche Hautblüthen sich mit ihr vergesellschaften können.

Gilchrist sagt, dass der Nachweis von Tuberkelbacillen selbst bei Lupus vulgaris oft erschwert ist, und dass die Toxintheorie der Tuberculide sehr plausibel erscheint. Redner billigt demnach die Bezeichnung von „Paratuberculosen" Johnston's.

Elliot, G. T., schliesst sich den Ansichten White's und Hartzell's an und behauptet, dass die Theorie der Tuberculide und Paratuberculide keine sichere Grundlage besitzt, namentlich wenn man auch Impetigo contagiosa, Angiokeratoma etc. mit einbezieht und ferner, dass eine derartige Classificirung die Aetiologie mancher Hauterkrankungen noch mehr verdunkelt. Redner erklärt mehrere Fälle von Erythema induratum (Bazin) auf Jodkali und Mercurialpflaster geheilt zu haben.

Fordyce betont die Bemerkung Johnston's, wonach die necrotisirenden Knötchen einem papulo-pustulösen Syphilid sehr ähnlich sind. Ein derartiger Fall seiner Beobachtung widerstand jedweder syphilitischen Behandlung und entpuppte sich nach gründlicher histologischer Untersuchung als Pollitzer's Hydroadenitis. Redner bezweifelt die Priorität Pollitzer's über den pathologischen Befund der Hydroadenitis.

Generated on 2019-05-27 18:06 GMT / http://hdl.handle.net/2027/mdp.39015072936266
Public Domain in the United States, Google-digitized / http://www.hathitrust.org/access_use#pd-us-google
Digitized by Google
Original from UNIVERSITY OF MICHIGAN

Pollitzer erwidert, dass er sich die alte Bezeichnung Hydroadenitis nie vindicirt hatte, sondern bloss den Sitz der Affection in den Schweissdrüsen etablirte und dass dieselbe mit Barthelemy's Acnitis identisch sei.

Johnston erklärt, dass der Nachweis von Tuberkelbacillen und des positiven Culturverfahrens bei dem Typus dieser Dermatosen dem Lichen scrophulosorum die Toxicität dieser Affection überzeugend bewiesen hatte. In den anderen verwandten Hautübeln ist eine solche günstige Beweisführung wohl noch nicht gelungen, allein deren klinisch-histologisches Verhalten gestaltet die Annahme deren Zusammenhang mit der Tuberculose als die plausibelste. Redner gibt zu, dass Pollitzer den krankhaften Process seiner Fälle mit Berechtigung in die Schweissdrüsen verlegte, allein die Bezeichnung Granuloma necroticum macht die Natur des Processes einleuchtender. Ferner weist Redner darauf hin, dass es ausgesprochene Uebergänge vom Erythema induratum zum Lichen scrophulosorum gibt und dass auffallenderweise alle mit Lupus Erythematosus Behafteten an irgend einer Form der Tuberculose starben.

Gilchrist erwähnt, dass die positiv ausgefallenen Inoculationsversuche bei 4 Lichen scrophulosorum-Fällen nicht von der Hand zu weisen sind. Das Toxin muss gewiss durch irgend eine gleichzeitig vorhandene, tuberculöse Läsion im Körper erzeugt worden sei.

Elliot frägt, wieso man sich die äusserste Seltenheit dieser Dermatosen gegenüber der Ubiquität der Tuberkulose erklären möge.

Stellwagon erwidert, dass, wenn die tuberculöse Natur des hier seltenen Lupus vulgaris zugegeben wird, man sich auch den anderen Dermatosen gegenüber ähnlich verhalten müsse.

Montgomery sagt, er habe bei seinen zahlreichen Fällen von Lupus erythematosus merkwürdigerweise keine Zeichen der Tuberculose entdecken können.

Robinson sagt, dass der Lupus vulgaris eine Localaffection sei und auf die toxische Entstehung der Tuberculide keinen Bezug haben kann. Redner weist ferner auf die Thatsache hin, dass merkwürdigerweise nach tausenden von Tuberculininjectionen nicht ein einziger Fall von Lupus erythematosus entstand.

Johnston anerkennt, dass der Bacillennachweis bloss in 3 Fällen von Lichen scrophulosorum und die Inoculationsversuche nur in 2 Fällen gelungen seien.

Elliot, George T., New-York: Die Rolle der Eiterorganismen in Hauterkrankungen.

Elliot erklärt nach Berücksichtigung der enormen Literatur dieses Thema, dass die klare Auffassung der Frage mit den grössten Schwierigkeiten verbunden und dass man bisher noch zu keiner befriedigenden Uebereinstimmung gekommen sei, denn die ursächlichen Momente der Eiterung sind nicht bloss Bakterien, sondern auch chemische und andere bisher noch unbekannte Factoren. Unter den Bakterien sind der Staphylococcus albus, aureus, citreus und der Streptococcus als die häufig-

Digitized by Google
Original from UNIVERSITY OF MICHIGAN
Generated on 2019-05-27 18:06 GMT / http://hdl.handle.net/2027/mdp.39015072936266
Public Domain in the United States, Google-digitized / http://www.hathitrust.org/access_use#pd-us-google

sten Eitererreger hervorzuheben. Alle krankhaften Zustände, welche eine geschwächte Widerstandskraft bedingen, begünstigen Eiterung; dahin gehören auch Gewebsverletzungen, Reinheitsmangel und schlechte hygienische Verhältnisse. Eine Infection findet von aussen oder innen, auf metastatischem Wege oder durch Autoinoculation statt. Man müsse auch zwischen wahrem, d. h. Leukocyten und Pepton reichlich enthaltendem, und falschem, durch Proliferation fixer Zellen entstandenem Eiter einen Unterschied machen. Klinisch lassen sich diese Differenzen nicht erkennen. Der Verf. enumerirt nach Betrachtung der oberen allgemeinen Ansichten mehrere Hautaffectionen, bei welchen die Eiterung nach manchen Autoren durch bestimmte Mikroorganismen bedingt sein sollen, wie bei der Phlegmone, Carbunkel, Impetigo contagiosa, Sycosis, Folliculitis etc. Verf. bestreitet nicht die Thatsache, dass die Gegenwart bestimmter Bakterien eine specielle Form der Eiterung erzeugen konnte, doch ob sie es auch that, ist nicht unzweifelhaft erwiesen. Im Allgemeinen spricht sich Verf. in dem Sinne aus, dass die meisten Eiterungen wohl durch Bakterien wie die Staphylococcen und Streptococcen bedingt sind, dass es aber auch ausser diesen noch viele andere unbekannte, eitererregende Momente gibt.

Gilchrist, T. C., Baltimore: Bakteriologische und mikroskopische Untersuchung von 300 vesiculösen und pustulösen Hautläsionen.

Es wurde eine grosse Anzahl von vesiculösen und pustulösen Efflorescenzen der verschiedensten Hauterkrankungen einer gründlichen Untersuchung unterzogen und da ergab es sich, dass der vermuthliche Infectionsträger der Acne vulgaris, als der häufigsten Hautläsion, auch der häufigste Eitererreger sei. Gilchrist fand, dass der Streptococcus pyogenes den Staphylococcus aureus und albus an Zahl weit übertrifft. Es ergab sich ferner aus den gründlichen Forschungen des Verfassers, dass die meisten Bläschenläsionen eigentlich steril seien, dass demzufolge kein Mikroorganismus, sondern ein anderer Factor deren Entstehung verursachte. Als weitere Eitererreger müssen auch Megalosporon endo- und ectotrix, Blastomyceten, Protozoen und Tuberkelbacillen betrachtet werden. Verf. liefert eine ausführliche tabellarische Uebersicht seiner Arbeit.

Hyde sagt, dass die Darstellungen der beiden obigen Arbeiten die Thatsache dafür lieferten, dass die Rolle der Eitererreger mit Bezug auf die ganze Liste der Hauterkrankungen keine besonders grosse ist. Die etwa 140 bekannten Dermatosen lassen sich in drei Gruppen absondern. In der 1. haben wir es fast immer mit Eiterproduction zu thun, in der 2. häufig und in der 3. sehr selten. Etwa in $^1/_{14}$ der verschiedenen Hauterkrankungen begegnet man der Eiterproduction. Von den Behandlung suchenden Hautkranken scheint bloss jeder 4. mit Pusteln behaftet zu sein.

Klotz sagt, dass aus den zwei obigen Arbeiten es klar erleuchtet, warum die Beseitigung sog. secundärer Eiterung bei gewissen Hautübeln

Digitized by Google
Original from UNIVERSITY OF MICHIGAN
Generated on 2019-05-27 18:06 GMT / http://hdl.handle.net/2027/mdp.39015072936266
Public Domain in the United States, Google-digitized / http://www.hathitrust.org/access_use#pd-us-google

leicht gelingt, dagegen bei anderen kaum zu erzielen sei, weil der Eitererreger den primären Factor abgibt.

Bulkley glaubt, dass die Eitererreger ubiquitär sind und dass deren Haftung und Virulenz von der Beschaffenheit des Bodens, wie Elliot betont, abhängig sei. Dementsprechend legt Redner Gewicht auf den Ernährungszustand des Individuums, welchem locale Hauterscheinungen häufig unterwürfig sind.

Johnston bewundert Elliot's Classificirung der Hauterkrankungen in 3 Gruppen, je nach der Rolle, die die Mikroorganismen dabei spielen. Ferner glaubt er, dass Gilchrist's Acne-Bacillen mit den Mikrobacillen Sabouraud's identisch zu sein scheinen.

Sherwell erklärt, dass er im Sinne Bulkley's ein Anhänger der diathetischen und prädisponirenden Theorie und demzufolge verschiedenen Wirkung, resp. Virulenz der eitererregenden Bakterien sei.

Allen würdigt die Wichtigkeit der durch diese Arbeiten erwiesenen Thatsache, wonach es ausser den Eitercoccen auch andere eitererzeugende Factoren gibt. Redner stimmt auch der Anschauung Bulkley's bei, wonach der Ernährungszustand des Bodens oft ausschlaggebend sein kann.

Bowen sagt, dass das in Frage stehende Thema seine Schwierigkeiten besässe, zumal es bekannt sei, dass die sog. pyogenen Bakterien oft nicht pyogenisch wirken. Elliot lieferte eine Liste jener Mikroorganismen, welche Eiterung bedingen können; doch ist es eine allgemein anerkannte Thatsache, dass beinahe alle Mikroorganismen Eiterung provociren können. Redner anerkennt die Leistung beider Arbeiten, wenn auch keine unwiderlegbare Beweise geliefert wurden.

White erwähnt, dass Acne im Gesichte wohl die häufigste pustulöse Läsion, jedoch nicht in Bezug auf den Körper, sei.

Allen frägt, ob Gilchrist unter Impetigo vulgaris die Impetigo simplex Duhring versteht? Die Frage wurde bejaht, worauf Redner bemerkt, dass diese Form im Verhältnisse zur Impetigo contagiosa eigentlich viel seltener sei.

Elliot erklärt, dass er die Mikroorganismen zum Eintheilungsprincip gewisser Dermatosen zu benutzen nicht beabsichtigte.

Gilchrist schliesst sich der Ansicht Bulkley's, hinsichtlich der Wichtigkeit der prädisponirenden Factoren aller Erkrankungen an. Mit Bezug auf Eczema glaubt Redner, dass in manchen Fällen energische Antisepsis bessere Resultate bedingen würde. Er fand in allen Acnelläsionen den Bacillus; die Fälle von Dermatitis Venenata erwiesen sich steril.

Pollitzer, S.: Demonstration von Favus- und Herpes Tonsurans-Culturen.

Pollitzer demonstrirte eine Reihe von Culturen der klein- und grosssporigen Trichophyten an verschiedenen Medien und in verschiedener Entwickelungsphase. Dieselben waren theilweise Originalzüchtungen, theilweise weitere Züchtungen von Originalculturen Sabouraud's in Paris. Vergleichungen derselben ergaben gewisse Differenzen in den

Digitized by Google
Original from UNIVERSITY OF MICHIGAN
Generated on 2019-05-27 18:07 GMT / http://hdl.handle.net/2027/mdp.39015072936266
Public Domain in the United States, Google-digitized / http://www.hathitrust.org/access_use#pd-us-google

Magalosporen der verschiedenen Provinienz; dagegen verhielten sich die Mikrosporen identisch. Auch die Favusculturen zeigten keine merkbaren Unterschiede.

Gilchrist sagt, dass er je nach der Verschiedenheit der Medien auch Unterschiede in den Culturen beobachtete.

Pollitzer erwidert, dass bei Züchtungen häufig Irrthümer unterlaufen, insoferne dieselben Medien zu verschiedenen Zeiten ganz variable Culturen bedingen können. Zum Beweise dafür, dass die Organismen sehr zähe sind, gelang es ihm eine Cultur zu züchten, nachdem das Medium mit der Probecultur über 6 Monate eingetrocknet war.

Gilchrist erwähnt, dass er selbst einjährige Culturen weiter gezüchtet hat.

Pollitzer bemerkt, dass man auch trockene Schuppen bei sorgfältiger Beschützung und selbst nach langer Zeit für Züchtungen verwenden kann.

Hyde, J. N., Chicago: Beitrag zum Studium der Dermatitis blastomycetica.

Der 57jährige Holländer kehrte nach längerer Dienstzeit als Soldat in Indien erst nach seiner Heimat zurück, wo er bereits Symptome seiner Hauterkrankung manifestirte. Der Pat. wanderte dann nach Amerika aus, woselbst er sich mit einem über die ganze vordere Unterschenkelfläche ausgedehnten Geschwür präsentirte, welches nach angeblich chirurgischer Behandlung vernarbte. Etwa vor 2 Jahren entwickelte sich in derselben Weise ein ähnliches warziges, scharf begrenztes, unempfindliches, sehr wenig secernirendes Geschwür am linken Handrücken, welches klinisch dem Bilde einer Tuberculosis verrucosa täuschend ähnelte, mikroskopisch jedoch als eine Blastomyceten-Dermatitis sich erwies. Der Zustand besserte sich auffallend auf Jodkali-Behandlung, erlitt jedoch mehrere Rückfälle und heilte erst auf gründliche Curettage und Hauttransplantation. Hyde betrachtet diesen Fall als den 7. der bisher publicirten seltenen Hautaffection. In allen Fällen begann der Process mit einem röthlichen Knötchen, welches zu fortschreitendem Zerfalle führte. Die Ausgangspunkte sind in der Regel Handrücken und vordere Schenkelfläche. Der cursus morbi ist in der Regel chronisch.

Gilchrist betont die klinische Aehnlichkeit zur Tuberculose und demzufolge die Gefahr einer Irrdiagnose. Die Pigmentkörperchen, welche Hyde's Culturen zeigen, bezieht Redner auf das Kartoffelmedium. Mit Bezug auf die Parasitentheorie des Krebses glaubt Redner, dass die Blastomyceten Läsionen bedingen, welche nicht die geringste Aehnlichkeit zum Krebs manifestiren. Die sog. Parasiten sind ferner nicht in jedem Krebsfall, dagegen auch in anderen Hautläsionen vorzufinden.

Stellwagon sagt, dass die grosse Aehnlichkeit der Blastomyceten Dermatitis zur Tuberculosis verrucosa in Zukunft histologische Untersuchung, eventuell Culturen erforderlich machen wird.

White frägt, ob Hyde nach Tuberkelbacillen gefahndet hatte, ob diese Körper bei wahrer Tuberculose und bei Gegenwart von Tuberkel-

Generated on 2019-05-27 18:06 GMT / http://hdl.handle.net/2027/mdp.39015072936266
Public Domain in the United States, Google-digitized / http://www.hathitrust.org/access_use#pd-us-google
Digitized by Google
Original from UNIVERSITY OF MICHIGAN

bacillen je gefunden worden sind und ferner, weshalb man hier von einer Dermatitis spricht.

Pollitzer sagt bezüglich der Aetiologie des Krebses, dass es möglicherweise verschiedene Formen der Blastomyceten gibt, unter welchen eine den Krebs bedingen könnte.

Bowen bemerkt, dass im Falle Hyde's Tuberculose doch nicht ganz ausgeschlossen sei, zumal die Blastomyceten-Wucherung sich auch secundär auf tuberculösen Boden etabliren konnte.

Hyde sagt, dass er letzthin mehrere Fälle von Tuberculosis verrucosa auf Blastomyceten hin untersuchte, jedoch keine entdecken konnte. Bezüglich der etwas unpassenden Nomenclatur beschuldigt Redner Gilchrist und Andere, die die ersten Fälle publicirten.

Elliot, G. T.: Beitrag zur Histopathologie der Epidermolysis bullosa.

Der Vortrag betrifft einen typischen Fall dieser Affection bei einem 23jährigen Manne, der in der Gesellschaft der New-Yorker Dermatologen öfters vorgestellt war. Elliot betrachtet dieses Uebel nicht als Krankheit, sondern als eine congenitale Abnormität, ohne nachgewiesener erblicher Belastung. Die Haut reagirt einfach auf die geringste Reizung mit einer gesteigerten serösen Durchtränkung des Rete und nachfolgender Blasenbildung.

Fordyce nimmt eine angeborene Gewebslockerung als Substrat der Läsionen an.

Gilchrist erwähnt einen ähnlichen Fall bei einer Dame, die zu jeder Zeit freiwillig Blasen an sich provociren konnte an zugeschnürten Stellen, wie unter den Strumpfbändern etc. Seine histologischen Befunde von derartigen Läsionen entsprechen der Anschauung Elliot's.

Pollitzer opponirt der Ansicht Elliot's hinsichtlich der Regeneration der Läsion und glaubt, dass bei der Blasenbildung einzelne isolirte Epithelzellen wohl intact bleiben, sonst müsste es zur Narbenbildung kommen. Ferner behauptet Redner, dass die Haut dieser Personen nicht normal sein kann, da die mit der Excision von freier Haut verbundene Reizung genügen müsste, die abnormen Gewebsveränderungen anzuregen.

Elliot glaubt, dass Pollitzer's Entgegnungen nicht ganz stichhältig sind, da man an den diversen excidirten Läsionen nicht die gleichen Veränderungen vorfindet.

Pollitzer nimmt an, dass die Excision normaler Hautstellen die Veränderungen zu einem gewissen Grade anregt.

Elliot sagt, dass er in Fordyce's Präparaten nicht eine einzige Epithelzelle entdecken konnte und er ist überhaupt der Ansicht, dass die vollständige Zerstörung des Rete nicht nothwendigerweise Narbenbildung bedingen müsse, wie dies bei der Elektrolysis zu beobachten sei, insolange man die Cutis nicht verletzt. A. B. Berk (New-York).

Nach dem Journal of cutaneous and genito-urinary diseases.

Generated on 2019-05-27 18:06 GMT / http://hdl.handle.net/2027/mdp.39015072936266
Public Domain in the United States, Google-digitized / http://www.hathitrust.org/access_use#pd-us-google
Digitized by Google
Original from UNIVERSITY OF MICHIGAN

Verhandlungen der New-York Dermatological Society.

Sitzung vom October 1900.

Fordyce stellt einen Fall zur Diagnose vor: Ein junger, gesunder Student der Medicin beobachtete im Nov. 1898 eine intensiv juckende Eruption an seiner Haut, welcher nach einem Monate Pigmentationen folgten. Attaquen ähnlicher Art haben sich nur an denselbn unregelmässig begrenzten Pigmentstellen wiederholt. Die ungleich geformten, 3—4 Cm. breiten, braunrothen Flecke waren am Stamme und Extremitäten unregelmässig vertheilt.

Klotz, H., sagt, dieser Fall erinnere ihn an einen anderen von Mycosis fungoides im Anfangsstadium, obschon die Krankengeschichte etwas verschieden sich verhielt.

Allen, C. W., glaubt, dass möglicherweise eine aussergewöhnliche grossfleckige Urticaria pigmentosa vorliegt.

Sherwell neigt sich zur Annahme einer beginnenden Mycosis fungoides, empfiehlt jedoch der Vorsicht halber weitere Beobachtung.

Fordyce stellt einen Fall von Dermatitis herpetiformis oder Pemphigus vor:

Der 38jährige, in seinem Allgemeinbefinden wesentlich geschwächte Mann hatte eine Blaseneruption, welche juckt. Die Blasen manifestirten verschiedene Grade der Entwickelung und neigten sich zur Resolution. Der Blaseninhalt enthielt zahlreiche, eosinophile Zellen. Im Blute wurden Mikroorganismen nachgewiesen.

Jackson, G. T., sagt, dass das Krankheitsbild den Anforderungen der Dubring'schen Krankheit entspricht.

Bronson, E. B., wünscht Urticaria bullosa auszuschliessen.

Robinson, A. R., diagnosticirt Dermatitis herpetiformis, womit sich Bulkley, L. D. und Winfield einverstanden erklären.

Klotz erwähnt, dass die für diese Krankheit charakteristische Recurrenz in dem vorliegenden Falle nicht scharf ausgeprägt sei.

Johnston, J. C., neigt sich trotz der Gruppirung der Läsionen und Gegenwart von Quaddeln zur Diagnose von Pemphigus.

Bronson, E. B., präsentirt einen Fall zur Diagnose:

Generated on 2019-05-27 18:06 GMT / http://hdl.handle.net/2027/mdp.39015072936266
Public Domain in the United States, Google-digitized / http://www.hathitrust.org/access_use#pd-us-google
Digitized by Google
Original from UNIVERSITY OF MICHIGAN

Bei dem als Zuschneider beschäftigten Manne trat spontan zuerst am Arme, dann an der Flachhand eine intensiv juckende, umschriebene Blaseneruption auf, welche von tiefer Exsudation begleitet war.

Sherwell sagt, dass man derartigen Fällen von Pompholyx namentlich bei Neurotikern begegnet.

Allen glaubt, dass hier ein parasitäres Beschäftigungs-Eczem vorliegt.

Klotz stimmt dieser Ansicht bei.

Jackson sieht den Fall für Pompholyx an, weil bei Eczem eine Neigung zur Confluenz statthaben würde.

Robinson sagt, dass der Mangel von Gruppirung gleichmässiger Läsionen in diesem Falle entschieden gegen Pompholyx und für Eczem spricht.

Piffard und Whitehouse sprechen sich für Eczem aus.

Bronson, E. B., sucht die Affection auf eine aussergewöhnliche Reizwirkung, vielleicht Jodoform-Application zurückzuführen, zumal die Annahme eines Gewerbe-Eczems mit Rücksicht auf die langjährige Beschäftigungszeit des Patienten nicht stichhältig sei.

Allen gibt die Möglichkeit einer solchen Ansicht zu.

Klotz und Whitehouse widersprechen dieser Anschauung, weil man bei Jodoformwirkung in der Regel einer diffusen Dermatitis begegnet, von welcher hier keine Spur ist.

Allen präsentirt zwei Fälle von Favus.

Allen beabsichtigt mit der Vorstellung der zwei Jungen, mit gewöhnlichem Favus der Kopfhaut behaftet, bloss auf die Gefahr der Infection seitens der Barbierstube hinzuweisen und empfiehlt wegen der auffallenden Ausbreitung dieser Erkrankung gesetzliche Controle des Barbiergewerbes.

Jackson und Sherwell befürworten die gemeinnützige Empfehlung. Sherwell nimmt auch eine Uebertragung von Mäusen auf Katzen und Hunde und so auf den Menschen an.

Allen bedauert, dass sowohl gegen die Einwanderung mit Favus Behafteter, wie auch gegen die Ausbreitung der Erkrankung innerhalb der Landesgrenzen nicht strenger vorgegangen wird.

Piffard stellt einen Fall zur Diagnose vor:

Die Frau zeigt eine Affection der Gesichtshaut, welche grosse Aehnlichkeit sowohl zu Syphilis tarda, wie auch zu Lupus erythematosus verräth.

Robinson erklärt sich für die Annahme von Lues in Folge der Gegenwart einzelner scharf begrenzter Infiltrate und bezieht die acuten Entzündungserscheinungen auf äusserliche Reizwirkungen.

Jackson schliesst sich dieser Ansicht an.

Sherwell spricht sich auch für Syphilis aus und betrachtet das seborrhoische Element eher typisch für Lues als für Lupus erythematosus.

Klotz diagnosticirt Lupus erythematosus auf einem syphilitischen Boden, da man sonst nach 3jährigem Bestande mehr Narbengewebe antreffen sollte.

Generated on 2019-05-27 18:07 GMT / http://hdl.handle.net/2027/mdp.39015072936266
Public Domain in the United States, Google-digitized / http://www.hathitrust.org/access_use#pd-us-google
Digitized by Google
Original from UNIVERSITY OF MICHIGAN

Whitehouse sagt, der Fall wäre unzweifelhaft Syphilis, zumal der Process im Beginne serpiginös sich gestaltete und nach längerer specifischer Behandlung sich gebessert hatte; in Folge von Fahrlässigkeit seitens der Patientin sich jedoch wieder verschlimmerte.

Piffard schliesst mit der Ueberzeugung, dass der Cursus morbi des Falles die Diagnose von Syphilis begünstigt.

Piffard stellt einen Fall von bullöser Eruption vor:

Der Mann leidet an einem recurrirenden Blasenausschlage der Hände im Frühlinge und Herbste der letzten 3 Jahre. Der Patient ist ein Landbauer.

Whitehouse betrachtet den Fall für ein Erythema multiforme oder Herpes iris mit Tendenz zu Rückfällen.

Winfield, Sherwell, Allen stimmen dieser Ansicht bei.

Jackson erwähnt einen ähnlichen Fall, gegenwärtig unter seiner Beobachtung. Bei der ersten Begegnung hatte derselbe ein Erythema multiforme; bei der zweiten einen Herpes progenitalis und bei der gegenwärtigen einen Herpes Iris beider Hände.

Bulkley, L. D., sagt, dass diese Fälle gar nicht selten sind und auf eine Autointoxication vom Darmtracte bei Neurotikern beruhen.

Piffard erklärt die Erläuterung Bulkley's nicht einleuchtend.

Robinson erwidert hierauf, dass beinahe alle diese Fälle auf intestinale Fermentation mit nachfolgender Toxin-Absorption beruhen und dass dieser Vorgang das Nervensystem schädlich beeinflusse.

Bulkley empfiehlt 0·001 Sublimat interne verabreicht als rationelles Mittel.

Klotz deutet auf die Thatsache hin, dass gewisse Hautaffectionen, wie Urticaria, Zoster, Erythema zu gewissen Jahreszeiten in Folge bisher noch unergründeter atmosphärischer oder vielleicht wechselnder Nahrungsverhältnisse häufiger auftreten.

Allen zeigt einen Fall von Tuberculosis verrucosa cutis:

Der als Barbier beschäftigte Mann hat vor 8 Jahren häufig Schweineborsten gesammelt und gereinigt. Seither besteht oberhalb des Zeigefingers die 1 Cm. breite und etwa 0·5 Cm. hohe Hautläsion, welche aller energischen Behandlung trotzt.

Sherwell erwähnt, dass er derartigen Läsionen häufig bei Leuten begegnete, die mit Borsten und Thierfellen in Berührung kommen.

Winfield empfiehlt eine starke Salicylsalbe.

Whitehouse bevorzugt die gründliche Curettage, welche erstaunend kleine Narben hinterlässt.

Piffard sagt, er sehe nicht ein, wie die Schweineborsten allein das ätiologische Moment abgeben konnten.

Bulkley und Jackson sprechen der Curettage das Wort.

Robinson schlägt die Anwendung flüssiger Luft vor.

Johnston erwähnt einen Fall von spontaner Heilung.

A. B. Berk (New-York).

Nach dem Journal of cutaneous and genito-urinary diseases.

Generated on 2019-05-27 18:07 GMT / http://hdl.handle.net/2027/mdp.39015072936266
Public Domain in the United States, Google-digitized / http://www.hathitrust.org/access_use#pd-us-google
Digitized by Google
Original from UNIVERSITY OF MICHIGAN

Buchanzeigen und Besprechungen.

E. Besnier, L. Brocq, L. Jacquet. La Pratique dermatologique. Traité de Dermatologie appliquée. T. I. 1900. T. II. 1901. Paris. Masson & Cie.

Es ist ein ausserordentlich gross angelegtes Werk, das die überwiegende Mehrzahl der namhaftesten französischen Dermatologen der Gegenwart am Beginn des neuen Jahrhunderts herausgibt. Jetzt, da die ersten beiden Bände, d. h. die Hälfte des ganzen Werkes erschienen, ist es an der Zeit, alle diejenigen Fachcollegen, welche es noch nicht besitzen, darauf aufmerksam zu machen, dass hier ein Standard work im Entstehen begriffen ist, das in keiner fachmännischen Bibliothek fehlen darf.

Was zunächst die Anlage des Werkes angeht, so haben die Herausgeber nicht bloss auf ein System, sondern selbst auf die in manchen deutschen Lehrbüchern gewählte Gruppenbildung verzichtet und die einzelnen Artikel in alphabetischer Reihenfolge gegeben. Nur die einleitenden Abschnitte machen hievon eine Ausnahme. Ueber die Zweckmässigkeit dieser Anordnung zu discutiren ist kaum nothwendig. Für denjenigen, der einen Ueberblick über die Dermatologie schon hat, ist es ja im Wesentlichen gleichgiltig, in welcher Gruppirung ihm das Dargestellte geboten wird. Für den Lernenden scheint mir noch immer durch ein — wenngleich noch so unvollkommenes — System oder durch eine Gruppirung der Ueberblick über die zahlreichen einzelnen Dermatosen und über ihren bald mehr ätiologischen, bald mehr klinisch-anatomischen Zusammenhang erleichtert zu werden. Derjenige Fehler, dem encyklopädische Werke so leicht verfallen, ist jedenfalls mit grossem Glück vermieden worden: eine Zersplitterung zusammengehöriger Dinge in zu kleine einzelne Capitel fällt bisher nirgends auf.

Geradezu einzig dastehend für ein Lehrbuch ist die äussere Ausstattung; Druck, Papier, Einband machen schon einen sehr wohlthuenden vornehmen Eindruck; dazu kommen die Abbildungen; jedem der beiden Bände (von je etwa 1000 Seiten) sind ausserordentlich zahlreiche schwarze Figuren und eine grosse Anzahl colorirter Tafeln beigegeben; die ersteren geben histologische resp. bakteriologische Bilder, Photographien und Schemata, die letzteren vielfach Baretta'sche Monlagen in sehr vollendeter Weise wieder. In demjenigen, der das Museum im Hôpital St. Louis kennt und liebt, werden dadurch freundliche Erinnerungen wachgerufen.

Das Wichtigste ist aber selbstverständlich der wissenschaftliche Gehalt und die Darstellung der einzelnen Artikel. Nach den in der Vor-

Digitized by Google
Original from UNIVERSITY OF MICHIGAN
Generated on 2019-05-27 18:07 GMT / http://hdl.handle.net/2027/mdp.39015072936266
Public Domain in the United States, Google-digitized / http://www.hathitrust.org/access_use#pd-us-google

rede dargelegten Principien soll den praktischen Gesichtspunkten eine sehr wesentliche Bedeutung bei dem gesammten Werke zukommen. Ausserdem aber soll der Dermatologe bei jeder Frage die „hauptsächlichen wissenschaftlichen Angaben" finden — dabei soll „der auf präcise und minutiöse Beobachtung der Thatsachen basirten klinischen Beschreibung" der grösste Raum reservirt werden.

Es ist selbstverständlich, dass bei der Durchführung eines solchen Programmes die Herausgeber angewiesen sind auf die Neigung und Fähigkeit ihrer Mitarbeiter, sich — mit Hintansetzung individueller Liebhabereien — dem Plane des Ganzen unterzuordnen. Nur auf diese Weise kann eine gewisse Einheitlichkeit erzielt werden. Bei jedem Sammelwerk besteht naturgemäss die Furcht vor Ungleichmässigkeit, bei jedem wird man erwarten müssen, neben Vollwerthigem auch Minderwerthiges zu finden. Es wäre Uebertreibung, wenn ich sagen wollte, dass ich beim Durchlesen der Pratique dermatologique solche Differenzen nicht gefunden habe. Es wäre ja auch ganz unberechtigt zu erwarten, dass alle jüngeren Collegen Artikel schreiben könnten auf derselben breiten Basis, mit derselben Summe von Kritik und eigener Erfahrung, und mit derselben scharf ausgesprochenen Eigenart im Stil, wie z. B. der jugendfrische Altmeister der französischen Dermatologie, der von so Vielen von uns als Lehrer hochverehrte Besnier. Aber das glaube ich sagen zu dürfen, dass die Durcharbeitung des Gesammtwerkes eine geradezu auffallend gleichmässige ist. Das liegt wohl einmal daran, dass die französische Schule eben doch eine recht einheitliche ist; auf der anderen Seite aber auch an der Auswahl der Autoren, welche für alle grossen Capitel eine sehr glückliche ist. In etwas ungleicher Weise ist die Literatur berücksichtigt, bald reichlicher, bald weniger reichlich, oft wesentlich die französische, von anderen Autoren auch die fremdländische. Fast nirgends ist der Versuch einer vollständigen Verwerthung der modernen Literatur gemacht — das aber war auch nicht vorgesehen, denn es sollte nicht ein Handbuch im Sinne der deutschen Literatur hervorgebracht werden. Dadurch ist eine grössere Freiheit in der Darstellung möglich geworden.

Die Dermatologie ist zur Zeit in einer Entwicklung begriffen, welche in der „Vorrede" der Pratique in kurzen treffenden Sätzen geschildert wird. Der klinische Aufbau, der schon eine gewisse Vollendung erreicht zu haben schien, zeigte sich an allen Ecken und Enden als unvollkommen, sobald die modernen Untersuchungsmethoden — Histologie, Bakteriologie etc. — in grösserem Umfang angewendet wurden. Und heute stehen wir — nach dem Wortlaut dieser Vorrede — in einer „Periode der Renovation", welche als eine „grossartige Renaissance" bezeichnet wird. Wie trügerisch die scheinbare Vollendung im Aufbau der Dermatologie war — welche auch die Autoren der Vorrede wesentlich an den Namen Ferdinand Hebra's knüpfen — das konnte am besten bewiesen werden durch die grossen Differenzen, welche bis in die letzten Jahrzehnte des vorigen Jahrhunderts die einzelnen Schulen der Dermatologie trennten. Je mehr die nationalen Differenzen verschwinden, um

Digitized by Google
Original from UNIVERSITY OF MICHIGAN
Generated on 2019-05-27 18:07 GMT / http://hdl.handle.net/2027/mdp.39015072936266
Public Domain in the United States, Google-digitized / http://www.hathitrust.org/access_use#pd-us-google

so eher ist Aussicht auf wirklich wissenschaftlichen Fortschritt vorhanden. Es ist selbstverständlich, dass wir ein Werk, das den Gesammtstand der heutigen Dermatologie schildern soll, auch von diesem Gesichtspunkt aus betrachten. Da erscheint es mir denn als ein signum boni ominis, dass an der Schwelle des neuen Jahrhundertes der internationale Ausgleich unseres Faches zweifellos in starkem Fortschreiten begriffen ist. Gewiss — die Art der Darstellung, wie sie in der „Pratique" geübt wird, ist eine specifisch französische; die Ausführlichkeit der einzelnen Schilderung, die Neigung durch Classificirung und Rubricirung alle Details in den verschiedenen Verlaufsweisen der Krankheiten darzustellen (wie sie am höchsten in den auch inhaltlich ausserordentlich viel bringenden Artikeln Brocq's, z. B. über Alopecie und über die Duhring'sche Krankheit ausgebildet ist), sind Characteristica der französischen Literatur. Aber mehr und mehr wird der thatsächliche Gehalt der dermatologischen Lehrbücher und der einzelnen Arbeiten ein bei den verschiedenen Nationen übereinstimmender und diese erfreuliche Uebereinstimmung zeigt sich auch in diesem umfangreichsten Werke der modernen Literatur. Es kann natürlich nicht meine Aufgabe sein, alle einzelnen Artikel hier zu resumiren. Aber ich glaube doch, dass es dem aussergewöhnlich hohen Werth dieses Werkes entspricht, wenn ich alle wesentlichen Arbeiten nenne und hier und da andeute, wie viele Anregungen zu neuer Arbeit und wie viel Originelles man in den meist wirklich musterhaften Darstellungen findet.

Diese Bemerkungen treffen schon für die ersten Aufsätze zu, in denen Darier die Anatomie und die Physiologie der Haut schildert. Hier freilich handelt es sich nicht um eingehende, wirklich monographische Darstellungen, sondern mehr um Uebersichten; speciell aber in der Histologie ist eine ganze Reihe von interessanten Bemerkungen vorhanden, ganz besonders auch solche, welche auf Ranvier'schen neuen Untersuchungen basirt sind (z. B. über die Identität von Keratohyalin und Eleidin, über das epidermoidale Fett; auch die Thatsache, dass kernhaltige Hornzellen und Keratohyalin unmittelbar über einander vorkommen können, was im Gegensatz z. B. zu den Erfahrungen des Ref. vielfach geleugnet worden ist, wird von Darier anerkannt). Bei der Darstellung der groben Anatomie hätten wohl auch die Haarströme berücksichtigt werden können, welche in letzter Zeit ja eine gewisse klinische Bedeutung gewonnen haben.

Eine kurze schematische und wie mich dünkt, sehr geschickte Darstellung der allgemeinen Aetiologie leitet zu der allgemeinen pathologischen Anatomie über, die ebenfalls von Darier geschrieben ist. Sie zeichnet sich durch grosse Uebersichtlichkeit und Klarheit und durch eine sehr wohlthuende „Thatsächlichkeit" aus. Hypothesen sind möglichst weggelassen. Interessant durch ihre Einfachheit ist die Definition der Entzündung: l'inflammation est l'ensemble des phénomènes qui constituent la „réaction" des tissus contre „l'action" des causes nocives mécaniques, physiques, chimiques et

Digitized by Google
Original from UNIVERSITY OF MICHIGAN
Generated on 2019-05-27 18:07 GMT / http://hdl.handle.net/2027/mdp.39015072936266
Public Domain in the United States, Google-digitized / http://www.hathitrust.org/access_use#pd-us-google

vivantes. Gewiss — an „Netteté“ und „Précision“ würde diese Definition durch jede Einschränkung verlieren — trotzdem scheint mir auch diese Bestimmung des schwierigsten Begriffes der Pathologie, welche den Knoten mehr durchschneidet, als löst, angreifbar, weil eben auch sie dem traditionellen Gebrauch des Wortes Entzündung widerspricht; von allem anderen abgesehen ist nicht oft der Schmerz die einzige constatirbare „Reaction“ gegen eine schädliche „Action“ — und wer spricht dann von Entzündung? — es liegt mir fern, hier auf eine weitere Discussion dieser Frage einzutreten. Nicht einverstanden könnte ich mich auch mit der Eintheilung der anatomischen Elementarläsionen in primäre und secundäre erklären, wenn unter den ersteren die Diapedese und die Degenerationen, unter den letzteren die Eiterung und die Necrose stehen.

Das ist eben die Kehrseite der Eintheilungen, dass sie immer zu Widerspruch herausfordern. Hervorzuheben — gerade mit Rücksicht auf die neuesten Discussionen dieser Frage — ist, dass Darier für die nervöse Natur des Oedems bei der Urticaria mit der Bemerkung eintritt, dass die vasculären und perivasculären Alterationen dabei minim sind und dass die Flüssigkeit sehr wenig eiweisshaltig ist — auch die centrale Blässe der Urticariaquaddeln scheint ihm gegen die mechanischen Erklärungen der urticariellen Exsudation (besser dann Transsudation) zu sprechen (dieses Moment aber wäre doch auch mit mechanischen Auffassungen vereinbar). Um nur noch ein streitiges Moment hervorzuheben: die Plasmazellen Unna's hält auch Darier für mononucläre Leucocyten. Sehr interessant ist die Darstellung der Bläschenbildung, der Parakeratosen und der Dyskeratosen, mit welchem Namen Darier die „Parakeratoses à pseudo-coccidies ou psorospermoses“ bezeichnet.

Die allgemeine Symptomatologie gibt Brocq, indem er wesentlich die Art der Untersuchung und die Efflorescenzen schildert; die Eintheilung der letzteren in primäre und secundäre und die Definition der einzelnen bietet Schwierigkeiten logischer Art, die auch ein dialektischer Geist von der Schärfe Brocq's nicht überwinden kann. Unter den secundären Läsionen figurirt auch die Lichenification mit einer ausgezeichneten Schilderung und Photographie — wie ich glaube, mit vollem Recht; es wäre gewiss wünschenswerth, eine andere Bezeichnung für diesen im klinischen Unterricht kaum mehr entbehrlichen Begriff zu schaffen, eine Bezeichnung, welche nicht an eine bestimmte Krankheit anknüpft. Bei der in grossen Zügen abgefassten Beschreibung der Gruppirung, des allgemeinen Aussehens, der Localisation, Entwicklung und der subjectiven Erscheinungen der Hautkrankheiten möchte ich nur speciell die Bemerkungen über das Jucken erwähnen; hier war ich erstaunt, dem Satz zu begegnen, dass das Kratzen „die beste Medication des Symptoms Pruritus“ ist — hat doch gerade Jacquet die Bedeckung juckender Stellen als eines der besten Mittel gegen das Jucken empfohlen, das in vielen Fällen wirklich recht wirksam ist (oft z. B. bei der Neurodermitis chronica circumscripta). Auch scheint es mir nicht be-

Digitized by Google
Original from UNIVERSITY OF MICHIGAN
Generated on 2019-05-27 18:12 GMT / http://hdl.handle.net/2027/mdp.39015072936266
Public Domain in the United States, Google-digitized / http://www.hathitrust.org/access_use#pd-us-google

rechtigt zu sagen, dass in den gutartigen Fällen ein oberflächliches Kratzen genügt, in den ernstesten die Excoriation der Tegumente nothwendig ist. Die Abwehrbewegungen gegen das Jucken sind noch recht verschieden: wir sehen Kranke, die über intensivstes Jucken z. B. bei Urticaria oder Lichen planus klagen, ohne dass sie sich aufgekratzt haben — sie reiben und kneten die Haut, machen sich aber keine Kratzeffecte, während ein Patient mit Pediculi vestimentorum oder capitis sich aufkratzt, ohne dass es ihn deswegen mehr juckt.

Die Reihe der Einzelartikel beginnt mit Darier's Darstellung der Acanthosis nigricans, für deren Aetiologie er der Annahme einer Sympathicus-Läsion den Vorzug gibt.

In seinem Aufsatz über Acne stützt sich Thibierge auf folgende Definition: „Die Acne-Erkrankungen sind charakterisirt durch die Retention des Talgdrüsensecrets und durch die entzündlichen Veränderungen bakteriellen Ursprungs, welche diese Drüsen erleiden". Dieser Definition (welche wesentlich von der in einem späteren Aufsatz gegebenen Sabouraud's abweicht, da sich die letztere nur auf den bakteriellen Befund und die Séborrhée grasse stützt) entsprechen nach Thibierge nicht bloss die Comedonen und die Acne pustulosa, sondern auch — was wohl nicht widerspruchslos angenommen werden kann — die Rosacea und die Acne necrotica. In Bezug auf die Aetiologie werden die allgemeinen Ursachen, welche die Seborrhoe begünstigen, mit der nöthigen Vorsicht besprochen; wesentlich referirend verhält sich Th. gegenüber den bakteriellen Befunden. Nur angegliedert wird der Acne die sogenannte Acné cornée und die Acné chéloidienne.

Die Acrodynie schildert Jacquet kurz, die Actinomycose, speciell auch die primäre der Haut, Bodin ausführlicher (JK wird als nützlich, aber nicht als eigentlich specifisch bezeichnet).

Unter dem Stichwort Adenome beschreibt Darier, indem er die Unzulänglichkeit der Definition zugibt, die sogenannten multiplen Adenomata sebacea des Gesichts, die m. E. besser schon jetzt unter die Naevi eingereiht werden, zu denen sie in allen Beziehungen gehören; — wenn man die Hyperplasie der Drüsen allein als ausreichend für die Diagnose „Adenom" ansehen würde, wohin sollte man dann mit der Anwendung dieses Wortes kommen? In zweiter Linie führt D. die nicht symmetrischen Talgdrüsenadenome auf, die zweifellos hierher gehören, in dritter Linie die „Hidradénomes éruptifs" genannten Tumoren, die er als unzweifelhaft epithelial bezeichnet — was freilich bisher m. E. nicht bewiesen war — und die wohl am besten ebenfalls zu den Naevis gestellt werden.

Einer kurzen Arbeit de Brun's über Ainhum (derselbe Autor schildert auch die congenitalen Amputationen) folgt die fast 100 Seiten lange, mit sehr zahlreichen Abbildungen versehene Monographie, welche Brocq den Alopecien widmet.

Dabei beschreibt er ausführlich nur einige Gruppen, während er die Pelades, die Trichophytien, die Syphilis, die Seborrhoen u. a. nur in

Digitized by Google
Original from UNIVERSITY OF MICHIGAN
Generated on 2019-05-27 18:07 GMT / http://hdl.handle.net/2027/mdp.39015072936266
Public Domain in the United States, Google-digitized / http://www.hathitrust.org/access_use#pd-us-google

kurzen Zügen andeutet. Mit grosser Skepsis wird die Deutung der Sabouraud'schen Befunde, sehr eingehend die Pflege der Haare und die Behandlung der Alopecien besprochen.

In dem Artikel über locale Anaesthesie, den ebenfalls Brocq geschrieben hat, finde ich den Gebrauch der Schleich'schen Infiltrationsanästhesie zu wenig in den Vordergrund gerückt; sie bedingt doch nach neuer Erfahrung kaum je Gefahren und ist sehr oft besser anzuwenden, als die Erfrierungsmethoden.

Unsere Kenntnisse über die Angiokeratome fasst auch auf Grund eigener Untersuchungen Dubreuilh zusammen — er rechnet hierher nur die an Händen und Füssen vorkommenden, die anderen bezeichnet er als multiple Angiome mit oder ohne Keratose. Nach einer kurzen, wesentlich referirenden Darstellung des (vielfach mehr schädlichen als nützlichen) Begriffs der Angioneurosen spricht sich Jacquet ebenfalls kurz, aber sehr kritisch über den „Arthritismus" aus; M. Sée stellt die locale Asphyxie und die symmetrische Gangrän dar.

In Thibierge's Artikel über die Hautatrophien sind die Vergetures noch nicht mitbesprochen; auch die Maculae atrophicae nach Lues, nach Erythemen und Purpura fehlen. Auffallend ist mir, dass Thibierge seinen Fall von Atrophia maculosa (den ich seinerzeit gesehen und mit meiner Anetodermie identificirt habe), jetzt als möglicherweise zum Lupus erythematodes gehörig bezeichnet — derselbe müsste darnach seinen Charakter sehr geändert haben; als ich ihn sah, zeichnete er sich wie der meine durch die lückenartige Weichheit der erkrankten Plaque aus, die sich beim Lupus eryth. doch nie findet.

In Du Castel's Artikel über die „Balanites" wird die von Berdal und Bataille beschriebene, in der deutschen Literatur fast ganz vernachlässigte, wie auch ich glaube, eigenartige Balanitis erosiva circinosa besprochen und abgebildet.

Sehr werthvoll ist der Aufsatz Darier's über die Biopsie — er schildert eingehend die Methode auch der mikroskopischen Untersuchung. Bezüglich der Excision selbst möchte ich mich mehr dem Rath Audry's anschliessen, dieselbe im subcutanen Gewebe vorzunehmen — ich finde, dass dann die Narben besser werden. Zu kleine Excisionen geben doch oft recht unvollkommene Resultate. Von den Beispielen, die D. für die Wichtigkeit der Biopsie anführt, ist eines besonders lehrreich — eine fungöse Ulceration wird intern mit Hg und JK behandelt und heilt nicht; die Biopsie weist trotzdem ein Syphilom auf — Heilung durch Calomel-Injectionen. Wie oft kommt es nicht vor, dass die Diagnose „ex non juvantibus" gestellt, d. h. Lues ausgeschlossen wird, wo eine energischere specifische Therapie, speciell grössere Dosen JK oder auch Hg (wenn JK allein nicht wirkt) die Lues erwiesen hätte. Neu ist mir, dass Darier das JK (wie früher Koebner das Hg) als „franchement nuisible" für die Epitheliome bezeichnet — er räth, bei der Differentialdiagnose zu Carcinomen immer gleich die Biopsie zu machen —

Digitized by Google
Original from UNIVERSITY OF MICHIGAN
Generated on 2019-05-27 18:07 GMT / http://hdl.handle.net/2027/mdp.39015072936266
Public Domain in the United States, Google-digitized / http://www.hathitrust.org/access_use#pd-us-google

was ich des bei specifischer Behandlung eintretenden Zeitverlustes wegen allerdings auch oft rathe.

Ich übergehe die Aufsätze über Bouton d'Orient (L. Raynaud); Brûlures (M. Sée — hier auch die Röntgenverletzungen, die aber noch an anderer Stelle besprochen werden); Caratés (Barbe); Cautérisation (Brocq — die Heissluftmethode Holländer's findet hier noch nicht Erwähnung), Chancres (Du Castel), Milzbrand (M. Sée), Keloid (Laffitte — glaubt wohl an die Identität der sog. spontanen und der cicatriciellen; K. bezeichnet die Bedeutung der Tuberkelbacillen für die Entstehung der Keloide als „assez vraisemblable" (?); Narbe (Balzer); Dermatologische Classificationen (Thibierge); Dégénérescenze colloïde (Pseudo-milium colloïde — Balzer; gibt die Analogien mit der senilen Degeneration zu, hält aber eine Sonderung für nothwendig, da sie [die praesenile Degeneration in Gesicht und Händen doch aber zum grossen Theil auch?] durch atmosphärische Einflüsse bedingt sei); Cor et Durillon und Cornua cutanea (Dubreuilh — die ersteren gliedert er nur in „Cornes séniles" und „multiples juvéniles" — die letzteren zu den Naevis gehörig; diese Eintheilung kann wohl nicht alle bisher als Cornua bezeichneten Gebilde umfassen.)

Eine sehr ausführliche Darstellung hat Brocq den „Dermatites polymorphes douloureuses" gewidmet; er gibt hier seine bekannten Anschauungen wieder — in der Ansicht, dass nun diese Gruppe „fast den ganzen Pemphigus chronicus vulgaris der Wiener Schule" (neben vielem Anderen) enthält, wird man Brocq um so weniger folgen können, wenn man gerade vorher die Charakterisirung dieser Gruppe liest, in welcher unter Anderem steht, dass der Allgemeinzustand meist gut bleibt und dass diese Krankheiten nur „in einigen ziemlich seltenen Fällen" zum Exitus führen. Nach meiner Auffassung wird auf diese Weise der Hauptfortschritt, den Duhring uns gebracht hat: die Abgliederung eines gut charakterisirten Krankheitsbildes aus der Pemphigusgruppe wieder zu nichte gemacht. Im Uebrigen weist die Darstellung Brocq's alle Vorzüge dieses Autors auf.

Unter der Bezeichnung Dermatolysie werden von M. Sée ganz differente Dinge beschrieben; zuerst in Alibert's Sinne die bekannten zu den Fibromen gehörigen Missbildungen, bei welchen dieser besondere Ausdruck nur zu Missverständnissen Anlass geben kann, und dann die „Cutis hyperelastica", d. h. die Cutis laxa, für welche die Unna'sche Bezeichnung m. E. nicht geeignet ist; denn die Haut ist im physikalischen Sinne nicht überelastisch, sondern ihre Elasticität ist verringert, trotzdem aber „vollkommen"; der Ausdruck Kautschuk- oder Gummihaut löst wohl am besten den Widerspruch zwischen der physikalischen und der vulgären Ausdrucksweise.

In einem sehr inhaltsreichen Aufsatz schildert Sabouraud die Dermatophyten (nur die Mikrospora hat Bodin bearbeitet). Die glänzende Darstellungsweise Sabouraud's ist nun wohl allen Dermato-

Digitized by Google
Original from UNIVERSITY OF MICHIGAN
Generated on 2019-05-27 18:07 GMT / http://hdl.handle.net/2027/mdp.39015072936266
Public Domain in the United States, Google-digitized / http://www.hathitrust.org/access_use#pd-us-google

logen bekannt; sie ist ausserordentlich anregend; zunächst immer überzeugend, dann aber an einzelnen Punkten durch eine gewisse Neigung zu Verallgemeinerungen zum Widerspruch auffordernd lässt sie eines unbedingt nie aufkommen: das Gefühl der Langeweile. Die Darstellung der Coccen ist in ihren wesentlichsten Punkten aus den Arbeiten über die Impetigines bekannt. Bei den Bacillen werden die der Tuberculose (mit einigen kritischen Bemerkungen über die „Toxi-Tuberculide") der Lepra, des Rotzes, des Hospitalbrandes, des Rhinoscleroms, des Ulcus molle (die Bemerkung, dass der Bubo nur schankrös wird, wenn eine Infection vom Schanker aus stattfindet und dass sein Eiter nur negative Inoculationsresultate gibt, kann doch wohl nicht mehr aufrecht erhalten werden!), ferner die der Pest und des Milzbrandes besprochen. Besonderes Interesse bieten natürlich die Bemerkungen über die Seborrhoe-Bacillen — Sabouraud hat in Bezug auf diese seinen Standpunkt nicht geändert — er nennt auch in diesem Bande die Pelade de Batman (die Ophiasis nimmt er nun aus) „eine acute und localisirte Attaque von mikrobacillärer fetter Seborrhoe". In Bezug auf den Flaschenbacillus spricht S. die allerdings, wie er zugibt, nicht bewiesene Hypothese aus, dass er nur eine Degenerationsform des Unna'schen Morococcus sei (d. h. nach Sabouraud des Staphylococcus cutis communis — doch gab der erstere nach Unna's Angaben eine halbe Verflüssigung der Gelatine, die dem letzteren fremd ist). Spirillen hat S. bei der Balanitis erosiva circinosa (cf. oben) und in käsigen Cysten bei chronischer Acne gefunden.

Bei den pathogenen Pilzen werden besprochen: Unter den Hefen die Botryomycosen und die Blastomycosen, unter den Streptothriceen (Oospora) Actinomycose und Madurafuss, dann Erythrasma, Pityriasis versicolor (deren Culturen nicht anerkannt werden), Piedra, Caratés, Tokelau. Am ausführlichsten beschäftigt sich S. natürlich mit den Parasiten der Teignes, die er zu den Mucedineen rechnet. Ausser der sorgfältigen Beschreibung der Technik und der Charaktere der einzelnen Trichophytonarten möchte ich hier noch speciell alle auf diesem Gebiete Arbeitenden auf die Angaben über den Pleomorphismus der Trichophyten aufmerksam machen: Viele verschiedene Arten können unter bestimmten Bedingungen einen weissen Flaum (duvet blanc) bilden — dann werden sie untereinander sehr ähnlich; diese Eigenschaft behalten sie bei weiteren Uebertragungen bei. S. glaubt aber aus seinen bisherigen Versuchen schliessen zu können, dass, wenn man eine „Trichophytie sporulée" mit einer solchen Cultur beim Thiere erzeugt hat, man von dieser wieder die ursprüngliche Culturart erhält — es sind das höchst interessante Versuche, deren Fortführung zweifellos eine sehr grosse Bedeutung hat.

Ueber Favus hat S. neue mycologische Untersuchungen gemacht — er hat beim Menschen bisher nur einen Favuspilz gefunden; „die Barrière zwischen Favus und Trichophytien scheint täglich niedriger zu werden".

Inhaltsreich und übersichtlich ist der Aufsatz über Dermatozoen von dem auf diesem Gebiete ja besonders erfahrenen Dubreuilh.

Unter dem Titel „Dermites infantiles simples" beschreibt

Digitized by Google
Original from UNIVERSITY OF MICHIGAN
Generated on 2019-05-27 18:11 GMT / http://hdl.handle.net/2027/mdp.39015072936266
Public Domain in the United States, Google-digitized / http://www.hathitrust.org/access_use#pd-us-google

Jacquet eine Anzahl von Krankheitsbildern, welche bisher gewiss mit Unrecht vielfach als Erytheme bezeichnet worden sind. Ausser dem einfachen Erythem der Neugeborenen rechnet J. hierher erythemato-squamöse, vesiculöse, papulöse, intertriginöse, erosive und ulceröse Processe, welche speciell in der Glutaealgegend und an den Beinen von Kindern localisirt sind und welche J. zum Theil früher „Syphiloide post-érosive" genannt hat. Sie bilden eine fortlaufende Reihe; ätiologisch sei ein vasomotorisch-nervöses Moment (neben der Reizung durch die Faeces) anzunehmen (?). So schwierig die Abgrenzung von Eczemen, Impetigo, Ekthyma auch sein mag, so ist es doch richtig, speciell die papulösen und erosiven Formen besonders zu beschreiben, weil sie, auch nach meiner Erfahrung eine grosse praktische Wichtigkeit wegen der Differentialdiagnose gegenüber der Syphilis haben.

Den Dermographisme stellt Barthélemy in grossen Zügen sehr prägnant dar — wie mir scheint, mit zu starker Betonung des krankhaften Zustandes der Individuen, welche dieses Phänomen aufweisen, da man es doch auch bei ganz gesunden, weder nervösen noch durch toxische Substanzen beeinflussten Menschen findet.

Derselbe Autor beschreibt unter dem Namen „Diabétides" die Hauterkrankungen der Diabetiker, von denen viele durch das Vorhandensein der Diathese einen besonderen Charakter annehmen, speciell die Eczeme und die Gangrän an den Genitalorganen und der Pruritus.

Die Thibierge'sche Darstellung der Dysidrosis hat mich von der Berechtigung, diese Erkrankung von den Eczemen abzusondern, nicht überzeugen können; auch der von Th. so betonte Einfluss der Schweisssecretion scheint mir klinisch keineswegs leicht zu erweisen. Die Vesikeln der Dysidrosis habe ich im Gegensatz zu Unna steril, den Inhalt immer alkalisch gefunden.

Den ersten Band schliesst eine Abhandlung von Sabouraud über Ekthyma — er versteht unter dieser Bezeichnung die nach ihm durch den Streptococcus bedingten höheren Grade der Streptococcen-Impetigo (T. Fox), welche sich speciell an den unteren Extremitäten bei geschwächten Individuen finden; ja er ist geneigt, viele Ulcera cruris auf die Streptococcen-Infection zurückzuführen.

Den zweiten Band eröffnet eine 300 Seiten umfassende Monographie über das Eczem aus der Feder Besnier's. Es würde den Rahmen dieser Besprechung weit überschreiten, wollte ich im Detail auf diese Arbeit eingehen, welche alle Vorzüge der allgemein-pathologischen, klinischen und last not least dialektisch-philosophischen Auffassung und Darstellung des Hauptes der französischen Schule darbietet. Die Schwierigkeiten der Eczemfrage sind enorm; bei der Definition bedient sich Besnier des von ihm geschaffenen Wortes „Eczematisation", um die „Maladie eczéma" absondern zu können von allen secundären und vorübergehenden „eczematösen Reizungen"; aber leider bleibt dann für die Begriffsbestimmung der Krankheit „Eczema" nichts anderes übrig, als die Heranziehung der „Prädisposition". „Die Epidermodermitis, welche

Digitized by Google
Original from UNIVERSITY OF MICHIGAN
Generated on 2019-05-27 18:07 GMT / http://hdl.handle.net/2027/mdp.39015072936266
Public Domain in the United States, Google-digitized / http://www.hathitrust.org/access_use#pd-us-google

dem Begriff der Eczematisation entspricht, kann mehr oder weniger leicht bei allen Individuen unter der Einwirkung äusserer bestimmter, wenngleich sehr verschiedener Reize entstehen; aber sie wird autonom und sie repräsentirt den Begriff der die Bezeichnung Eczem tragenden Krankheit (représente l'element d'une maladie comportant la désignation d'eczéma) nur bei prädisponirten Individuen, welche durch intercurrente Bedingungen in den Zustand der „Imminence" oder der „Opportunité" gesetzt sind." Wenn wir bedenken, dass „Prädisposition" ebenfalls kein bestimmter Begriff ist und dass die Disposition zur Reaction auf bestimmte Schädigungen von 0 bis zum Maximum bei den verschiedenen Individuen, ja auch beim selben Individuum wechselt, so erhellt daraus, wie wenig uns mit der Einbeziehung der Disposition in die Begriffsbestimmung des Eczems gedient ist — die Schwierigkeiten der Definition bleiben unüberwindlich, wenn wir uns nicht entschliessen in dem, wie ich glaube, am schärfsten von Török ausgesprochenen Sinne das Eczem als die banale, oberflächlich entzündliche Reaction der Haut gegen die verschiedensten nicht parasitären Reize aufzufassen — wobei dann allerdings die arteficiellen Dermatitiden mit darunter fallen und der Begriff des Eczems identisch wird mit dem „Dermatitis simplex non specifica". Die Definition der Prädisposition wird auch nicht schärfer durch die ausserordentlich weite und darum auch gar nicht mehr angreifbare Bestimmung, welche Besnier dem Wort Arthritismus gibt, das gar nichts specielleres bedeutet, sondern nur die „formule globale" für die meisten individuellen Prädispositionen ist. Ein specifisches arthritisches Eczem erkennt Besnier nicht an und ebensowenig den Begriff des Herpetismus und die „Scrofule".

Von den geradezu classischen klinischen und morphologischen Besprechungen des Eczems in seinen verschiedenen Formen, speciell auch des Kindereczems mit allem, was ätiologisch und an Complicationen und Localisationen in Frage kommt, kann ich hier absehen. Eine besonders kritische Erörterung findet das „seborrhoische Eczem"; die bei diesen Processen meist vorhandene Functionsstörung der Haut bezeichnet B. als Steatidrose; eine specifische bakterielle Ursache ist nicht erwiesen. Die Beziehungen aber der „Stéatodermies" und der „Stéatidrodermies" zu Eczematisationen sind unleugbar. Die Flora der „seborrhoischen Eczeme" beweist nicht, dass einer der gefundenen Keime ihre Ursache darstellt.

Auf das Eingehendste wird die Therapie der Eczeme besprochen, interessant sind die Erörterungen über die diätetische und interne Behandlung, in welcher die französischen Autoren ja noch immer viel Mannigfaltigeres thun, als die deutschen; sehr werthvoll sind auch die klinischen und therapeutischen Bemerkungen über die Eczeme der verschiedenen Körpergegenden — aus alledem spricht die ausserordentliche Erfahrung Besnier's. Ich glaube, dass kein Dermatologe diese Monographie über die häufigste Hautkrankheit ohne den wesentlichsten Vortheil für seine Auffassung, aber auch für die Behandlung seiner Kranken lesen wird.

Unter dem Titel „Électricité" besprechen Brocq und Bisserié

Digitized by Google
Original from UNIVERSITY OF MICHIGAN
Generated on 2019-05-27 18:07 GMT / http://hdl.handle.net/2027/mdp.39015072936266
Public Domain in the United States, Google-digitized / http://www.hathitrust.org/access_use#pd-us-google

die verschiedenen Anwendungsweisen der Elektricität in der Dermatologie, zugleich mit genauer Beschreibung der Apparate; bei der Elektrolyse wird die bipolare speciell für Gefässnaevi empfohlen; sehr vorsichtig drücken sich die Verff. über die d'Arsonval'sche Methode und über die Anwendung der Röntgen-Therapie aus.

Von principiellerer Wichtigkeit als die Artikel über Elephantiasis von Dominici und über Epitheliome von Darier (der natürlich speciell auch vom histologischen Standpunkt aus sehr werthvoll ist) ist Thibierge's ausführlicher Aufsatz über die „artificiellen Eruptionen". Dieses ausserordentlich grosse Gebiet theilt der Verf. aus praktischen Rücksichten in folgender Weise ein: professionelle, medicamentöse (aus therapeutischen Gründen provocirte, extern und intern bedingte), alimentäre und simulirte Eruptionen. Die Bezeichnungen der extern und intern bedingten Dermatosen zu einander sind m. E. nicht ganz scharf hervorgehoben; die Angabe, dass bei Jodoform-Dermatitiden die Resorption des Jodoforms mit der Ausbreitung etwas zu thun hat, stimmt mit meinen (immer wieder bestätigten) Erfahrungen von der Unschädlichkeit des subcutan injicirten Jodoforms bei starker Jodoform-Idiosynkrasie nicht überein Die sehr ausführlich besprochenen begünstigenden Ursachen speciell der intern bedingten Exantheme sind nach meinen persönlichen Erfahrungen in den meisten Fällen nicht auffindbar; der Begriff der Idiosynkrasie — so wenig er einer wissenschaftlichen Untersuchung bisher zugänglich ist — ist leider doch auf diesem Gebiete nicht entbehrlich.

Bodin's Aufsatz über die Erytheme schliesst sich im Wesentlichen an die bekannten Ansichten Besnier's an. Das angioneurotische Element spielt bei ihm noch die wesentlichste Rolle, trotzdem bei der Beschreibung der Histologie die unzweifelhaft entzündlichen Veränderungen vollauf gewürdigt werden. Die m. E. unbedingt nothwendige Absonderung der „idiopathischen" von den symptomatischen Erythemen wird nicht gemacht; bei den letzteren fehlt die Erwähnung der bekannten Finger'schen Bakterien-Befunde. Bei der Therapie wird der, wie ich glaube, wirklich wirksamen Salicylbehandlung nicht Erwähnung gethan.

Auf einen kurzen Artikel Balzer's über das Erythrasma folgt wieder eine grössere Arbeit Brocq's über die Erythrodermies exfoliantes généralisées. Im ganzen gibt Br. hier seine in früheren sehr wichtigen Arbeiten geäusserten Ansichten in sehr präciser Zusammenfassung wieder; am ausführlichsten ist die Schilderung der Dermatitis exfoliativa generalisata (Wilson-Brocq); über die Hebra'sche Pityriasis rubra hat Br., wie er betont, zu wenig eigene Erfahrungen (ich möchte hier nur pro domo betonen, dass ich nie daran gedacht habe, diese Krankheit als ein Tuberkulid zu bezeichnen; ich habe mich ausdrücklich darauf beschränkt, auf die Häufigkeit der Tuberculose bei dem über diese Affection vorliegenden Material aufmerksam zu machen und speciell die merkwürdige Lymphdrüsentuberculose zu betonen — cf. hierzu meine Darstellung in Lesser's Encyklopädie).

Dubreuilh hält an dem Namen Esthiomène für das „Ulcus

Digitized by Google
Original from UNIVERSITY OF MICHIGAN
Generated on 2019-05-27 18:07 GMT / http://hdl.handle.net/2027/mdp.39015072936266
Public Domain in the United States, Google-digitized / http://www.hathitrust.org/access_use#pd-us-google

vulvae simplex chronicum elephantiasticum" fest: die Auffassung des Krankheitsprocesses ist im Wesentlichen dieselbe, wie sie nach meinen Erfahrungen Koch dargestellt hat; die Identificirung mit tertiärer Lues lehnt auch D. ab; die Lymphstauung hatten wir nicht als die einzige, noch als die immer vorhandene primäre, sondern nur als eines ehr wesentliche prädisponirende Ursache aufgefasst.

Aus der durch schöne Abbildungen illustrirten Abhandlung Bodin's über Favus möchte ich nur bezüglich der Therapie hervorheben, dass B. die Epilation bei Favus des behaarten Kopfes für unbedingt nothwendig hält (während ich ohne dieselbe durch consequenteste Anwendung der nicht erwähnten Pyrogallussäure definitive Heilung habe eintreten sehen).

Unter dem Stichwort „Folliculites" bespricht Sabouraud diejenigen Affectionen, welche auch als suppurative Poro- oder Ostio-Folliculitiden bezeichnet werden können, welche nach ihm alle durch den Staphylococcus aureus bedingt sind, deren Prototyp die Impetigo Bockhard ist und zu denen er rechnet die „Miliaires pustuleuses" die Formes disséminées discrétes", die „Pustulations traumatiques" (parasitäre, epilatorische, medicamentöse — dass die pustulösen Affectionen nach Quecksilber, Crotonöl etc. alle durch Staphylococcen bedingt sind, kann ich nach den Untersuchungen Frédéric's an meiner Klinik, die vor Kurzem erschienen sind, nicht bestätigen); ferner die Pustulationen der Intertrigo, der Eczeme, der Streptococcen-Impetigo, der Acne und die als Sycosis zusammengefassten Processe, unter diesen auch die „Acné chéloidienne" des Nackens. Dass durch diese Darstellung Vieles sehr vereinfacht wird, ist zweifellos; aber es bleiben noch, wie Sabouraud selbst hervorhebt, genügend Punkte zweifelhaft und speciell die klinischen Eigenheiten mancher „Sycosisformen" werden noch nicht erklärt. Aus der Therapie möchte ich hervorheben, dass die Anwendung von Schwefel in Substanz (in alkoholisch-wässeriger Suspension) bei den verschiedenen Formen oft sehr gute Resultate gegeben hat.

Ich kann nicht näher eingehen auf die Artikel: Furunculose (Barozzi); Gale (Dubreuilh); Gangrène (Déhu; eine sehr übersichtliche Zusammenfassung alles hieher Gehörigen); Gerçure (Barthélemy); Greffes (Barozzi — hier werden auch die plastischen Operationen kurz beschrieben). In dem Artikel „Hématodermites" entwickelt Leredde seine bekannten Ansichten über die Bedeutung der Eosinophilie und des Austritts der eosinophilen Zellen bei der Dermatitis herpetiformis — zu welcher er den Pemphigus vegetans und foliaceus auf Grund der Gleichartigkeit dieser Verhältnisse in eine nahe Beziehung setzt; es ist hier nicht der Ort auf die Discussion dieser Anschauung, die m. E. mit Recht nicht unbestritten ist, einzugehen. Leredde will den Ausdruck „Hématodermites" auf diejenigen Affectionen beschränken, „bei welchen man das Recht hat die Bildung secundärer toxischer Producte anzunehmen, welche bedingt sind durch Reactionen, welche ihrerseits durch ein primäres toxisches Agens in den hämato- und leukocytopoetischen

Digitized by Google
Original from UNIVERSITY OF MICHIGAN
Generated on 2019-05-27 18:12 GMT / http://hdl.handle.net/2027/mdp.39015072936266
Public Domain in the United States, Google-digitized / http://www.hathitrust.org/access_use#pd-us-google

Organen hervorgerufen werden" (eine Definition, welche zur Abgrenzung einer Krankheitsgruppe doch wohl noch zu viel hypothetisches enthält).

Gute Zusammenstellungen geben: Du Castel über den Herpes, Laffitte über die Hydroa vacciniformis (die werthvollen Untersuchungen Möller's sind hier noch nicht berücksichtigt), Thibierge über die Ichthyosis (mit interessanten Bemerkungen über die überlebenden Fälle der Ichthyosis foetalis, welche Th. geneigt ist, mit der „Hyperepidermotrophie généralisée" — bei welcher Brocq auch traumatische Blasenbildung beobachtet hat — zu identificiren). In dem Artikel „Impetigo" beschreibt Sabouraud jetzt nur die von ihm ausnahmslos auf die Streptococcen zurückgeführten Affectionen (die Impetigo Bockhart ist bei den Folliculitiden abgehandelt) — im Wesentlichen in der gleichen Weise, wie in seiner bekannten vorjährigen Arbeit.

Dubreuilh's Darstellung der Impetigo herpetiformis, See's der Intertrigo bringen nichts wesentlich Neues. Werthvoll ist die Zusammenstellung Dubreuilh's über die Kératodermies symétriques", unter denen er einerseits die eigentlichen (Keratoma hereditarium, die „symmetrischen Keratodermien der Erwachsenen", die schwer von den Eczemen abzugrenzen sind, das Brooke'sche „Erythema Keratodes" und die Arsen-Keratose), andererseits die symptomatischen: Eczem, Psoriasis, Lichen, Lues, Pityriasis rubra pilaris, Keratose blenorrhagique unterscheidet. Bei der Beschreibung der Psoriasis fehlen die ganz oberflächlichen, blassen, stecknadelkopfgrossen Herdchen, die nur eine kreisförmige Exfoliation der obersten Hornschicht darzustellen scheinen und die keineswegs selten sind; auch das Bild des Lichen der Hohlhand ist sehr viel mannigfaltiger, als es meist dargestellt wird.

Nach einem sehr vollständigen Artikel Veyrière's über die Keratosis pilaris, einem kurzen M. Sée's über die Kraurosis vulvae schliesst den Band eine eingehende Arbeit Bénard's, welche unter dem Titel „Langue. Muqueuse bucco-linguale" eine kurze aber im Ganzen sehr zutreffende „Effloreszenzenlehre" der Zunge und die Beschreibung einer Anzahl von Affectionen der Mundhöhle gibt, die in anderen Capiteln des Werkes nicht Platz finden konnten. Speciell werden ausführlich abgehandelt: die flüchtigen gutartigen Schleimhautplaques, „Desquamation aberrante en aires de la langue", die schwarze Haarzunge, die Glossodynie, die allgemeine papilläre Hypertrophie, die „langues lisses" — vor Allem aber die Leukokeratosen. Die klinische Schilderung dieser so ausserordentlich wichtigen Affection ist ausgezeichnet; bei der Aetiologie werden die verschiedenen Anschauungen sehr vorsichtig gegen einander abgewogen — dem „Arthritismus" und der Neurasthenie wird eine wohl sehr discutable Bedeutung beigemessen; der Versuch die eventuell ätiologisch verschiedenen Zustände auch morphologisch zu trennen, wird (leider ganz mit Recht) als zur Zeit aussichtslos bezeichnet, die nicht syphilitische Natur mancher Fälle zugegeben; die oft so sehr übertriebene Häufigkeit der Umwandlung in Epitheliome wird in vorsichtigerer Weise dargestellt; auch den diagnostischen

Digitized by Google
Original from UNIVERSITY OF MICHIGAN
Generated on 2019-05-27 18:09 GMT / http://hdl.handle.net/2027/mdp.39015072936266
Public Domain in the United States, Google-digitized / http://www.hathitrust.org/access_use#pd-us-google

und therapeutischen Bemerkungen (vor allem der Warnung vor zu vielem Aetzen) wird man im Wesentlichen beistimmen können.

Ich bin am Ende dieser langen Analyse angelangt — was ich bei dem mir zur Verfügung stehenden Raume aus den einzelnen Arbeiten anführen konnte, wird hoffentlich genügen um zu zeigen, dass meine einleitenden Bemerkungen berechtigt waren, dass Jedem, der sich in dieses, Werk vertieft, eine aussergewöhnlich mannigfaltige Belehrung und eine sehr genussreiche Anregung zu Theil wird. Die Dermatologen aller Länder schulden ihren französischen Collegen und vor allem den drei Herausgebern den herzlichsten Dank für dieses Prachtwerk, dessen noch fehlenden zwei Bänden wir mit freudiger Ungeduld entgegensehen.

J. Jadassohn (Bern).

Neisser und **Jadassohn.** Hautkrankheiten. In Ebstein und Schwalbe, Handbuch der praktischen Medicin. III. Band, 2. Theil. Stuttgart, F. Enke 1901.

Nachdem fast 20 Jahre lang das Kaposi'sche Handbuch die unumstrittene Alleinherrschaft auf dem Gebiete der Dermatologie ausgeübt, haben uns die letzten beiden Jahre eine Fülle neuer und zum Theil vorzüglicher Lehrbücher der Hautkrankheiten beschert: In Frankreich das Robin'sche Traité de thérapeutique und die umfangreiche Pratique dermatologique, in Deutschland die Lesser'sche Encyklopädie, das ausgezeichnete Handbuch von Jarisch und das erst im Erscheinen begriffene, grossangelegte Mracek'sche Handbuch. Weniger bekannt geworden ist die vor kurzem erschienene Bearbeitung der Dermatologie von Neisser und Jadassohn, wahrscheinlich, weil dieselbe als Theil eines grossen Sammelwerkes — des Ebstein-Schwalbe'schen Handbuches der praktischen Medicin — und zwar nicht einmal als selbständiger Theil der 2. Hälfte des 3. Bandes dieses Handbuches an die Oeffentlichkeit getreten ist. Und doch verdient diese Bearbeitung, die auf 550 Seiten ein in sich abgeschlossenes Lehrbuch der Dermatologie darstellt, die volle Aufmerksamkeit der Fachgenossen.

Was bei der Lectüre des Buches sich sofort bemerkbar macht, ist die überaus wohlthuende Frische der Darstellung — es ist der ganze Neisser, den wir da wiederfinden, mit seiner Ursprünglichkeit, mit seinem ungebundenen, lebendigen Temperament. Da wird nicht voll überlegener Weisheit in formvollendeten Perioden und mit akademischer Würde ex cathedra docirt, nein, in ein paar kurzen Sätzen werden die Hauptpunkte, auf die es bei der Behandlung des einzelnen Gegenstandes ankommt, aufgeführt, das Für und Wider einer Anschauung knapp auseinandergesetzt; die verschiedenen Lehrmeinungen werden mit wenigen markigen Strichen gekennzeichnet und kritisirt, nicht selten wird der Hinweis auf eine wichtige Beziehung mit einem einzigen Wort oder mit ein paar eingeklammerten, von Gänsefüsschen eingerahmten Worten abgethan, ein aufsteigender Zweifel mit einem Fragezeichen angedeutet,

Generated on 2019-05-27 18:09 GMT / http://hdl.handle.net/2027/mdp.39015072936266
Public Domain in the United States, Google-digitized / http://www.hathitrust.org/access_use#pd-us-google
Digitized by Google
Original from UNIVERSITY OF MICHIGAN

auf einen besonders wichtig erscheinenden Punkt durch ein Ausrufungszeichen hingewiesen.

Diese oft telegrammartige Kürze war wohl durch den beschränkten Raum geboten, aber sie ermöglicht anderseits Neisser (der, wie hier bemerkt sein mag, als Hauptautor des Buches anzusehen ist, da Jadassohn nur die Bearbeitung einiger Abschnitte übernommen hat), auf diesen Raum eine Fülle von Stoff zu verarbeiten, wie sie sonst nur ganz grosse Handbücher zu bewältigen vermögen; auch die häufige Anwendung des kleinen Druckes ist wohl zum Theil durch das Bestreben, auf möglichst wenig Raum möglichst viel zu sagen, dictirt worden.

Auch inhaltlich trägt das Buch ganz das Gepräge der Neisserschen Individualität. Es ist kaum nöthig zu erwähnen, dass das Buch bei aller Kürze der Darstellung kein gewöhnliches Compendium, keine blosse Anleitung zur Erkennung und Behandlung von Hautkrankheiten darstellt, es verräth auf jeder Seite den selbständig beobachtenden, forschenden und denkenden Kliniker, der zwar nie mit seiner subjectiven Meinung zurückhält, aber auch mit den Arbeiten anderer Forscher wohlvertraut ist und die neuesten Errungenschaften und Wissenschaften überall berücksichtigt.

Was aber dem Buche seinen Hauptwerth und — meiner Meinung nach — auch seinen Hauptreiz verleiht, ist, dass es gar nicht „specialistisch" gehalten ist, vielmehr der Zusammenhang der Dermatologie mit der allgemeinen Pathologie stets und ständig in den Vordergrund gerückt wird. Nach dieser Richtung hin erweist sich das Zurücktreten der pathologischen Histologie, die in den meisten dermatologischen Lehrbüchern einen grossen Raum einzunehmen pflegt, beinahe als ein Vorzug. Sabouraud hat einmal ganz mit Recht gemeint, dass die Dermatohistologie sehr viel ödes und steriles Gebiet aufweise und dass die histologische Detailarbeit uns bislang nur verhältnissmässig wenig Aufschluss über die pathologische Vorgänge gegeben hat. Das Neisser'sche Buch zeigt, mit wie wenig histologischen Details man auskommt, ja dass die pathologische Physiologie eher dadurch gewinnt, dass der Autor den Versuch macht, auf Grund des klinisch Wahrnehmbaren sich und dem Leser das pathologische Geschehen im Zusammenhang mit dessen Ursachen, Complicationen und Folgen, mit seiner Rückwirkung auf den Gesammtorganismus klar zu machen. Dass sich da Ausblicke auf die allgemeine Pathologie und auf die Pathologie anderer Organe in Fülle vorfinden, ist leicht zu verstehen; so nimmt es auch nicht Wunder, dass N. die Grenzen dessen, was zur Dermatologie zu rechnen ist, sehr weit steckt und viele Krankheitszustände abhandelt, die man in den mehr specialistisch gehaltenen Lehrbüchern nicht zu finden gewohnt ist — alles das natürlich in dem knappenMassstabe, den der kurze, dem Autor zugewiesene Raum zuliess.

Dass diese Kürze hie und da auch ihre Mängel hat, ist unleugbar; mir ist das am meisten bei der Therapie aufgefallen, wo der Praktiker manchmal eine detaillirte Beschreibung der Behandlungstechnik ver-

Digitized by Google
Original from UNIVERSITY OF MICHIGAN
Generated on 2019-05-27 18:09 GMT / http://hdl.handle.net/2027/mdp.39015072936266
Public Domain in the United States, Google-digitized / http://www.hathitrust.org/access_use#pd-us-google

missen wird, sowie das Hervorheben der Gesichtspunkte, von denen er sich bei Auswahl der verschiedenen angegebenen Heilmethoden leiten lassen soll. Aber schliesslich soll und kann man ja die Therapie der Hautkrankheiten nicht aus einem Lehrbuch lernen, das ja nur ein Hilfsbuch für den klinischen Unterricht und später ein Orientirungsbuch für die Praxis sein soll. Das gilt nicht nur für den praktischen Arzt, sondern in noch höherem Masse für den Specialisten, der aus dem Buche ja nur Neisser's Therapie kennen lernen will. Für den Specialisten hat das Buch noch einen grossen Vorzug — eine sehr gut ausgewählte Bibliographie, die selbst die allerneueste Literatur mit heranzieht — der Praktiker wird sich an den z. Theil vorzüglichen Abbildungen erfreuen, wenn dieselben auch nur schwache Hilfsmittel der Diagnostik darstellen.

Aber das Buch hat auch einen grossen Fehler: man kann es nicht einzeln im Buchhandel kaufen, sondern muss den ganzen Band, der noch die Constitutionskrankheiten und die Krankheiten des Bewegungsapparates enthält, für den Preis von 21 Mark mit in den Kauf nehmen. Das wird natürlich der Verbreitung des Buches sehr hinderlich sein. Ich glaube, der Buchhändler sollte von demselben einen Neudruck als Separatausgabe veranstalten; er würde geschäftlich nicht schlecht dabei fahren und die Aerztewelt würde ihm sicher Dank wissen. A. Blaschko (Berlin).

Varia.

Rudolf Virchow.

Es ist nicht Sache dieses Archivs die ausserordentlichen Ehrungen, welche Rudolf Virchow vor und nach dem 12. October l. J. als dem 80. Geburtstage des grossen Mannes bereitet wurden, aufzuzählen und zu schildern, das hat die Presse der ganzen Welt lange vor uns besorgt. Dieses Archiv darf aber die Gelegenheit nicht vorüber gehen lassen, auch seinerseits im Namen der Gesammtheit der dermatologischen Welt, die es vertritt, dem Gefeierten seine Huldigung darzubringen.

Die Dermatologie gehört ganz besonders zu jenen Zweigen medicinischer Forschung, welche den befruchtenden Ideen und richtunggebenden Arbeiten und Lehren Virchow's ihren Aufschwung zu danken hat. Niemand, der es nicht selbst erlebt hat, kann sich eine Vorstellung machen von der Aufregung und Begeisterung, die sich der Dermatologen bemächtigte, als Virchow seine Lehre von der Cellularpathologie in die Welt gesetzt hatte. Diese Lehre erschien ihnen als eine Offenbarung, als eine Leuchte, die ihnen den Weg zeigte, auf dem sie ein tieferes

Digitized by Google
Original from UNIVERSITY OF MICHIGAN
Generated on 2019-05-27 18:09 GMT / http://hdl.handle.net/2027/mdp.39015072936266
Public Domain in the United States, Google-digitized / http://www.hathitrust.org/access_use#pd-us-google

Eindringen in die Erkenntniss der Wesenheit der Hautkrankheiten zu erlangen hofften.

Und wahrlich, von diesem Momente datirt eine Reformation unseres Specialfaches. Tausend Hände regten sich plötzlich, um rüstige Arbeit zu leisten bei dem Baue, zu dem Virchow den Grund gelegt hatte.

Ihm, dem genialen Meister hiefür zu huldigen und Dank zu zollen, ihm innigste Wünsche für sein ferneres Wohlergehen auszusprechen, soll in diesen wenigen Worten zum Ausdruck kommen. P.

Abtheilung für Haut- und Geschlechtskrankheiten im städt. Krankenhause zu Dortmund. Am 10. Oktober l. J. wurde dem Oberarzte Dr. Josef Fabry der für die Abtheilung für Haut- und Geschlechtskrankheiten im städtischen Krankenhause zu Dortmund errichtete Neubau von der städt. Behörde feierlich übergeben. Derselbe ist für 100 Kranke eingerichtet, hat schöne Schlafsäle und Baderäume, auf allen Stationen grosse Tagesräume, die Einrichtung der Operations- und Untersuchungsräume darf gleichfalls als vollendet bezeichnet werden. Wieder haben wir den Umstand zu verzeichnen, dass eine städtische Behörde grosse Kosten nicht gescheut hat, um eine Institution ins Leben zu rufen, die bislang der Mehrzahl der deutschen Universitäten fehlt. P.

Berichtigung zu der im LVII. Bande d. Arch. erschienenen Arbeit „Pityriasis rubra".

Pag. 37, Zeile 7 von unten soll es heissen: statt Harnsäure 28,0 Harnsäure 2,80.

Pag. 37, Zeile 6 von unten statt Chlorate 1.2 Chloride 12.0, statt Phosphate 12.0 Phosphate 3.2, statt Sulphate 3.2 Sulphate 1.2.

Digitized by Google
Original from UNIVERSITY OF MICHIGAN
Generated on 2019-05-27 18:09 GMT / http://hdl.handle.net/2027/mdp.39015072936266
Public Domain in the United States, Google-digitized / http://www.hathitrust.org/access_use#pd-us-google

Originalabhandlungen.

Digitized by Google
Original from UNIVERSITY OF MICHIGAN
Generated on 2019-05-27 18:09 GMT / http://hdl.handle.net/2027/mdp.39015072936266
Public Domain in the United States, Google-digitized / http://www.hathitrust.org/access_use#pd-us-google

Generated on 2019-05-27 18:09 GMT / http://hdl.handle.net/2027/mdp.39015072936266
Public Domain in the United States, Google-digitized / http://www.hathitrust.org/access_use#pd-us-google

Digitized by Google

Original from
UNIVERSITY OF MICHIGAN

Aus der kgl. dermatologischen Universitätsklinik zu Breslau.

Ueber atrophische und serpiginöse Formen des Lichen ruber planus.

Von

Privatdocent Dr. **V. Zarubin,**
Oberarzt der Abtheilung für Haut- und venerische Krankheiten im Alexander-Stadthospital zu Charkow.

(Hiezu Taf. XVI—XVIII.)

Im Januar des vergangenen Jahres hatte ich Gelegenheit, in der Breslauer dermatologischen Gesellschaft 2 bemerkenswerthe Fälle von Lichen ruber planus atrophicus zu demonstriren, über die ich im Folgenden mit den histologischen Untersuchungsbefunden ausführlicher berichten will.

Dass die Lichen planus-Knötchen bei ihrer Abheilung zu geringer Atrophie führen und leicht eingesunkene Grübchen hinterlassen, wird auch bei typischen Fällen dieser Erkrankung nicht so selten beobachtet. Dagegen sind Fälle mit stärkerem Gewebsschwunde und narbenähnlichen Veränderungen in der Literatur nicht häufig beschrieben worden. In seinem Lehrbuche der Hautkrankheiten erwähnt Kaposi bei der Besprechung des Lichen ruber planus eine derartige Beobachtung. Als besondere Form des Lichen ruber planus wurde jedoch dieses Krankheitsbild erst ausführlich von Hallopeau in seiner Inaugural-Vorlesung aus dem Jahre 1887 beschrieben. Er schlug für die Erkrankung den Namen „lichen atrophique“ vor.

Bei seiner Patientin, einer 45jährigen neuropathischen Frau, bildeten sich die papulösen Elemente schnell in farblose, narbenartig glänzende Plaques um; diese zeigten zahlreiche, punktförmige Dellen, welche wohl den Drüsenöffnungen oder Haarfollikeln entsprachen und mit den Einsenkungen identisch

Generated on 2019-05-27 18:09 GMT / http://hdl.handle.net/2027/mdp.39015072936266
Public Domain in the United States, Google-digitized / http://www.hathitrust.org/access_use#pd-us-google
Digitized by Google
Original from UNIVERSITY OF MICHIGAN

zu sein schienen, die man bei der classischen Form des Lichen ruber planus findet. Der Ausschlag war von sehr quälenden Empfindungen, besonders intensivem Juckreiz begleitet. Am meisten befallen waren der Vorderarm, Rücken und die Leistenfalten. Darier hat eine mikroskopische Untersuchung dieses Falles vorgenommen und an Stelle der Benennung von Lichen atrophicus den Namen „lichen scléreux" gesetzt, da dieser den histologischen Befunden mehr entspreche.[1])

Im Jahre 1889 veröffentlichte Hallopeau einen zweiten Fall der Erkrankung. Er betont die Analogie mit dem typischen Lichen planus, hebt aber besonders die Decoloration der Papeln hervor, welche die Bezeichnung Lichen ruber nicht mehr rechtfertigt, so wie die zurückbleibenden Narben. Nach seiner Meinung handelt es sich um eine ganz besondere Lichenform und nicht bloss um eine anormale Entwicklung des gewöhnlichen Lichen planus, da nach den sicheren Angaben der Patienten die Elemente von Anfang an blass und farblos waren. Einige Jahre später konnte Darier noch einen dritten Fall aus der Klinik Fournier's untersuchen. Die rosarothen Plaques waren hier mosaikartig gruppirt und zeigten zahlreiche gelbe „points cornées," wie sie ja beim Lichen planus oft beobachtet werden.

Von Hallopeau selbst wurden noch zwei weitere Fälle veröffentlicht. Bei dem Fall aus dem Jahre 1896 fanden sich auch charakteristische Veränderungen der Mundschleimhaut. Es wird dies als Beweis der Zugehörigkeit des Lichen scleroticus zum gewöhnlichen Lichen planus angesehen. Der letzte Fall betraf eine 60jährige Patientin, bei der die stark juckenden Eruptionen in Form eines „Lichen en nappe" hauptsächlich zwischen

[1]) Seither haben sich diese Bezeichnungen in der Literatur eingebürgert und sind von den meisten Autoren als identisch angesehen worden. Besnier und Brocq nennen die hierher gehörigen Fälle „Lichen atrophicus seu scleroticus Kaposi-Hallopeau," während sie bei anderen, z. B. Chatelain „Lichen atrophicus Kaposi" oder „Lichen scleroticus Hallopeau-Darier" genannt werden. Nach den Schilderungen der verschiedenen Erkrankungsfälle erscheint es fraglich, ob thatsächlich alle unter diesen Benennungen veröffentlichten Fälle identisch sind und ob jeder Fall von Lichen ruber planus atrophicus auch das Beiwort scleroticus verdient.

Digitized by Google
Original from UNIVERSITY OF MICHIGAN
Generated on 2019-05-27 18:09 GMT / http://hdl.handle.net/2027/mdp.39015072936266
Public Domain in the United States, Google-digitized / http://www.hathitrust.org/access_use#pd-us-google

den Brüsten localisirt waren. Die einzelnen Knötchen waren so confluirend, dass es unmöglich gewesen wäre, sie zu diagnosticiren, wenn sie nicht charakteristische punktförmige Dellen gezeigt hätten.

Einen Fall von Lichen scleroticus theilte ferner Pawlow in der Petersburger dermatologischen Gesellschaft mit. Nach der Anschauung des Verfassers steht diese Abart des Lichen planus mit einer allgemeinen Prädisposition des betreffenden Individuum zur Keloidbildung in Zusammenhang, weshalb auch die Krankheit als Lichen planus keloidiformis zu bezeichnen wäre. Im Jahre 1895 demonstrirte Schwimmer einen Fall von Lichen scleroticus. Ein stark juckender, in Gruppen angeordneter Ausschlag bedeckte den grössten Theil des Körpers. besonders auch die Extremitäten. Anfänglich schien es sich um ein Eczema universale squamosum zu handeln, welches das Krankheitsbild verdeckte.

Gaucher, Barbe und Balli beobachteten in demselben Jahre bei einem 24jährigen Patienten einen Lichen scleroticus universalis, der mit einer ausserordentlich starken Pigmentirung der papulösen Plaques einherging, weshalb die Verfasser die Erkrankung als Lichen atrophicus pigmentosus bezeichnen. Auch in der englischen Literatur werden mehrere hierher gehörige Fälle erwähnt. In einem noch ganz kürzlich (Ende 1900) in der Londoner dermatologischen Gesellschaft gehaltenen sehr instructiven Vortrage von Crocker mit ausführlicher Discussion über den Lichen ruber planus kam auch die Frage der atrophischen Formen zur Sprache. Crocker citirt einen von Brault beschriebenen Fall mit der Bezeichnung Lichen planus sclerosus und einen auf dem Londoner Congress im Jahre 1896 vorgestellten Patienten, der an das Krankheitsbild der Morphoea erinnerte, so dass er für solche Fälle den Namen Lichen planus morphoeicus vorschlägt.

Gleichfalls der Sclerodermie ähnlich war ein von Morrant Becker in der Londoner dermatologischen Gesellschaft im Jahre 1882 demonstrirter Fall, der nicht weiter bekannt wurde. Die Knötchen waren weiss und zeigten feine Gefässe in der Umgebung. Zwei den Hallopeau'schen Fällen durchaus entsprechende Erkrankungen wurden auf dem Londoner

Digitized by Google
Original from UNIVERSITY OF MICHIGAN
Generated on 2019-05-27 18:09 GMT / http://hdl.handle.net/2027/mdp.39015072936266
Public Domain in the United States, Google-digitized / http://www.hathitrust.org/access_use#pd-us-google

Congress von Stowers und Vinrace vorgestellt. Der letzte Fall war localisirt an der inneren Fläche des rechten Knies und verursachte sehr intensives Jucken. Endlich veröffentlichte Orbaek im Jahre 1899 einen Fall von Lichen scleroticus, der noch durch einen gleichzeitigen Vitiligo ausgezeichnet war. Bei dem Patienten waren charakteristische punktförmige Dellen und die mosaikartige Gruppirung der Efflorescenzen vorhanden. Schliesslich soll noch kurz ein Fall von Vollmer von Lichen ruber planus mit Atrophie erwähnt werden, der noch dadurch bemerkenswerth erscheint, dass er in linearer Anordnung auftrat. Diesen Fällen aus der Literatur kann ich zwei eigene Beobachtungen hinzufügen.

Die von mir an der Breslauer Klinik beobachteten Fälle zeigten folgenden Verlauf:

1. Fall: Pat. Wilhelm Kl., 32 Jahre alt, Ziegel- und Kalkträger, wurde am 15. November 1899 in die Klinik aufgenommen. Die Familienanamnese, sowie die Vorgeschichte des Patienten selbst sind ohne Beziehung zur gegenwärtigen Dermatose. Insbesondere wurden Haut- und Nervenerkrankungen bei Verwandten des Patienten nicht beobachtet, von venerischen Krankheiten ist nichts bekannt. Der Kranke klagte bei seiner Aufnahme über ziemlich starkes Jucken, fühlte sich aber sonst durchaus gesund.

Das Hautleiden trat ohne irgend welche bekannte Ursache, insbesondere ohne psychische Erregung oder dgl. vor 4 Jahren im Herbst auf. Im Winter soll es jedesmal verschwunden sein, um wieder im Herbst neuerdings aufzutreten. Die Krankheit war stets mit starkem Juckreiz verbunden. Der Befund bei der ersten Untersuchung entsprach ziemlich genau dem gegenwärtigen.

Status praesens: Der Patient ist kräftig gebaut; der allgemeine Gesundheitszustand ist vortrefflich. Die Hautveränderung besteht aus theils ringförmigen, theils unregelmässigen braunrothen, etwas prominenten Wällen, Linien von 3—4 Mm. Breite, die allmälig nach aussen abfallen und ziemlich scharf begrenzt sind; dieselben umsäumen die atrophisch veränderten Stellen der Haut, welch letztere aus papelartigen polygonalen oder abgerundeten Efflorescenzgruppen bestehen, die theils leicht decolorirt, theils rosaroth und braunroth ins bläuliche übergehend erscheinen. Zuweilen bildet der Wall nur ein Kreissegment. Die Atrophie erscheint stellenweise so unbedeutend, dass man dieselbe nur mittelst eines Vergrösserungsglases constatiren kann. An anderen Stellen ist die Atrophie sehr stark ausgedrückt und sieht einer Narbe sehr ähnlich.

Die erwähnten Stellen sind bei der Palpation schmerzlos; hier und da fühlt man an denselben ein Infiltrat von verschiedener Intensität; an den letzteren sind stellenweise auch sehr unregelmässige, kleine perlen-

Digitized by Google
Original from UNIVERSITY OF MICHIGAN
Generated on 2019-05-27 18:09 GMT / http://hdl.handle.net/2027/mdp.39015072936266
Public Domain in the United States, Google-digitized / http://www.hathitrust.org/access_use#pd-us-google

glänzende Schüppchen gelegen, die man nur mit einiger Mühe entfernen kann, dieselben dringen jedoch nicht in die Gänge der Hautdrüsen. Unter diesen Herden trifft man auch weissliche, eingezogene, glatte Närbchen von Linsen- bis Erbsengrösse. Die Oberfläche einiger Läsionen ist excoriirt und mit Blutschorfen (in Folge von Kratzen) bedeckt. Die oben beschriebenen atrophischen Efflorescenzen sind mosaikartig gruppirt. Die Haare sind im Gebiete vieler atrophischer Herde erhalten. Unter den beschriebenen Hautveränderungen findet man einige papulöse Erhöhungen, welche an die in regressiver Metamorphose befindlichen Knötchen von gewöhnlichen Lichen ruber planus vollständig erinnern. Die die kranken Theile umgebende Haut verhält sich in jeder Hinsicht vollständig normal, Die „Lichenification" fehlt.

Am deutlichsten sind die Erscheinungen an der äusseren Fläche des linken Oberschenkels (vergl. Tafel I). Die Infiltration ist hier am meisten an den braunröthlichen Stellen entwickelt. Ausser der erwähnten Localisation findet sich ein Ausschlag vom selben Charakter an der äusseren und vorderen Seite des rechten und des linken Unterschenkels und ist am wenigsten in der Regio sacralis und an den beiden Glutaeae entwickelt. Blasenbildung oder Nässen wurde niemals beobachtet.

Die Mundschleimhaut ist nicht verändert. Die Lungen, das Herz, der gastrointestinale Traktus und das Nervensystem sind unverändert. Der Harn verhält sich normal. Am Rücken und an der Brust findet sich eine mässige Zahl von Acne vulgaris-Efflorescenzen. Venenerweiterung an den unteren Extremitäten fehlt.

25./I. 1900. Der Patient kam wieder in die Klinik mit Klagen über heftiges Jucken an den mit dem Ausschlag behafteten Gebieten, neue Efflorescenzen sind nicht zu finden; stellenweise lässt sich nur eine stärkere Schuppung constatiren. Das Jucken verschwand in einigen Tagen nach subcutanen Einspritzungen von Natr. kakodylicum (0·05) und äusserlicher Behandlung mit Thiosinaminpflaster.

II. Fall. Lichen atrophicus annulatus universalis.

Anamnese: Der 47jährige Patient Gustav Sch., Landwirth, wurde am 9. März 1899 in die Breslauer dermatologische Klinik aufgenommen.

Die Familienanamnese bietet kein Interesse hinsichtlich der gegenwärtigen Hautaffection. Bis zum Herbst 1897 ist der Patient immer gesund gewesen. In dieser Zeit erschien, ohne eine bestimmte Ursache, eine intensive Röthe an den Händen und den Armen, welche mit Jucken verbunden war. Nach einigen Tagen verschwand die Röthe; nachher traten am Nacken, am Rücken und an der Brust während einiger Tage rothbläuliche Quaddeln, welche nach der Behandlung mit Salben und inneren Mitteln (Arsen in kleinen Dosen) verschwanden. Nur im Nacken sind 50 pfennigstückgrosse Stellen zurückgeblieben, an denen über Brennen geklagt wird. Aehnliche Flecken traten sodann am ganzen Rücken, an der Brust und endlich am Kopf auf.

Der Ausschlag juckte sehr, ähnlich wie anfangs. Der Patient nahm

Digitized by Google
Original from UNIVERSITY OF MICHIGAN
Generated on 2019-05-27 18:09 GMT / http://hdl.handle.net/2027/mdp.39015072936266
Public Domain in the United States, Google-digitized / http://www.hathitrust.org/access_use#pd-us-google

immer As. in kleinen Dosen bis zum März 1898, bis zu welcher Zeit der Ausschlag unverändert blieb und niemals nässte. Im März begannen die Flecken braun zu werden; im Uebrigen war derselbe Zustand. Im Monat Mai suchte er die Klinik auf.

Der Rumpf, die Hände, die Beine, die Schläfengebiete sind mit einer Menge von grossen ringförmigen Flecken bedeckt; die letzteren sehen in der Mitte blasser aus, am Rande haben sie eine Sepiafarbe; theils sind sie narbig gestreift, nicht erhaben und frei von Druckschmerz. An den Oberschenkeln sind einige typische Knötchen von Lichen ruber planus vorhanden. Die Mundschleimhaut ist stellenweise mit weissen Flecken bedeckt. Vom Mai an nahm der Patient im Ganzen 250 Arsenpillen à 0·005. Links und rechts vom Stirnbein, am Haartheile des Kopfes finden sich zwei atrophische haarlose Hautpartien; Narben sind nicht vorhanden. Der Rand ist stellenweise etwas erhöht und dunkel pigmentirt. Aehnliche Stellen etwa von Thalergrösse sind symmetrisch am Os parietale unmittelbar über dem Ohre gelegen. Der behaarte Kopf zeigt starke Schuppung. Im November bekam der Patient wieder 100 Stück As. Pillen (4—5 Stück täglich à 0.003 Acid. arsenicos.). Der Patient behauptet, dass die Haut während des Monates August sich abgeschuppt habe und zum Theil Abheilung eingetreten sei. Nachher aber fingen wieder an neue Efflorescenzen hervorzutreten. An den erkrankten Stellen mit narbiger Atrophie hat niemals eine Verletzung stattgefunden; auch ging keine Geschwürsbildung voraus.

Status praesens: Der Patient ist blond, in mässigem Ernährungszustande und von mittlerer Körpergrösse; keine Syphiliskennzeichen, auch ist ein Zusammenhang mit dieser aus der Anamnese nicht herzuleiten. Der gegenwärtige Zustand unterscheidet sich nicht im Wesentlichen von dem im Monate Juli.

Am Rumpfe, an der Brust und an den oberen Extremitäten, in der Fossa axillaris und in der Regio inguinalis finden sich grössere und kleinere, braunrothe bis intensiv braune derbe Efflorescenzen in Form von Flecken, Kreisen und Guirlanden, die eine mosaikähnliche Zeichnung aufweisen. Der Rand der Kreise, insbesondere der braunroth verfärbten, ist erhaben, wachsglänzend und runzelig, während das Centrum weisslich verfärbt, zum Theil atrophisch und stellenweise sogar leicht narbig erscheint. An einzelnen Stellen finden sich silberhelle Schüppchen, die nur ziemlich schwer zu entfernen sind. Unter diesen Läsionen gewahrt man namentlich an der Brust und am Rücken einzelne Lichen-Knötchen von Wachsglanz, ungefähr stecknadelkopfgross. Auch an der Dorsalfläche der beiden Hände sind ähnliche glänzende, röthliche bis bläulichrothe, atrophische Hautpartien von Erbsen- bis Pfennigstückgrösse zu entdecken. Auch hier ist das Centrum heller, narbig, stellenweise eingesunken. Eine eigentliche Lichenification fehlt. Die Haare sind auch an den atrophischen Stellen noch vorhanden. Blasen, Pusteln und dergleichen sind nirgend zu sehen.

Digitized by Google
Original from UNIVERSITY OF MICHIGAN
Generated on 2019-05-27 18:09 GMT / http://hdl.handle.net/2027/mdp.39015072936266
Public Domain in the United States, Google-digitized / http://www.hathitrust.org/access_use#pd-us-google

Der Hautausschlag entstellt das Aussehen des Patienten sehr erheblich, die Behaarung des Kopfes ist stark rareficirt, an den Seiten des Vordertheils des Kopfes finden sich sogar zwei ganz haarlose, glänzendweisse Partien. Hier ist die Haut stark atrophisch, die Follikeleinsenkung nicht mehr erkennbar. Bei Zusammendrücken dieser Stellen erhält man eine sehr zarte Fältelung. Diese Hautpartien liegen deutlich unter dem Niveau der normalen angrenzenden Haut; die Randpartien sind leicht braun pigmentirt. Auch am übrigen Kopf finden sich einzelne Stellen, die fast ganz haarlos sind, namentlich in der Regio parietalis. Dagegen sind hier noch die Haarfollikel deutlich zu erkennen und eine eigentliche Atrophie nicht sichtbar. Pigmentirung der Randpartien finden sich auch bei diesen kleineren Stellen deutlich ausgesprochen.

An der Mundschleimhaut dicht am linken Mundwinkel sieht man eine scharf begrenzte, weissliche Verfärbung von leukoplakischem Aussehen. Eine ähnliche Veränderung ist auch an der Wangenschleimhaut rechterseits zu constatiren. Eine deutliche Knötchenbildung oder Felderung dieser Partien lässt sich aber nicht feststellen.

Eine genaue Untersuchung der inneren Organe und des Nervensystems gibt keinen pathologischen Befund. Der Urin ist frei von Zucker, Eiweiss oder sonstigen abnormen Bestandtheilen.

Bei der zweiten Aufnahme des Kranken, am 23./I. 1900, liess sich ausser den beschriebenen, noch unverändert bestehenden Erkrankungsherden noch Folgendes feststellen. In den Kniekehlen, sowie an der Aussenfläche beider Unterschenkel findet man braune bis handtellergrosse kreisförmige Efflorescenzen, die mosaikartige Zeichnung an der Peripherie in der Mitte leichte Atrophie aufweisen, hier und da silberhelle Schüppchen. An den Dorsalflächen beider Füsse ganz ähnliche Herde, daneben aber auch isolirte, rothbläuliche flache, leicht erhabene Efflorescenzen von polygonaler Form mit deutlicher centraler Einsenkung. Bei der Palpation fühlt man ein mässiges Infiltrat. Zwischen diesen Knötchen sind auch weissliche, eingezogene glatte Narben zu erkennen.

Histologische Untersuchung: Zum Zwecke der Biopsie wurden im ersten Falle Stücke von der Aussenfläche des linken Oberschenkels excidirt und zwar 1. ein nur mässig infiltrirter braunrother Wall, der die atrophische Mitte umgibt und 2. ein deutlich infiltrirter Plaque mit atrophischem Centrum. Im zweiten Falle stammen die Stückchen von der rechten Brustseite; es handelte sich um atrophische Efflorescenzen mit einem etwas erhabenen leicht infiltrirten Walle. Die Stücke wurden in verschiedenen Lösungen fixirt: Alkohol, 10% Formol, Flemming'sche, Zenker'sche und Müller'sche Flüssigkeit. Einbettung in Paraffin. Gefärbt wurde mit Hämatoxylin, Tionin, Nachfärbung mit Eosin, Carmalaun, ferner nach van Gieson mit polychromem Methylenblau (Glycerinätherentfärbung nach Unna), Saffranin (nach Fixirung mit

Digitized by Google
Original from UNIVERSITY OF MICHIGAN
Generated on 2019-05-27 18:09 GMT / http://hdl.handle.net/2027/mdp.39015072936266
Public Domain in the United States, Google-digitized / http://www.hathitrust.org/access_use#pd-us-google

Flemming'scher Flüssigkeit); zur Färbung der elastischen Fasern nach Unna-Taenzer, sowie nach Weigert und zur Darstellung des Elacins mit polychromem Methylenblau mit Nachbehandlung mittelst einer Lösung von Acidum tannicum nach Unna.

1. Fall: Die Hornschicht (Taf. II) ist im Gebiete der atrophischen Stelle unregelmässig verdickt und bildet stellenweise erhebliche Auflagerungen. Diese Schicht besteht grösstentheils aus formlosen, homogenen glasigen Streifen, welche sich schwach mit Carmin färben. Zellgrenzen nicht deutlich sichtbar. Das Stratum lucidum fehlt im Gebiete des atrophischen Herdes. Das Rete Malpighi ist ausserordentlich verdünnt und fehlt an einigen Stellen fast gänzlich. Auch die Körnerschicht ist deutlich atrophisch und zeigt eine abnorme, durch ihre unregelmässige Vertheilung auffallende Anordnung des Keratohyalins. An einzelnen Stellen entstehen durch Zusammenfliessen grosse, homogene confluirende Massen dieser Substanz. Die Form der Körnerzellen erscheint entstellt, verlängert, gleichsam zusammengedrückt. Im Gegensatz hierzu ist in dem angrenzenden Wall der Papel das Stratum granulosum vergrössert, die Zellen dieser Schicht hypertrophisch.

Im Stratum germinativum der atrophischen Partie zeigt sich eine regellose Stellung der Zellelemente, die Zahl der Mitosen sowie das Chromatin in den Kernen ist sehr gering. Die Zellen haben eine meist rundliche Form. Ihr Kern ist ovalär mit 1 oder 2 Kernkörperchen.

Die Papillen fehlen an den atrophischen Stellen fast gänzlich, nur hier und da kann man eine spärliche Andeutung derselben erkennen. Die subpapilläre Schicht ist arm an Capillargefässen; diese erscheinen fast leer, ihr Endothel ragt in das Lumen der Gefässe vor; die Adventitia ist schwach entwickelt und enthält spärliche Zellelemente. In dieser subpapillären Schicht findet man in der Umgebung der Capillargefässe spärliche Plasmazellenanhäufung und ziemlich zahlreiche mono- und polynucleäre Leukocyten, die zum Theil eine mehr spindelförmige Gestalt haben. Mastzellen finden sich in sehr geringer Anzahl im Gebiete des Infiltrats, speciell um die Gefässe herum. Riesenzellen fehlen. Die tieferen Schichten sind grösstentheils normal und weisen nur geringe Zellinfiltrate um die Drüsen und die grösseren Gefässe auf. Im subcutanen Bindegewebe nichts Bemerkenswerthes. Schweiss- und Talgdrüsen, Haare sowie die Haarfollikel sind normal.

Die Bindegewebsfasern im subpapillären Gebiete sind stark aneinander gedrängt und derb; das elastische Gewebe (Taf. III Fig. 1) ist in der obersten Papillarschicht innerhalb des atrophischen Gebietes nur schwach entwickelt. In unmittelbarer Nachbarschaft der Pallisadenschicht fehlen sogar die elastischen Fasern stellenweise vollständig. Die noch erhaltenen Fasern sind sehr zart, etwas geschlängelt, feine parallele Linien darstellend mit nur wenigen Nodositäten. Besondere Entartungserscheinungen sind an den elastischen Fasern nicht nachzuweisen. In den tieferen Schichten der Cutis zeigt das elastische Gewebe ein normales Verhalten-

Digitized by Google
Original from UNIVERSITY OF MICHIGAN
Generated on 2019-05-27 18:09 GMT / http://hdl.handle.net/2027/mdp.39015072936266
Public Domain in the United States, Google-digitized / http://www.hathitrust.org/access_use#pd-us-google

Das Pigment ist im Rete Malpighi normal, in der subpapillären Schicht der Cutis dagegen ziemlich stark vermehrt. Man beobachtet ganze Reihen von Pigmentkörnern innerhalb sowohl ausserhalb der Gewebszellen besonders nach der Mitte des atrophischen Herdes zu, in gleicher Weise aber auch in der Gegend des umsäumenden Walles. Um die Capillargefässe herum fand sich keine Pigmentanhäufung.

II. Fall: Stratum corneum ist an der atrophischen Stelle unregelmässig verdickt und zeigt ähnliche Veränderungen wie oben beschrieben. Das Stratum lucidum fehlt überall im Gebiete der atrophischen Haut. Das Rete Malpighi stark verdünnt, erscheint als unregelmässiger schmaler Streifen. In dem schwach entwickelten Stratum granulosum findet man nur zarte Granula, aber keine typischen Körnerzellen. Im Gegensatz hierzu zeigt sich das Stratum granulosum in der Partie des Walles erheblich verdickt, so dass man bis 6 und 7 Zellreihen findet.

Die Papillen der Cutis sind im atrophischen Gebiet verstrichen, in der Umgebung dagegen vergrössert als unregelmässige oft quadratische Zapfen. Das Bindegewebe der subpapillären Schicht ist dicht, die Gefässe erweitert, von einer geringen Zahl von Lymphocyten umgeben, unmittelbar unter der Epidermis an der Peripherie des atrophischen Terrains findet man Anhäufung von Zellinfiltraten, die in ihrer Richtung den Bindegewebsfasern entsprechen. Die Bindegewebszellen scheinen hier gleichfalls vermehrt und vergrössert, Mastzellen und Riesenzellen fehlen. Die elastischen Fasern, die in der Umgebung der atrophischen Herde noch sehr zahlreich vorhanden sind, erscheinen im Infiltrationsgebiet bereits spärlicher, namentlich unmittelbar unter dem Epithel. Sie sind hier auseinandergedrängt und erscheinen in der Mitte des atrophischen Herdes sehr verdünnt. An der Grenze der beiden Schichten findet man parallellaufende Fasern, welche ein scharf begrenztes, aus zarten Bündeln bestehendes Band darstellen. Elacin fehlt. In der tiefer liegenden Cutisschicht ist das elastische Gewebe normal. Auffallende Veränderungen in der Vertheilung des Pigments ist bei dem zweiten Falle mikroskopisch nicht nachzuweisen.

Um die histologischen Befunde unserer beiden Fälle vergleichen zu können, mit denen typischer Lichen ruber planus-Efflorescenzen haben wir von einem charakteristischen, am Unterschenkel localisirten Fall gleichfalls mikroskopische Präparate angefertigt. Wir fanden bei allen Knötchen deutliche Verdickung des Stratum granulosum mit beträchtlicher Hypertrophie der Zellen dieser Schicht. Ueberall war das Stratum Malpighi verbreitet, die interpapillären Fortsetzungen erheblich verdickt und verlängert. Unter der epidermoidalen Schicht findet sich ein deutliches Zellinfiltrat, das zum Theil auch die untersten Zellagen der Epidermis betrifft, so dass die Grenze gegenüber der Cutis nicht überall deutlich zu erkennen ist. Inmitten der Infiltrate findet man keine elastischen Fasern, an der Peripherie nur in spärlichem Masse. Agregirte Herde und Knötchen bilden die Zellen nicht, dagegen ist eine ausgesprochene Localisation um die Gefässe herum zu constatiren. Atrophie

Digitized by Google
Original from UNIVERSITY OF MICHIGAN
Generated on 2019-05-27 18:09 GMT / http://hdl.handle.net/2027/mdp.39015072936266
Public Domain in the United States, Google-digitized / http://www.hathitrust.org/access_use#pd-us-google

und Scleroseerscheinungen waren nirgends zu finden. Bis auf die beiden letzten Punkte finden wir aber, wie aus der Beschreibung ersichtlich, einen durchaus ähnlichen Befund, wie bei unsern beiden atypischen Fällen.

Wir fanden demnach als besonders charakteristisch für Lichen ruber planus die Hypertrophie des Stratum granulosum in der Gegend des Walles, der die atrophischen Partien umgab und das circumscripte in den obersten Schichten der Cutis liegende Zellinfiltrat.

Unsere mikroskopischen Untersuchungen bestätigen auch die Angaben von Darier in der oben erwähnten Arbeit. Er constatirte in seinem Falle von Lichen ruber planus scleroticus den Beginn der Erkrankung mit einem embryonalen Zellinfiltrat der oberflächlichen Cutisschicht, das später zu einem stabilen Bindegewebe sich organisirte. Das letztere schrumpft, führt zu einer Erweiterung des Stratum papillare und verursacht anscheinend eine narbenähnliche Atrophie mit dünner werdendem Stratum mucosum, Verdichtung des Cutisbindegewebes und Verminderung der elastischen Fasern.

Unsere klinischen und histologischen Befunde führen also zur Auffassung der beiden eigenartigen Fälle als Lichen ruber planus atrophicus. Wir sind geneigt, diese Dermatose nach dem Vorgange Besnier's nicht als eine besondere Form des typischen Erkrankungsbildes aufzufassen, sondern als eine Varietät desselben. In der That handelt es sich hier um regressive Veränderungen der Elemente von Lichen planus, welche man ja auch bei sonst typischen Fällen, wenn auch in geringerem Grade, beobachten kann.

In ähnlichem Sinne äussert sich auch Pawlow, der auf den allmäligen Uebergang der typischen Licheneruption zu den sclerotischen Gebilden besonders hinweist.

Zur Klärung der Aetiologie des Lichen ruber planus können unsere Fälle keinen wesentlichen Beitrag liefern. Wir wollen daher auf die verschiedenen Hypothesen nicht genauer eingehen. Für die parasitäre Aetiologie haben wir keinerlei positive Anhaltspunkte weder durch die klinische Betrachtung noch durch die mikroskopische Untersuchung finden können. Wir haben unsere Aufmerksamkeit auch besonders auf eine evtl. nervöse Aetiologie gerichtet, die ja von vielen Autoren

Digitized by Google
Original from UNIVERSITY OF MICHIGAN
Generated on 2019-05-27 18:09 GMT / http://hdl.handle.net/2027/mdp.39015072936266
Public Domain in the United States, Google-digitized / http://www.hathitrust.org/access_use#pd-us-google

angenommen wird. Wir haben nichts Positives in dieser Hinsicht gefunden; es war weder eine Erregung oder Erkrankung des Nervensystems dem Auftreten der Dermatose vorangegangen, noch auch hat sich eine nervöse Erkrankung im Laufe der späteren Zeit herausgebildet.

Ebensowenig ist es uns gelungen, eine Erklärung dafür zu finden, dass in unsern beiden Fällen von Lichen ruber der weitere Verlauf zu den geschilderten ausgedehnten atrophischen und narbenähnlichen Veränderungen führte. Wir haben nicht finden können, dass unsere Patienten — wie in dem oben erwähnten Falle — zu keloidähnlichen Bildungen nach Verletzungen und dgl. neigten.

Bei der Besprechung der Diagnose muss besonders die Differentialdiagnose gegenüber dem Lupus erythematosus berücksichtigt werden. Wir haben in der That namentlich bei dem zweiten Falle bei der anfänglichen Beobachtung vielfach an diese Erkrankung gedacht, vor allem war es die Localisation am Kopf, die zu Bildern führte, von einer frappanten Aehnlichkeit mit Lupus erythematosus-Herden, die blaurothe Verfärbung der Randpartien, das Auftreten zahlreicher feiner Gefässchen in der Umgebung der Herde, die atrophischen haarlosen centralen Partien erinnerten durchaus an das typische Bild dieser Erkrankung, zumal die Primäreffloreszenzen meist zu rundlichen Herden angeordnet waren. Bei der genaueren Besichtigung des Körpers aber fand man doch zahlreiche typische Lichen ruber planus-Knötchen. An einzelnen Stellen confluirten diese zu Herden von chagrinlederartiger Felderung, wie man sie bei typischen Fällen nicht so selten findet. Mit Recht legen Fournier und Besnier diesen Herden mit polygonaler mosaikähnlicher Zeichnung einen besonderen diagnostischen Werth bei atypischen Fällen bei. Auch die sonstigen Erscheinungen, der erhebliche Juckreiz, sowie der weitere Verlauf, das Fehlen stärkeren Juckens, das Ausbleiben von Nässen, Blasenbildung und dgl. stützten durchaus die Diagnose. Bei einigen in der Literatur erwähnten schwer diagnosticirbaren Fällen von Lichen planus atrophicus führte die Betheiligung der Mundhöhle mit typischen Effloreszenzen auf die richtige Diagnose. Bei unseren beiden

Digitized by Google
Original from UNIVERSITY OF MICHIGAN
Generated on 2019-05-27 18:09 GMT / http://hdl.handle.net/2027/mdp.39015072936266
Public Domain in the United States, Google-digitized / http://www.hathitrust.org/access_use#pd-us-google

Fällen waren charakteristische Planusknötchen der Mundschleimhaut nicht zu constatiren. Musste man somit die Erkrankung sicher als Lichen ruber planus auffassen, so war ja an der Thatsache, dass es sich hier um eine atrophische Form handelte, nach dem klinischen und mikroskopischen Befund kein Zweifel. Die Bezeichnung sclerotica war freilich, wie oben bereits erwähnt, nicht so zutreffend und ist nur für einzelne Efflorescenzen, nicht aber für das ganze Krankheitsbild der beiden Fälle gerechtfertigt.

Unsere beiden Fälle dem Krankheitsbilde von Parakeratosis variegata Unna's zuzurechnen, liegt keine Veranlassung vor, wenn auch der sehr chronische Verlauf, zum Theil die Anordnung der Efflorescenzen und die relativ geringen subjectiven Beschwerden an diese seltene Krankheit erinnern. Die übrigen Erscheinungen, vor allem auch die atrophischen Vorgänge, sowie das Vorhandensein typischer Lichen planus-Knötchen sprechen gegen diese Auffassung. Allerdings soll nicht unerwähnt bleiben, dass in neuerer Zeit sich die Stimmen mehren, die die Parakeratosis variegata als atypische Lichen ruber planus-Form auffassen.

Ueber die Behandlung des Lichen ruber atrophicus ist etwas Besonderes nicht anzuführen. Man wird hier therapeutisch in der gleichen Weise vorgehen, wie bei den gewöhnlichen Formen der Erkrankung. Unsere beiden Kranken wurden erfolgreich mit Arsen und gleichzeitiger äusserlicher Therapie behandelt. Arsen wurde subcutan als Injectionen von Natrium kakodylicum 0·04—0·08 täglich gegeben und ohne jede Nebenerscheinungen gut vertragen. Von den zahlreichen äusserlich angewandten Medicamenten bewährten sich am besten Chrysarobin als 5% Salbe, Theerpräparate, Pyrogallusaceton (10%). Auch Thiosinaminpflaster trug zur schnelleren Resorption der noch frischeren Knötchen bei. Der Juckreiz verschwand schon nach kurzer Zeit der Behandlung; neue Efflorescenzen traten während des Aufenthaltes in der Klinik nicht auf.

Eine vollständige Abheilung der Krankheitserscheinungen war allerdings bei der bisherigen Beobachtung nicht zu constatiren.

Digitized by Google
Original from UNIVERSITY OF MICHIGAN
Generated on 2019-05-27 18:09 GMT / http://hdl.handle.net/2027/mdp.39015072936266
Public Domain in the United States, Google-digitized / http://www.hathitrust.org/access_use#pd-us-google

Im Anschluss an die beiden mitgetheilten Fälle sei noch kurz ein dritter atypischer Fall von Lichen ruber planus erwähnt, der zwar nicht zu atrophischen Vorgängen führte, aber insofern an die beiden Beobachtungen erinnerte, als er eine kreisförmige Anordnung aufwies.

Die Bildung von circinären Efflorescenzen bei sonst typischen Fällen von Lichen ruber planus ist nicht gar so selten beobachtet worden. Unna unterscheidet zwei Bildungsarten dieser kreisförmigen Eruptionen. Sie sollen einmal dadurch entstehen, dass von Anfang an die Knötchen in ringförmiger Weise gruppirt auftreten, das andere Mal dadurch, dass ein Planusknötchen sich vergrössert und im Centrum abheilt. Ehe ich die Schilderung des klinischen und histologischen Befundes unseres Falles gebe, will ich kurz die wichtigsten und auffallendsten Fälle von Lichen ruber planus mit annulärer Anordnung aus der Literatur zusammenstellen.

Morris veröffentlichte einen Fall bei einer 53jährigen Patientin. An der Brust traten leicht juckende, ringförmige Herde auf; während die Peripherie aus Lichen-Knötchen bestand, war die Mitte zum Theil atrophisch, zum Theil derb und morphoeaähnlich. In einem Falle von Robinson aus dem Jahre 1895 waren neben der universellen Verbreitung des Lichen planus auch zahlreiche Knötchen an den Händen in Form von Kreisen angeordnet. Róna beschrieb einen Kranken, der einen trockenen juckenden Ausschlag am Penis in Gestalt schuppender Kreise aufwies; die Peripherie dieser Herde stellte einen erhabenen rothblauen harten Saum dar, der aus vielen hanfkorngrossen polygonalen Knötchen zu bestehen schien. Auch an den Lippen und an der Wangenschleimhaut fand man ähnliche kreisförmige Gebilde. Cavafy demonstrirte einen Patienten, der neben gewöhnlichen Lichen planus-Efflorescenzen auch kreisförmig angeordnete Herde an Brust, Bauch und am Rücken aufwies. Zwei entsprechende Fälle beschrieben auch Breda und Robinson. Unna beschreibt 4, Heuss einen Fall von kreisförmigem Lichen planus. v. Düring, Dubreuilh, Galloway, Pringle u. A. erwähnen hierher gehörige Fälle, die meist an den Händen localisirt waren. Bemerkenswerth ist die Thatsache, dass auch

Generated on 2019-05-27 18:09 GMT / http://hdl.handle.net/2027/mdp.39015072936266
Public Domain in the United States, Google-digitized / http://www.hathitrust.org/access_use#pd-us-google
Digitized by Google
Original from UNIVERSITY OF MICHIGAN

hier leicht atrophische Vorgänge in den centralen Partien zu constatiren waren, und dass zum Theil das Krankheitsbild an Lupus erythematosus erinnerte, wie wir das auch bei unseren beiden Fällen hervorgehoben haben.

Der von uns beobachtete Fall von Lichen ruber planus annulatus wurde im Jahre 1893 in die Breslauer dermatologische Klinik aufgenommen. Aus der Anamnese sei nur erwähnt, dass der Ausschlag seit etwa $^1/_2$ Jahr an den unteren Extremitäten unter anfänglich starkem Juckreiz aufgetreten war. Man fand bei der Aufnahme Varicen an beiden Unterschenkeln. An den unteren Extremitäten bis herauf in die Hüftengegend zahlreiche röthliche Efflorescenzen, Linsen- bis 10 Pfennigstückgross, zum Theil in Gestalt schöner Kreise. Die Eruptionen sind nur wenig erhaben und weisen unbedeutende Schuppung, stellenweise dunkelbraune Verfärbung auf. An einzelnen Stellen finden sich charakteristische polygonale Knötchen, die die Diagnose Lichen ruber planus sichern.

Auch die histologische Untersuchung stützte diese Diagnose. Man fand scharf begrenzte Infiltrate unmittelbar unter der epidermoidalen Schicht zum Theil in diese herüberreichend, so dass die Grenze zwischen Epithel und Bindegewebe undeutlich wird. Das elastische Gewebe fehlt in den infiltrirten Partien, atrophische Vorgänge nirgend angedeutet.

Es handelt sich demnach um einen sicheren Fall von Lichen ruber planus, der durch die fast ausschliessliche Gruppirung zu Kreisen und guirlandenähnlichen Figuren ausgezeichnet ist, im Uebrigen aber weder im klinischen Verlauf noch im histologischen Bilde etwas Auffallendes zeigt.

Zum Schlusse ist es mir ein aufrichtiges Bedürfniss, Herrn Geheimrath Professor Neisser für die Ueberlassung des Krankenmaterials, sowie Herrn Priv.-Doc. Dr. Schäffer für die sehr lebhafte und reichliche Unterstützung bei dieser Arbeit meinen besten Dank auszusprechen.

Digitized by Google
Original from UNIVERSITY OF MICHIGAN
Generated on 2019-05-27 18:09 GMT / http://hdl.handle.net/2027/mdp.39015072936266
Public Domain in the United States, Google-digitized / http://www.hathitrust.org/access_use#pd-us-google

Literatur.

1. Besnier, E. Congrès international de dermat. et de syphiligr. Paris 1889. pag. 35.

2. Breda, A. Beobachtungen und Betrachtungen über Lichen ruber. Arch. f. Dermat. u. Syph. 1898. Bd. XLIII. pag. 120 u. 123.

3. Brocq, L. Traitement des maladies de la peau. Paris. 1890. p. 452.

4. Cavafy. Unusual form of lichen planus. The brit. Journ. of dermat. April 1897. Vol. IX. pag. 154.

5. Chatelain, E. Précis iconographique des maladies de la peau. Paris 1893. pag. 270.

6. Crocker, H. Radcliffe. Journ. of cutan. and genit.-urin. dis. Vol. XII. Nr. 1. 1894. pag. 5.

7. Derselbe. Atlas of the diseas. of the skin. 1896. Vol. II. Plate LXVII. Fig. 3 u. 4.

8. Derselbe. Lichen planus: its variations, relations and imitations (mit Discussion). Brit. Journ. of Dermatol. Vol. XII. 1900.

9. Darier, J. Lichen plan. scléreux. Ann. de dermat. et de syph. 1892. pag. 833.

10. Dubreuilh, W. Sur un cas d'eruption circinée chronique de la main. Ann. de dermat. et de syphilig. 1895. pag. 355.

11. Düring, v. E. Lichen, lichen neuroticus u. Pityriasis rubra pilaris. Monatsh. f. prakt. Dermat. Bd. XVI. 1893. Nr. 10. pag. 457.

12. Galloway, J. Lichen annularis: a „ringed eruption" of the extremities. The brit. Journ. of dermat. Juni 1899. Vol. XI. pag. 221.

13. Gaucher, Barbe u. Balli. Lichen plan. atrophique pigmenté. Ann. de dermat. et de syphilig. 1895. pag. 302.

14. Hallopeau, H. Du lichen plan. et particulièrement de sa forme atrophique. Ann. de dermat. et de syphilig. 1887. pag. 790.

15. Derselbe. Lichen plan, scléreux. Ann. de dermat. et de syph. 1889. pag. 447.

16. Derselbe. Sur un nonveau cas de lichen plan, atrophique. Ann. de dermat. et de syph. 1896. pag. 57.

17. Derselbe. Sur un nouveau cas de lichen de Wilson scléreux. Ann. de dermat. et de syph. 1898. pag. 358.

18. Derselbe. Sur un lichen en nappe. Ann. de dermat. et de syph. 1890. pag. 424.

19. Heuss, E. Lichen planus annularis. Intern. Atlas seltener Hautkrankh. Bd. XIV. 1899. Taf. XLIII. Fig. 3 u. 4.

20. Kaposi, M. Pathologie et traitement des maladies de la peau. Traduction française par Besnier et Doyon. II. edition. Paris 1891. T. I. pag. 641.

21. Kopp, C. Atlas d. Hautkrankheiten. München. 1893. Fig. 9.

22. Morris, M. The british Journ. of dermat. Juli 1894. Vol. VI. pag. 216.

23. Orbaek, W. Lichen atrophicus und Vitiligo. Nord med. Ark. 1899. Nr. 5. Arch. f. Dermat. u. Syph. 1899. Bd. L. pag. 393.

24 Pawlow, T. Ein seltener Fall v. Lichen scleroticus s. atrophicus. Meditzinskoje Obozrjenie. 1894. Nr. 8. (russisch).

25. Pringle, J. J. Case of diagnosis. The brit. journ. of dermat. Vol. XI. 1899. pag. 435.

Digitized by Google
Original from UNIVERSITY OF MICHIGAN
Generated on 2019-05-27 18:10 GMT / http://hdl.handle.net/2027/mdp.39015072936266
Public Domain in the United States, Google-digitized / http://www.hathitrust.org/access_use#pd-us-google

26. Derselbe. Lichen planus. The brit. journ. of dermat. Vol. VII. 1896. pag. 330.
27. Riehl, G. Intern. clin. Rundschau. 1893. Nr. 25.
28. Robinson, A. R. A case of acute generatized lichen planus. Journ. of cutaneous and genito-urin. diseases. Vol. XIII. 1895. pag. 120.
29. Derselbe. Case of lichen planus. Journ. of cutaneous and vener. diseases. Vol. IV. 1886. pag. 20.
30. Róna, J. Weitere Beiträge zur Lehre d. Lichen ruber. Monatsh. f. prakt. Dermat. 1889. Bd. VIII. Nr. 6. pag. 255.
31. Stowers. Lichen planus atrophicus. Third internat. congress of dermat. London 1896. pag. 906.
32. Schwimmer, E. Lichen ruber planus atrophicus. Arch. f. Dermat. u. Syph. 1895. Bd. XXXIII. pag. 451.
33. Unna, P. G. Die Histopathologie der Hautkrankheiten. Berlin. 1894. pag. 307.
34. Derselbe. Lichen annularis universalis. Internat. Atl. seltener Hautkrankh. Bd. XIV. 1899. Taf. XLIII. Fig. 1 u. 2.
35. Derselbe. Pariser Briefe. Monatsh. f. prakt. Dermat. Bd. VII. 1888. pag. 560.
36. Vinrace. Lichen planus atrophicus. Third internat. congress of dermat. London 1896. pag. 906.

Erklärung der Abbildungen auf Taf. XVI—XVIII.

Tafel XVI. Lichen atrophicus annulatus. Die Chromolithographie des I. Falles. Die äussere Seite des linken Oberschenkels. Ausgeführt nach der Moulage der Breslauer dermat. Klinik von A. Kröner.

Tafel XVII. Lichen atrophicus annulatus. Derselbe Fall. Verticalschnitt durch die Haut. Conservirt in Alkohol. Färbung mit Hämatoxylin-Eosin. Zeiss. Obj. AA. Ocul. 2. Allgemeine Uebersicht eines atrophischen Herdes; die linke Hälfte des Präparats. *a*) Das stellenweise verdickte Stratum corneum. *b*) Das hypertrophische Stratum granulosum in dem den atrophischen Bezirk umgebenden Wall. *c*) Das atrophische Rete Malpighi. *d*) Die Infiltration in dem den atrophischen Bezirk umgebenden Wall. *e*) Eine geringe Infiltration um die Talgdrüse. *ff*) Die Infiltration in der subpapillären Schicht der Cutis. *g*) Die oberflächlichen, *h*) die tieferen Cutisschichten. *i*) Panniculus adiposus. *k*) Die normalen Epidermisschichten in der Nachbarschaft des atrophischen Herdes.

Tafel XVIII. Fig. 1. Lichen atrophicus annulatus. Derselbe Fall. Conservirt in Alkohol. Färbung mit saurem Orceïn. Zeiss. Obj. DD. Ocul. 2. *a*) Das atrophische Stratum mucosum. *b*) Die feinen elastischen Fasern, welche sich in geringer Zahl in der subpapillären Schicht der Cutis finden; keine dichte Zusammenflechtung der Fasern von elastischem Gewebe. *c*) Die normalen elastischen Fasern in den tieferen Cutisschichten.

Fig. 2. Derselbe Fall. Dieselbe Conservirung, Färbung und Vergrösserung. Die elastischen Fasern der normalen Haut in der Nähe des atrophischen Herdes; das Präparat ist zum Vergleich mit der vorhergehenden Abbildung bestimmt. *a*) Stratum corneum. *b*) Stratum mucosum. *c*) Die normalen elastischen Fasern in der subpapillären Schicht der Cutis. *d*) Desgleichen in den tiefen Cutisschichten.

Digitized by Google
Original from UNIVERSITY OF MICHIGAN
Generated on 2019-05-27 18:12 GMT / http://hdl.handle.net/2027/mdp.39015072936266
Public Domain in the United States, Google-digitized / http://www.hathitrust.org/access_use#pd-us-google

Zarubin: Lichen ruber atrophicus.

Digitized by Google
Original from UNIVERSITY OF MICHIGAN
Generated on 2019-05-27 18:10 GMT / http://hdl.handle.net/2027/mdp.39015072936266
Public Domain in the United States, Google-digitized / http://www.hathitrust.org/access_use#pd-us-google

Generated on 2019-05-27 18:10 GMT / http://hdl.handle.net/2027/mdp.39015072936266
Public Domain in the United States, Google-digitized / http://www.hathitrust.org/access_use#pd-us-google

Digitized by Google

Original from
UNIVERSITY OF MICHIGAN

Fig. 2.

Zarubin: Lichen ruber atrophicus.

Digitized by Google
Original from UNIVERSITY OF MICHIGAN
Generated on 2019-05-27 18:10 GMT / http://hdl.handle.net/2027/mdp.39015072936266
Public Domain in the United States, Google-digitized / http://www.hathitrust.org/access_use#pd-us-google

Generated on 2019-05-27 18:10 GMT / http://hdl.handle.net/2027/mdp.39015072936266
Public Domain in the United States, Google-digitized / http://www.hathitrust.org/access_use#pd-us-google

Digitized by Google

Original from
UNIVERSITY OF MICHIGAN

Fig. 1.

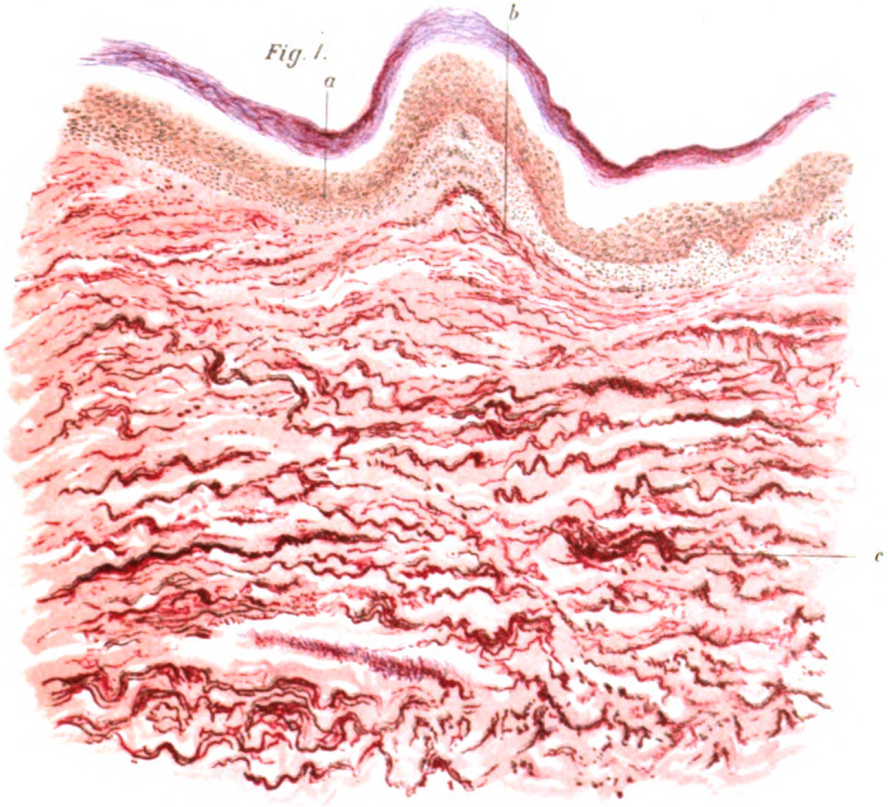

Fig. 2.

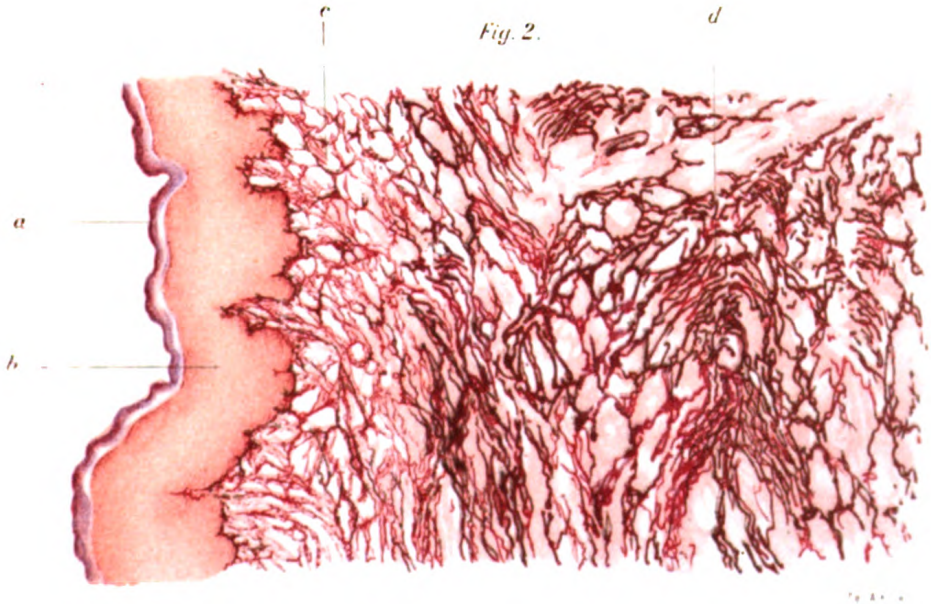

Zarubin: Lichen ruber atrophicus.

Digitized by Google
Original from UNIVERSITY OF MICHIGAN
Generated on 2019-05-27 18:10 GMT / http://hdl.handle.net/2027/mdp.39015072936266
Public Domain in the United States, Google-digitized / http://www.hathitrust.org/access_use#pd-us-google

Generated on 2019-05-27 18:10 GMT / http://hdl.handle.net/2027/mdp.39015072936266
Public Domain in the United States, Google-digitized / http://www.hathitrust.org/access_use#pd-us-google

Digitized by Google

Original from
UNIVERSITY OF MICHIGAN

Ueber die Dermatitis nodularis necrotica.

(Phlebitis nodularis necrotisans Philippson, Tuberculide acnéiforme etc.)

Von

Docent **Ludwig Török** (Budapest).

(Hiezu Taf. XIX.)

Im Folgenden sollen die Krankengeschichten und die histologische Untersuchung zweier Fälle der von Darier in die Gruppe der Tuberculide gestellten Affection mitgetheilt werden. Dieselben entsprachen dem von Barthélemy aufgestellten Typus der Folliclis insoferne, als die Hautveränderungen nicht in der Tiefe des subcutanen Gewebes, sondern in der Lederhaut und zwar hauptsächlich an der unteren Grenze der letzteren entstanden, an den Extremitäten localisirt waren und Neigung zur Gruppenbildung aufwiesen. In beiden Fällen war es mir möglich je einen Knoten histologisch zu untersuchen. Die Resultate dieser histologischen Untersuchungen, welche ich in der Februarsitzung 1901 der Gesellschaft der ungarischen Dermatologen vorgetragen habe, stimmen mit denjenigen, welche Philippson unter dem Titel Phlebitis nodularis necrotisans (Beitrag zu dem Studium des Tuberculides von Darier) im LV. Band, Heft 2, des laufenden Jahres in diesem Archiv mitgetheilt hat, überein und ergänzen dieselben in einzelnen Details

Digitized by Google
Original from UNIVERSITY OF MICHIGAN
Generated on 2019-05-27 18:10 GMT / http://hdl.handle.net/2027/mdp.39015072936266
Public Domain in the United States, Google-digitized / http://www.hathitrust.org/access_use#pd-us-google

Beobachtung I. August 1900. Viktor K., 38 alt, Kaufmann, leidet seit Jahren an Gicht. Die Gelenksenden der Interphalangealgelenke beider kleiner Finger verdickt, ebenso das unterste Stück der Ulna in beiden Handwurzelgelenken. Keine Tuberculose in der Familie. Das Hautleiden besteht seit mehreren Jahren, vergeht im Winter und recidivirt im Sommer, verursacht zumeist keine subjective Beschwerden, selten etwas Jucken, Schmerzen bloss wenn die Hautveränderungen stärker entzündet sind. Erster Schub vor 8 Jahren auf beiden Knien, wo jetzt Narben sichtbar sind. Seither hauptsächlich an Ellbogen und Unterarmen. Seit vorigem Jahre auch auf den Händen.

Localisation der frischen Hautveränderungen. Die meisten auf der Streckseite der Ellbogen und in deren unmittelbarer Nachbarschaft auf Ober- und Unterarmen. Weniger Hautveränderungen als hier sieht man auf den Streckflächen der Unterarme und auf den Handrücken, bloss vereinzelt auf der Beugeseite der Unterarme, im unteren Drittel derselben und auf den Oberarmen, auf den Knien, Ober- und Unterschenkel, Glutaeen- und in der Lumbalgegend.

Narben sind überall zwischen den frischen Läsionen vorhanden. Ihre Zahl überwiegt an den Knien, sowie überhaupt an den Unterextremitäten. Einzelne Narben auf den Handrücken.

Die Hautveränderungen bilden anfangs kleinerbsengrosse, mit ihren derberen Antheile in der Tiefe der Lederhaut eingebettete Knoten, über welche ein leichtes, mit blasser, rosiger Hyperämie verbundenes Oedem die Haut leicht emporwölbt. Die Knoten wachsen nur wenig und blos gegen die Oberfläche zu, sie werden dann etwas dunkler hyperämisch und prominiren auch etwas mehr, sind aber noch immer relativ (zu ihrer Grösse) flach. Bald sieht man die Mitte weisslich verfärbt, besonders wenn man durch Spannung der Haut die Hyperämie verdrängt. Sticht man nun ein, so entleert sich ein Tropfen leicht getrübtes Serum. Bei spontaner Weiterentwicklung bildet sich bald darnach, ohne dass Eiter ausgetreten wäre, eine trockene, gelbgrüne Kruste, welche im Niveau des Knötcheninfiltrates gelegen ist und von einem dünnen Saume des letzteren eingerahmt wird. Die Kruste haftet fest an der Unterlage. Nach ihrer Abnahme sieht man ein flaches, rundes, scharf umrandetes Geschwür, mit glattem, etwas glänzendem, dunkelrothem Grunde. Die Kruste wird bald von neuem gebildet, liegt aber jetz etwas tiefer als der Rand des Geschwürchens. Die Kruste liegt später, wenn sich das Infiltrat allmälig zurückbildet, immer noch im Niveau der Haut. Unterhalb dieser Kruste geschieht die Ueberhäutung des Geschwürs, nach deren Beendigung die Kruste abfällt. Die frische Narbe ist anfangs etwas violett, später bräunlich und endlich weiss. Sie hat die Gestalt einer Blatternarbe, ist deprimirt, scharf begrenzt, mit steilen Rändern versehen.

Beobachtung II. Sz. B., 26 Jahre alt, wurde am 15. Nov. 1900 ins Hospital der Poliklinik aufgenommen. Ihr Vater starb an einer Herzkrankheit, die Mutter an einer Apoplexia cerebri; drei Geschwister leben und sind gesund. Vor zwei Jahren war sie wegen eines pleuritischen

Digitized by Google
Original from UNIVERSITY OF MICHIGAN
Generated on 2019-05-27 18:10 GMT / http://hdl.handle.net/2027/mdp.39015072936266
Public Domain in the United States, Google-digitized / http://www.hathitrust.org/access_use#pd-us-google

Exsudates in Spitalsbehandlung. Vor 6 Jahren hat sie einen Anfall ihrer gegenwärtigen Hautkrankheit überstanden, welche damals vollkommen, mit Hinterlassung kleiner Närbchen ausheilte. Der gegenwärtige Schub hat vor einigen Monaten begonnen.

Status praesens am 15. November 1900. Anaemisches Individuum. Auf der linken Seite des Halses, dem hinteren Rande des Sternocleidomastoideus entsprechend mehrere haselnussgrosse Lymphdrüsen, welche seit Jahren bestehen und sich, laut Aussage des Kranken, im Winter immer vergrössern, im Sommer beinahe vollkommen vergehen. Befund an den Brustorganen (Doc. Stern): Die linke Thoraxhälfte ist etwas retrahirt und nimmt an den Athembewegungen weniger Theil, als die rechte. Herzspitzenstoss im 5. Zwischenrippenraum nach aussen in die Mamillarlinie verlegt. Die Lungengrenzen rechts tiefer, links höher; der untere innere Rand der linken Lungenhälfte angewachsen; links rauhes Athmen.

Fluor albus. Linke Ovarialgegend etwas empfindlich.

Befund an der Haut:

Die Hautveränderungen entstehen in der Lederhaut an der unteren Grenze derselben. Sie bilden anfangs ziemlich resistente stecknadelkopfgrosse, kleinerbsengrosse Knoten, über welchen die Haut ein wenig vorgewölbt und an den Oberextremitäten blassroth, an den Unterextremitäten etwas lebhafter roth erscheint. Die Hyperämie wird mit dem allmäligem Wachsthum der Knoten dunkler, bekommt einen Stich ins bläuliche, welcher insbesondere an den Unterextremitäten und den Handrücken auffällt. Die Knoten wachsen nur wenig, sie sind immer hart, resistent und diese Resistenz ist in späteren Stadien der Entwicklung in der ganzen Dicke der Lederhaut zu fühlen. Allmälig entwickelt sich in der Mitte des Knotens eine weisslich-grüne, nekrotische Stelle, welche sich alsbald zu einer etwas dunkleren, graulich-grünen Borke umwandelt. Diese Borke liegt im Niveau der krankhaft veränderten Haut, sie ragt über die Oberfläche des Knotens nicht empor und haftet ziemlich fest an ihrer Unterlage. Wird sie losgelöst, dann liegt ein etwa stecknadelkopfgrosses, scharf umrandetes Geschwürchen mit dunkelrothem Grunde zu Tage. Die Nekrose des Knotens schreitet allmälig weiter. Die Borke nimmt nun beinahe die ganze Oberfläche des Knotens ein, auch ist das Geschwürchen nach ihrer Abnahme tiefer, grubenförmig; sein Rand ist steil und es lässt sich etwas trübes Serum aus demselben herausdrücken. Rund um das Geschwürchen sieht man nun einen schmalen, dunkelrothen und leicht ödematösen Hof. Der Geschwürsgrund ist glatt, glänzend, dunkelroth, manchmal auch mit etwas Eiter bedeckt. Die grösseren Borken sind ebenfalls im Hautniveau gelegen, von dem derben Infiltrat, welches noch nicht zerfallen ist, umrahmt und an dem Geschwürsgrunde und an den Geschwürsrändern festhaftend. Die Heilung geschieht unter der Borke. Nach Abfall der letzteren findet man stecknadelkopf- bis erbsengrosse, deprimirte, scharf umrandete Narben, wie nach Blattern, welche anfangs noch etwas hyperämisch und pigmentirt sind, später aber glänzend weiss werden. Der Verlauf der Einzelläsion ist ein sehr

Digitized by Google
Original from UNIVERSITY OF MICHIGAN
Generated on 2019-05-27 18:10 GMT / http://hdl.handle.net/2027/mdp.39015072936266
Public Domain in the United States, Google-digitized / http://www.hathitrust.org/access_use#pd-us-google

langsamer. Seit etwa 3 Monaten haben sich, laut Aussage des Kranken, kaum 1—2 zurückgebildet.

Die beschriebenen Hautveränderungen finden sich auf den Ober- und Unterextremitäten u. zw. in grösserer Menge auf der linken Oberextremität. Die meisten sind auf beiden Ellbogen zugegen, des weiteren entlang des Ulnarrandes des linken Unterarms, auf der Ulnarseite des linken Handrückens und auf seinem Ulnarrande bis an die Grenze der entsprechenden Seite des linken Handtellers, des weiteren oberhalb beider Patellen — in etwas grösserer Menge linkerseits — auf beiden Fussrücken — in stärkerem Masse am inneren Rande des rechten Fussrückens.

Auf dem linken Oberarme sind neben einigen älteren weissen und frischen pigmentirten Narben etwa 14 junge Knoten mit glatter Oberfläche vorhanden.

Auf der Streckfläche des linken Ellbogens finden sich neben einigen jüngeren Knoten zwei ältere, welche in der Mitte je ein stecknadelkopfgrosses Börkchen aufweisen. Die Knoten sind in der Mitte des Ellbogens zu einer thalergrossen Plaque confluirt.

Auf dem linken Unterarme sind einer vom Ellbogen zum Processus styloideus ulnae gezogenen Linie entsprechend neben zahlreichen weissen Närbchen etwa 20 Knoten vorhanden, deren Oberfläche zum Theil glatt, z. Th. mit stecknadelkopf-kleinerbsengrossen Borken bedeckt ist.

Auf dem linken Handrücken, sowie auf der Streckfläche der ersten Phalange des linken Zeige-, Mittel-, Ring- und kleinen Fingers befinden sich etwa 40 Knoten zum grössten Theile der ulnaren Seite zu localisirt. Diese sind theilweise mit glatter Oberfläche versehen, theilweise exulcerirt und mit Borken versehen. Dazwischen sind mehrere ältere weisse und 1—2 pigmentirte Närbchen vorhanden.

Die rechte Oberextremität ist viel weniger befallen. Auf der rechten Hand ist bloss ein einziger Knoten vorhanden u. zw. auf der Streckseite des Metacarpalgelenkes des Daumens. Die übrigen befinden sich alle auf der Streckseite des Ellbogens oder in dessen unmittelbarer Nähe auf dem Ober- und Unterarme. Die Knoten der rechten Oberextremität sind später aufgetreten als die der linken Seite. Sie besitzen deshalb beinahe alle noch eine glatte Oberfläche, sitzen noch zum grössten Theile in der Tiefe der Lederhaut. Auf der Streckfläche des r. Oberarms sind 9 Knoten vorhanden, bloss einer trägt ein Börkchen. Die übrigen 25 Knoten befinden sich auf dem Ellbogen oder in seiner Nachbarschaft auf der Streckfläche des Unterarmes.

Die Beugeseiten sind auf beiden Armen frei, bloss auf der Beugeseite des linken Unterarmes ist ein altes, weisses Närbchen vorhanden.

Auf der Streckseite des linken Knies finden wir 29, auf der des rechten 12 Knoten. Die meisten erfüllen die ganze Breite der Lederhaut, einzelne erheben sich über das Hautniveau. Zwei Knoten linkerseits sind noch in der Tiefe der Lederhaut gelegen. Daneben zerstreut weisse Närbchen.

Digitized by Google
Original from UNIVERSITY OF MICHIGAN
Generated on 2019-05-27 18:10 GMT / http://hdl.handle.net/2027/mdp.39015072936266
Public Domain in the United States, Google-digitized / http://www.hathitrust.org/access_use#pd-us-google

Auf der Aussenseite der Hinterfläche des rechten Unterschenkels drei ganz frische Knoten und ein in Heilung begriffenes. Auf der Vorderfläche des unteren Drittels des rechten Unterschenkels drei ganz frische, tiefer gelegene und ein älterer, die ganze Breite der Lederhaut einnehmender Knoten.

Die Zahl der Knoten ist auf dem rechten Fussrücken eine grössere als auf dem linken. Drei mit Borken bedeckte Knoten sind in der Mitte des rechten Fussrückens, sechs glatte auf der Innenseite desselben, einer an der Uebergangsstelle zwischen Innenseite des Fussrückens und Planta pedis. Auf der äusseren Seite des rechten Fussrückens finden sich 4 Knoten; dazwischen einzelne Närbchen zerstreut. Auf dem linken Fussrücken und auf der äusseren Seite desselben je zwei entwickeltere und je ein frischer, tief gelegener Knoten und mehrere Narben. Zwei Knoten befinden sich über der Sehne des Streckers der grossen Sehne.

Die Knoten verursachen keine subjectiven Beschwerden. Bloss solche mit stärkerer Eiterung unter der Borke sind schmerzhaft.

Therapie. Verbände mit Ol. jecoris aselli. Innerlich Sol. arsen. Fowleri.

Während des Aufenthaltes im Spitale treten bloss 2 neuere Knoten auf: einer auf der Streckseite des linken kleinen Fingers, einer auf dem Rücken der linken zweiten Zehe.

Am 16. December 1900 wurde Pat. entlassen. Die Knoten waren zumeist zurückgebildet oder in vorgeschrittener Rückbildung begriffen u. zw. ein Theil ohne vorher nekrotisirt zu sein.

In beiden Fällen habe ich je ein kleinerbsengrosses, blassrothes, in der Lederhaut gelagertes Knötchen, an welchem makroskopisch noch keine Zeichen der Necrose wahrnehmbar waren, histologisch untersucht. Das Knötchen wurde im ersten Falle der Haut des linken Unterarmes, im zweiten der des rechten Unterschenkels entnommen, in Alkohol fixirt, in Celloidin eingebettet und in Serienschnitte zerlegt. Auf mein Ansuchen haben mir überdies Pollitzer, Fordyce und Dubreuilh Präparate von ihren Fällen zur Durchsicht überlassen, wofür ich ihnen zu aufrichtigem Danke verpflichtet bin.

Die pathologischen Veränderungen waren in beiden Fällen an der Grenze der Lederhaut und des subcutanen Gewebes am stärksten entwickelt. Hier finden wir im Falle 1. eine grössere Vene, deren Endothel etwas geschwollen ist. Die Endothelzellen scheinen vermehrt zu sein, ihre Kerne liegen näher beisammen. Die ganze Venenwand ist von Rundzellen infiltrirt, insbesondere aber sind die äusseren Schichten der Media und die Adventitia dicht mit zumeist einkernigen Rundzellen durchsetzt.

Digitized by Google
Original from UNIVERSITY OF MICHIGAN
Generated on 2019-05-27 18:10 GMT / http://hdl.handle.net/2027/mdp.39015072936266
Public Domain in the United States, Google-digitized / http://www.hathitrust.org/access_use#pd-us-google

Bloss wenige Leukocyten mit fragmentirten Kernen wurden gefunden. Zwischen den Rundzellen lassen sich auch stellenweise etwas grössere Zellen mit bläschenförmigen Kernen entdecken (gedunsene Bindegewebszellen). Das Rundzelleninfiltrat umgibt auch einen grösseren Arterienstamm mit dem Unterschiede jedoch, dass bei dem letzteren bloss die Adventitia befallen erscheint, Muscularis und Intima aber unversehrt geblieben sind. (S. Fig. 1, Taf. XIX.)

Sehr auffallende Veränderungen fand ich in mehreren mittleren Schnitten der Schnittserie ungefähr in der Mitte des ausgeschnittenen Knotens. Hier fällt schon bei schwächerer Vergrösserung eine streifenförmige Stelle auf, welche mit Hämatoxylin trüb und diffus gefärbt erscheint. Bei starker Vergrösserung sieht man hier neben wenigen intensiv gefärbten Kernen trübe Bindegewebsbalken, welch letztere stellenweise mit feinen staubförmigen Bröckeln bedeckt sind. Inmitten dieses kleinen Herdes sieht man dann eine Vene, deren Lumen von einem Pfropfen verlegt ist, welcher aus einer trüben, etwas körnigen Masse und mit Hämatoxylin dunkelblau gefärbten Fäden besteht. Innerhalb dieser Masse lassen sich einige ganz blasse und undeutliche Zellcontouren entdecken. Die Gefässendothelien des betreffenden Gefässes sind an Stellen, wo sie noch erhalten sind zum Theile gedunsen. Stellenweise sind sie aber im Gefässe nicht auffindbar, wahrscheinlich von der Wand losgelöst und mit der im Lumen enthaltenen Masse verschmolzen. Die Muskelkerne der Venenmedia sind jedoch noch gut erkennbar. Die Weigert'sche Fibrinfärbung färbt diesen Pfropfen nur zum Theile blau. Mikroorganismen (Färbung nach Löffler, Ziehl-Neelsen und Gramm) konnten in denselben nicht mit Sicherheit nachgewiesen werden. In demselben nekrotischen Streifen waren in mehreren Schnitten auch leicht gewundene, schmale schlauchförmige Gebilde vorhanden, welche mit einer ähnlichen Masse, wie die in der Vene enthaltene, angefüllt waren. In denselben konnte ein zelliger Wandbelag nicht mehr nachgewiesen werden. Diese sind Aeste der verstopften grösseren Vene. Die von der nekrotischen Stelle gegen die Nachbarschaft auslaufenden, resp. dieser Stelle zu verlaufenden Gefässe sind von einem Rundzelleninfiltrat umgeben. An dieser Stelle, unmittelbar

Digitized by Google
Original from UNIVERSITY OF MICHIGAN
Generated on 2019-05-27 18:10 GMT / http://hdl.handle.net/2027/mdp.39015072936266
Public Domain in the United States, Google-digitized / http://www.hathitrust.org/access_use#pd-us-google

oberhalb des die verstopfte Vene enthaltenden Herdes befindet sich ein Schweissdrüsenglomerulus, aus dessen Capillaren eine grosse Anzahl von weissen Blutzellen ausgetreten ist, so dass die Zwischenräume zwischen den Schweissdrüsengängen dicht mit denselben angepfropft erscheinen.

Im Falle II wurde ein ganz frisches Knötchen untersucht. Hier waren auch mikroskopisch noch keine Zeichen von Necrose nachweisbar. Die pathologischen Veränderungen betrafen in diesem Falle eine grössere Vene an der untersten Grenze der Lederhaut und deren Aeste. An der Vene waren sehr ausgesprochene Merkmale einer proliferirenden Endophlebitis vorhanden. (S. Fig. 2 u. 3, Taf. XIX.) Das Endothel war an einer Anzahl von Schnitten der Serie so sehr vermehrt, dass es das Lumen der Vene auffallend verengte. (S. Fig. 3, Taf. XIX.) Neben diesen Veränderungen der Intima war eine Rundzelleninfiltration der Venenwand vorhanden. Im weiteren Verlaufe der Vene gegen die Oberfläche traten die endophlebitischen Veränderungen etwas mehr zurück, d. h. die Proliferation des Venenendothels war hier in geringerem Grade ausgebildet. Die gegen die Oberfläche verlaufenden Aeste der Vene waren alle von einem Mantel einkerniger Rundzellen umgeben.

An Präparaten Dubreuilh's konnte ich die weiteren Veränderungen, welche bei der Dermatitis nodularis necrotica statthaben, studiren. Auch in einigen Präparaten Dubreuilh's fand ich den centralen unregelmässigen Streifen, welcher hier noch manifestere Zeichen der Necrose zeigte. Er färbte sich diffus und bestand aus einer körnig-streifigen Masse, innerhalb welcher sich die Querschnitte einer thrombosirten Vene deutlich erkennen liessen. Auch in diesem Herde waren bloss wenige Kerne färbbar. An einer Stelle des necrotischen Herdes sah man Durchschnitte eines Schweissdrüsenknäuels, dessen Epithel etwas geschwollen, körnig-trübe, wie geronnen aussah und dessen Kerne sich nur sehr blass färbten. Die Zellen waren von ungleicher Grösse und stellenweise gewann man den Eindruck, als wären sie im Begriffe mit einander zu verschmelzen. Die Rundzelleninfiltration hatte sich, dem Verlaufe der Gefässe folgend nach allen Seiten um diesen Herd herum ausgebreitet, war aber noch nicht diffus geworden. Der nekro-

Digitized by Google
Original from UNIVERSITY OF MICHIGAN
Generated on 2019-05-27 18:10 GMT / http://hdl.handle.net/2027/mdp.39015072936266
Public Domain in the United States, Google-digitized / http://www.hathitrust.org/access_use#pd-us-google

tische Herd befand sich in der untersten Schichte der Lederhaut, die Infiltration erstreckte sich etwas tiefer, bis unterhalb der Schweissdrüsenlage hinab, wo sie an einer scharfen, von einer dichten Bindegewebslage gebildeten Grenzlinie aufhörte. Das Infiltrat, welches die Schweissdrüsenknäuel umgab, war nicht allzudicht und bestand aus ein- und mehrkernigen Leukocyten und aus Zellen mit etwas grösseren Zelleib und bläschenförmigen Kern. Das um die Gefässe befindliche Infiltrat war viel dichter und bestand zum überwiegenden Theil aus einkernigen und wenigen mehrkernigen Leukocyten. Solche Infiltrationsstreifen durchziehen die Lederhaut und erreichen selbst die Papillarschichte. Es kommt später zu einem diffusen Ergriffensein eines Theiles des subcutanen Gewebes und der Lederhaut und zu einer ausgebreiteteren eitrigen Nekrose, bei welcher dann sämmtliche in dem Infiltrate begriffenen Gewebsbestandtheile, sowohl die Schweissdrüsen, als auch, wie in einem Knötchen Dubreuilh's klar zu sehen und auch von Dubreuilh beschrieben wurde, die Talgdrüsen untergehen können. Die Schweissdrüsen und Talgdrüsen können aber, wie aus den weiter unten citirten Befunden verschiedener Autoren hervorgeht, auch vollkommen verschont bleiben. An den Präparaten Pollitzer's[1]) konnte ich mich überzeugen, dass im Verlaufe des Processes riesenzellenähnliche Gebilde thatsächlich aus dem untergehenden Schweissdrüsenepithel hervorgehen können, so dass ich zumindest einen Theil der Riesenzellenbefunde anderer Autoren, insbesondere jene Befunde, welche über in Gruppen stehende Riesenzellen referiren, in der von Pollitzer angegebenen Weise zu deuten geneigt bin. Uebrigens kommen bei der Dermatitis nodularis necrotica auch wahre Riesenzellen vor. Dubreuilh hat Präparate Darier's dauraufhin durchgesehen und in denselben Riesenzellen in so hohen Lagen

[1]) Die von Pollitzer untersuchten Knötchen entsprachen dem Typus „Acnitis" Barthélemys, d. h. sie waren tief im subcutanen Gewebe gelagert. Die Frage, ob dieser und ähnliche Fälle als besondere Krankheitsform zu betrachten seien, ist derzeit kaum zu entscheiden. Die Befunde Pollitzer's können deshalb nur mit dem Vorbehalte an dieser Stelle mit herangezogen werden, dass sich durch weitere Beobachtungen die Zusammengehörigkeit aller Fälle von „Acnitis" und „Folliclis" vollkommen sicherstellen lassen wird.

Digitized by Google
Original from UNIVERSITY OF MICHIGAN
Generated on 2019-05-27 18:12 GMT / http://hdl.handle.net/2027/mdp.39015072936266
Public Domain in the United States, Google-digitized / http://www.hathitrust.org/access_use#pd-us-google

der Lederhaut gefunden, in welchen Schweissdrüsenknäuel nicht vorkommen.

Auf Grund meiner Befunde kann ich aber Pollitzer nicht beistimmen, der den ganzen Process als eine destruirende Hydroadenitis auffasst. Die Destruction der Schweissdrüsen ist in seinen Präparaten nachweisbar, sie wird auch in Folge der bevorzugten Localisation des Processes an der Grenze der Lederhaut und des Unterhautzellgewebes sehr häufig zu finden sein, weil eben die nahe gelagerten Schweissdrüsen sehr leicht in den Process mit einbezogen werden können. Aber der pathologische Process beginnt nicht in den Schweissdrüsen, noch läuft er unbedingt an ihnen ab. Die von Pollitzer untersuchten Knötchen repräsentirten nicht die frühesten Stadien der Erkrankung. Dubreuilh, der auf Grund seiner ersten Untersuchungen eine primäre Erkrankung der Schweissdrüsen annahm, ist aber durch weitere diesem Gegenstande gewidmete Studien zu der mir auch brieflich mitgetheilten Ansicht gelangt, dass die Veränderungen an den Drüsen und Follikeln secundäre sind und den Veränderungen an den Gefässen folgen. Die letzteren sind thatsächlich in allen Fällen, in welchen darauf geachtet wurde, constatirt worden. Im folgenden geben wir Auszüge aus den in dieser Richtung verwerthbaren Befunden.

Tenneson, Leredde und Martinet untersuchten zwei Knötchen. Ihre Resultate sind die folgenden:

a) Epidermis normal. Beginn in der Gegend der Grenze zwischen Corium und Hypoderm. In dem Schnitte findet sich ein „verkäster" Knoten. Daneben ein Knoten, der bloss in der Mitte verkäst, in der Peripherie dichte Zellanhäufung aufweist. In der letzteren sieht man eine Proliferation der fixen Zellen; stellenweise lymphoide Zellen. Die Gefässe sind von einer fein granulirten Masse obliterirt, ihre Wand ist in diesem Falle necrotisch. An einer Stelle sieht man neben epitheloiden Zellen eine Riesenzelle, einen Kernhaufen (Riesenzelle?) und den Duchschnitt eines normalen Glomerulus der Schweissdrüse. Aehnliche aber weniger deutlich constatirbare Gefässveränderungen im ganz verkästen Knoten. Im Corium Zellwucherung, besonders um die Gefässe. Das Endothel der Arterien vermehrt und gedunsen. Papillen leicht gedunsen.

b) Horn-, Keratohyalin-, Malpighi-Schichte verdickt. Hauptsächlichste Veränderungen in der Tiefe der Lederhaut. Hier sind Knötchen aus fixen und lymphoiden Zellen vorhanden. Viele Gefässe, die an eine

Digitized by Google
Original from UNIVERSITY OF MICHIGAN
Generated on 2019-05-27 18:11 GMT / http://hdl.handle.net/2027/mdp.39015072936266
Public Domain in the United States, Google-digitized / http://www.hathitrust.org/access_use#pd-us-google

Neubildung von Gefässen denken lassen. Schweissdrüsen normal. Stellenweise Periphlebitis.

Die Autoren sprechen die Ansicht aus, dass es sich um ein infectiöses Granulom handle, welches die Schweissdrüsenveränderungen erst secundär hervorbringe.

Hallopeau und Bureau haben zwei Knötchen untersucht:

1. Frisches Knötchen. Vermehrung der fixen Zellen. Rundzellenscheiden um die Gefässe. Schweissdrüsen normal.

Aelteres Knötchen mit centralem Bläschen. Abhebung der Epidermis. Darunter eine necrotische Zone, dann eine ödematöse Zone und endlich in der Tiefe, in der Gegend der Schweissdrüsen Plasmazellen und epitheloide Zellen in dichter Anordnung. Schweissdrüsen sehr wenig alterirt. An einer grossen Vene Entzündung der Intima. Keine Riesenzellen. Knötchen nach Abfall der Kruste, oberflächliche Ulceration. In der Tiefe ähnliche Verhältnisse wie beim vorigen Knötchen. Keine Riesenzellen.. Keine Bacillen. Haarfollikel normal.

Der Ausgangspunkt des pathologischen Processes sind die Gefässe.

Boeck constatirte sehr auffallende Gefässveränderungen, nämlich eine Endothelproliferation, welche mitunter so bedeutend war, dass das „Gefässlumen beinahe vollkommen ausgefüllt schien".

Eine weitere Untersuchung stammt von Veillon (Thèse Beauprez):

Veillon constatirte eine ausgebreitete perivasculäre Rundzelleninfiltration, welche insbesondere in der Gegend der Schweissdrüsen im Haarfollikel stark ausgesprochen wurde und in diesen Stellen in eine diffuse Infiltration überging, in welcher einzelne necrotische Stellen nachweisbar waren. Das Schweissdrüseninnere ist nur wenig verändert, die Epithelien färben sich etwas schwächer. Keine Riesenzellen. Keine Mikroorganismen.

Monnier und Malherbe haben folgende Veränderungen nachgewiesen:

Perivasculäre Rundzelleninfiltration in der ganzen Dicke der Lederhaut. Stellenweise und zwar insbesondere in der Nachbarschaft von Schweissdrüsen stärkere Anhäufung von Rundzellen. Sichere Riesenzellen bloss in einem Präparate. Keine epitheloiden Zellen.

Endlich hat auch Gastou Hautveränderungen von Acnitis und Folliclis untersucht und folgende Ergebnisse mitgetheilt: Acnitis. Diffuse Infiltration bestehend aus Rundzellen, epitheloiden Zellen, Riesenzellen. Einzelne Gefässe von epitheloiden Zellen obstruirt. Die Riesenzellen gruppirt zu 3 und 4. Keine Bacillen.

Folliclis. Keine diffuse Infiltration, sondern perivasculäre Infiltration in Zügen. Infiltration auch der Drüsen. Die Infiltration besteht aus einkernigen Lymphocyten und solchen mit fragmentirten Kernen.

Philippson kam auf Grund seiner Untersuchungen zu dem Schlusse, dass wir es mit einem entzündlichen Process zu thun haben, der die schwersten Störungen an Aesten des Venennetzes hervorruft, das unterhalb

Digitized by Google
Original from UNIVERSITY OF MICHIGAN
Generated on 2019-05-27 18:11 GMT / http://hdl.handle.net/2027/mdp.39015072936266
Public Domain in the United States, Google-digitized / http://www.hathitrust.org/access_use#pd-us-google

der Cutis im Fettgewebe liegt. In dem Stadium der Venenveränderung, welches er vor sich hatte, war nicht mehr zu erkennen, ob die primäre Veränderung Thrombose war, oder ob es primär zu einer Endophlebitis proliferans gekommen war. Sowohl der Inhalt der Venen, wie ihre Wand und das sie umgebende Infiltrat fällt endlich der Necrose anheim.

Es kann demnach kein Zweifel darüber bestehen, dass die Dermatitis nodularis necrotica einen Process darstellt, welcher auf dem Blutwege entsteht. Die Befunde Philippson's, meine eigenen in den zwei von mir beobachteten Fällen und in dem Falle von Dubreuilh, welchen noch ein Befund von Hallopeau und Bureau angeschlossen werden kann, sprechen dafür, dass es zumindest in einer Mehrzahl der Fälle zu primären Veränderungen in einer Vene kommt, welche in der Gegend der Grenze von Subcutis und Cutis verlauft. Der Process beginnt mit einer proliferirenden Endophlebitis, welcher sich bald Reizungserscheinungen der ganzen Venenwand anschliessen. Es entwickelt sich eine Phlebitis. Das Venenlumen wird endlich obstruirt. Hier in dem Venenthrombus und in der Venenwand und deren unmittelbarer Umgebung findet man auch die Necrose in frühen Stadien des Verlaufes. Der pathologische Process breitet sich dem Gefässverlaufe folgend allmälig aus und zwar ein wenig gegen die Tiefe, hauptsächlich aber gegen die Oberfläche zu. Es entwickelt sich ein mehr oder weniger dichtes, diffuses Infiltrat, welches bis in die Papillarschichte reicht. Durch Nekrose der oberflächlichen Schichten entstehen endlich die von Borken bedeckten Geschwürchen.

Die Untersuchungen, welche ich unternahm, um den Krankheitserreger der Dermatitis necrotica nodularis zu entdecken, waren von keinem Erfolge gekrönt. Ich konnte in dem hellen oder leicht getrübten Serum, welches sich nach Einstich in reifende Knoten ausdrücken liess, keine Mikroorganismen nachweisen. Ueberimpfungen von Gewebsstückchen, welche ich im Falle II unmittelbar in die Bauchmusculatur von Meerschweinchen einnähte oder mit steriler, physiologischer Kochsalzlösung verrieben in die peritoneale Höhle oder in die vordere Augenkammer injicirte, blieben erfolglos; denn einen kleinen Abscess der Bauchmusculatur abgerechnet, war selbst nach $2^1/_2$ Monaten bei der Section der Thiere nichts abnormes wahrzunehmen.

Digitized by Google
Original from UNIVERSITY OF MICHIGAN
Generated on 2019-05-27 18:11 GMT / http://hdl.handle.net/2027/mdp.39015072936266
Public Domain in the United States, Google-digitized / http://www.hathitrust.org/access_use#pd-us-google

Erklärung der Abbildungen auf Taf. XIX.

Fig. 1. Querschnitt einer Vene und Arterie. Die ganze Venenwand infiltrirt, die Endothelzellen vermehrt. Die Arterienwand blos in ihrem adventitiellen Theile infiltrirt. Reichert. Objectiv 6, Ocular 2. Hämatoxylin-Eosin.

Fig. 2 u. 3. Querschnitt von Venen mit Endophlebitis proliferans. Hämatoxylin-Eosin. — Fig. 2. Vergr. Reichert. Objectiv 7, Ocular 2. — Fig. 3. Vergr. Reichert. Obj. 7. Abbe'scher Zeichenapparat.

Digitized by Google
Original from UNIVERSITY OF MICHIGAN
Generated on 2019-05-27 18:11 GMT / http://hdl.handle.net/2027/mdp.39015072936266
Public Domain in the United States, Google-digitized / http://www.hathitrust.org/access_use#pd-us-google



Fig. 2.

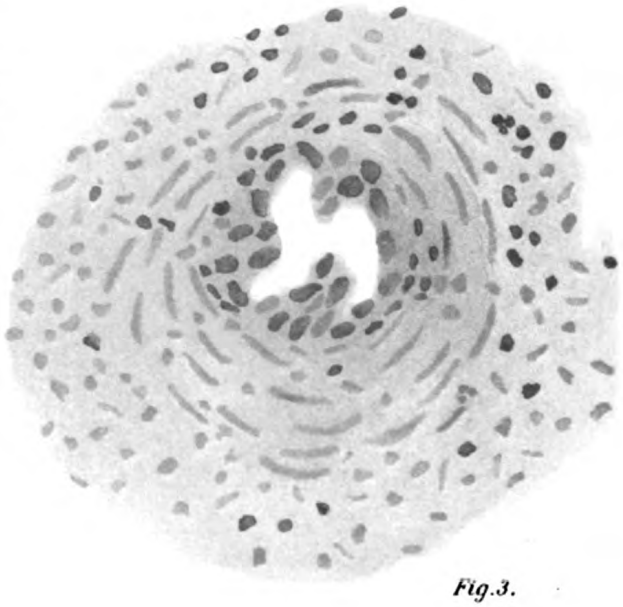

Fig. 3.

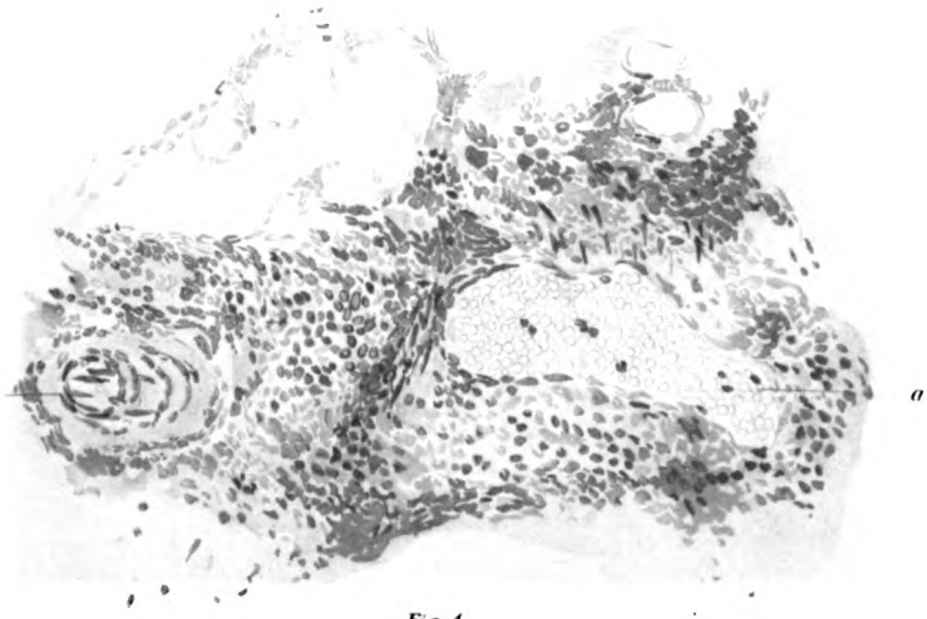

Fig 1.

Digitized by Google
Original from UNIVERSITY OF MICHIGAN
Generated on 2019-05-27 18:11 GMT / http://hdl.handle.net/2027/mdp.39015072936266
Public Domain in the United States, Google-digitized / http://www.hathitrust.org/access_use#pd-us-google

Generated on 2019-05-27 18:11 GMT / http://hdl.handle.net/2027/mdp.39015072936266
Public Domain in the United States, Google-digitized / http://www.hathitrust.org/access_use#pd-us-google

Digitized by Google

Original from
UNIVERSITY OF MICHIGAN

Aus der k. k. dermatologischen Universitätsklinik von Prof. F. J. Pick in Prag.

Ueber färbetechnische Methoden zum Nachweis des Acarus folliculorum.

Von

Dr. **Alfred Kraus,**
Secundärarzt der Klinik.

(Hiezu Taf. XX.)

Der Acarus folliculorum hominis (Simon), welcher beim Menschen nach der jetzt herrschenden Ansicht der meisten Dermatologen als Schmarotzer völlig harmloser Natur in den Haarbälgen und Comedonen des Gesichtes vorkommt, ist im ungefärbten Präparate des Inhaltes normaler oder pathologisch veränderter Haarbälge und Talgdrüsen, sowie bei einfacher Untersuchung epilirter Haare, nur schwer, bei mangelnder Uebung und nicht zu zahlreichem Vorhandensein, oft nur mit grosser Mühe auffindbar. Anderseits wiederum sind die bisherigen Versuche, den Nachweis des Acarus folliculorum durch irgendwelche färbetechnische Methoden leichter zu gestalten, theils sehr spärliche gewesen, theils haben sie nur zu einem mehr minder unvollkommenem Resultate in der beabsichtigten Richtung geführt.

Raehlmann. (Deutsche medicin. Wochenschrift, 1898, Nr. 50 und 51), welcher die Beziehungen des Acarus folliculorum zu einer Form der Lidrandentzündung bei Trachom untersuchte, hat auf das häufige Vorkommen der Haarbalgmilbe in den Cilienhaarbälgen, u. z. namentlich im Fundus derselben, aufmerksam gemacht; die Erklärung für den Umstand, dass das Thier an diesem Orte bisher noch nicht aufgefunden worden war, obzwar seit der weit zurückreichenden Beobachtung Stieda's (Centralblatt für praktische Augenheilkunde, Bd. 14,

Generated on 2019-05-27 18:11 GMT / http://hdl.handle.net/2027/mdp.39015072936266
Public Domain in the United States, Google-digitized / http://www.hathitrust.org/access_use#pd-us-google
Digitized by Google
Original from UNIVERSITY OF MICHIGAN

p. 193, 1890), welcher den Acarus in den Cilienbälgen einer Leiche fand, eifrige Untersuchungen der Cilien und ihrer Bälge vorgenommen worden sind, findet Raehlmann (l. c.) darin, dass die zum Nachweis desselben in Verwendung stehenden, unterschiedlichen Untersuchungsmethoden, in gewissen Beziehungen mangelhafte sind. Was zunächst die Untersuchung auf Acari, sei es in auf mechanische Weise gewonnenem Haarbälgen- oder Pustelinhalt, oder an epilirten Haaren, in nativen Präparaten anbelangt, hat er — was ich nach meinen diesbezüglichen Untersuchungen zu bestätigen in der Lage bin —, auf die bei dieser Untersuchungsart vielfach zu Tage tretenden Schwierigkeiten hingewiesen; so sei z. B. der Thierkörper, namentlich dann, wenn er sich bereits im Zustande der sehr bald eintretenden Eintrocknung und Schrumpfung befindet, nur mit Mühe von andersartigen Gewebstheilen, wie Wurzelscheide und namentlich von geformten Talgstücken — die übrigens seine Form oft ganz täuschend nachahmen — zu unterscheiden, da es sich bei allen diesen um Gewebe von einem, dem des Milbenkörpers nahezu gleichen, Lichtbrechungsvermögen handelt. Von den hier gebräuchlichen Aufhellungsmitteln hat mir übrigens das reine Olivenöl, gegenüber dem gleichfalls des öfteren angewendeten Glycerin, die verhältnissmässig besten Dienste geleistet.

Mit Rücksicht auf die Schwierigkeiten, die bei der Untersuchung auf Acari in ungefärbten Präparaten in Betracht kommen, war der Versuch nahegelegt, nach einem färbetechnischen Verfahren zu suchen, mit dessen Hilfe es gelänge, den Acarus distinct gegen die ihn umgebenden Gewebe zu färben, ihn also durch die Färbung von diesen zu differenciren.

Ueber die bisher in dieser Beziehung vorgenommenen Untersuchungen wäre Folgendes zu sagen.

Auch Raehlmann hat, wie er in der oben citirten Arbeit mittheilt, Versuche gemacht, den Acarus folliculorum zu färben, doch gelang es ihm auf keine Weise, eine Färbung desselben unter dem Deckgläschen zu erreichen, „auch wenn die nebenliegenden Haare, resp. Wurzelscheiden, deutlich Färbung zeigten“. Auch in Schnittpräparaten gelang es ihm nie, den Acarus gefärbt darzustellen; dieses Verhalten führt Raehl-

Digitized by Google
Original from UNIVERSITY OF MICHIGAN
Generated on 2019-05-27 18:11 GMT / http://hdl.handle.net/2027/mdp.39015072936266
Public Domain in the United States, Google-digitized / http://www.hathitrust.org/access_use#pd-us-google

mann auf die grosse Empfindlichkeit des Thierkörpers gegen alle wasserentziehenden Agentien zurück, welche denselben beim Eintrocknen und bei den Einbettungen zu einer unförmigen Masse zusammenschrumpfen lassen, ein Umstand, der dem grossen Wasserreichthum des Thieres zuzuschreiben sei. Raehlmann sagt diesbezüglich wörtlich: „In histologischen Präparaten des Lidrandes wird man das Thier daher nicht auffinden können." Im Gegensatze hierzu theilt Hunsche (Münchner medicin. Wochenschr. 1900, Nr. 45, p. 1565) in einer Arbeit, welche sich gleichfalls mit den Beziehungen des Demodex folliculorum zu den Lidranderkrankungen beschäftigt, eine Färbemethode mit, nach welcher es schon vor den diesbezüglichen Versuchen Raehlmann's, Heller gelungen sei, den Acarus in Schnittpräparaten zu färben, und die er an in Formalin oder Alkohol gehärteten Lidern, mit Erfolg ausgeführt hat. An mit einer zarten Hämatoxylin-Eosinlösung gefärbten Serienschnitten war es „bei einiger Uebung leicht, Milben oder Theile einer solchen zu erkennen", namentlich wenn die Schnitte in einer dem Verlaufe der Haare parallelen Richtung geführt worden waren; es soll dabei der Thorax sowohl, sowie auch das von ihm eingeschlossene Gewebe sich roth, dagegen einzelne reihenförmig angeordnete Punkte an der Seite und am Kopfe, sowie die sog. Leber sich blau präsentirt haben, während das Abdomen ungefärbt blieb; durch diese differente Färbung des Kopfes und der Beinstummel gegenüber dem Thorax gelang es an Längsschnitten leicht, den Acarus als solchen zu erkennen, während dies an Querschnitten entsprechend schwieriger war und im Wesentlichen von dem Umstande abhing, in welcher Höhe der Schnitt den Thierkörper getroffen hatte und ob die Fussstummel mitgetroffen worden waren. Hier wäre — gegenüber Raehlmann — noch zu bemerken, dass bei den, nach der erwähnten Methode gefärbt dargestellten Haarbalgmilben nur wenig von einer eingetretenen Schrumpfung zu sehen war, indem dieselben bei den, nach der Färbung erfolgten Messungen, die dem lebenden Thiere entsprechende Grösse aufwiesen. Nach dieser Methode sei ferner auch die Herstellung von Dauerpräparaten möglich, welche bei einfacher Färbung, ohne vorherige Härtung, nicht gelinge.

Digitized by Google
Original from UNIVERSITY OF MICHIGAN
Generated on 2019-05-27 18:11 GMT / http://hdl.handle.net/2027/mdp.39015072936266
Public Domain in the United States, Google-digitized / http://www.hathitrust.org/access_use#pd-us-google

Ich will nunmehr das Resultat meiner eigenen diesbezüglichen Untersuchungen mittheilen, und das oben angedeutete Electivfärbeverfahren beschreiben, das sich mir nach äusserst zahlreichen, andersartigen Versuchen, als zur Färbung des Acarus folliculorum in einfachen Aufstrichpräparaten völlig geeignet erwiesen hat, und im Anschlusse daran über die Beobachtungen berichten, die ich bei Anwendung desselben an Schnittpräparaten gemacht habe.

Was zunächst die erste Art der Untersuchung anbelangt, so wurde der durch einfache Expression oder aber durch Einstich in die betreffende Pustel entleerte Inhalt normaler oder eitrig eingeschmolzener Haarbälge und Talgdrüsen, in einer möglichst dünnen Schichte auf dem Objectträger aufgestrichen resp. verrieben, und nachdem das Präparat lufttrocken gemacht und fixirt worden war, den verschiedenen Färbemethoden unterzogen. Ich versuchte in erster Linie die einfachen Anilinfarben, wie Eosin, Fuchsin, Methylenblau, Methylviolett; doch gelang es mir niemals, eine Färbung des Acaruskörpers mit denselben zu erzielen, so zahlreich auch die einfachen und combinirten Färbungen waren, die ich zu diesem Zwecke anstellte; übrigens wäre damit, wenn auf diese Weise eine Färbung möglich gewesen wäre, bei der bekannt grossen Affinität dieser Farbstoffe auch zu den übrigen, im Präparate vorhandenen Geweben andersartiger mikrochemischer Structur, in der angedeuteten Absicht nur wenig erreicht gewesen. Nachdem sich nun die einfachen Anilinfarbstoffe als ungeeignet herausgestellt hatten, versuchte ich zur Färbung mit einer Beize versetzte Lösungen von Anilinfarbstoffen, so Carbolfuchsin, zu benützen; das Resultat war hier ein positives, indem es sich zeigte, dass mit solchen eine intensive Färbung des Thierkörpers zu erreichen sei; allein auch dadurch war der Nachweis des Thieres nicht um Wesentliches erleichtert, weil begreiflicher Weise auch hier alle thierischen Gewebe der Umgebung die gleiche Färbung angenommen hatten, so dass es hier fast ebenso schwer war den Acarus als solchen zu erkennen wie in ungefärbten Präparaten. Deshalb bestand nun die nächste Aufgabe darin, den Acarus gegenüber dem übrigen Gewebe, oder umgekehrt, zu differenciren. Dies war auf zweifache Weise zu erreichen, entweder durch

Digitized by Google
Original from UNIVERSITY OF MICHIGAN
Generated on 2019-05-27 18:11 GMT / http://hdl.handle.net/2027/mdp.39015072936266
Public Domain in the United States, Google-digitized / http://www.hathitrust.org/access_use#pd-us-google

Entfärbung des letzteren oder aber durch Gegenfärbung desselben mit einem geeigneten Contrastfarbstoff nach vorausgegangener Entfärbung. Die zu diesem Zwecke vorgenommenen Versuche liessen nun die Thatsache constatiren, dass sich der zu färbende Milbenkörper hierbei ebenso wie die Tuberkel- und andere säurefeste Bacillen verhalte, welche Farbstoffe bekanntlich wohl nur sehr schwer aufnehmen, sie aber nach vorherigem Beizen umso fester halten, und sie dann nur äusserst schwer an Lösungsmittel wieder abgeben. Verfuhr ich also völlig analog dem Vorgange bei der Tuberkelbacillenfärbung, so konnte ich wahrnehmen, dass — nachdem sich der Thierkörper mit dem Carbolfuchsin gefärbt hatte —, nachträglich zur Entfärbung des umliegenden Gewebes angewendete Säuren die Färbung des letzteren wohl wieder beseitigten, dagegen eine ebensolche Entfärbung auch des Acarus herbeizuführen, nicht mehr im Stande waren. Es wurde demnach entweder eine einfache Entfärbung mit Säuren vorgenommen, in welchem Falle sich der Acarus, der trotz dieser seine rothe Farbe beibehalten hatte, dementsprechend deutlich vom übrigen, völlig entfärbten Gewebe abhob, von dem nur Haare und sonstige Epidermoidalgebilde dieselbe Färbung wie der Acarus zeigten, mit denen jedoch eine Verwechslung nicht leicht möglich war; oder aber es wurde genau nach den für die Färbung der Tuberkelbacillen geltenden Vorschriften verfahren, und es zeigte sich, dass bei Anwendung der für dieselben gebräuchlichsten Methoden nach Ziehl-Neelsen (Färbung in einer Mischung von 90 Theilen 5% Carbollösung und 10 Theilen concentrirter alkoholischer Fuchsinlösung; Entfärbung in einer Mischung von 1 Theil Salpetersäure auf 2 Theile Wasser; Nachfärbung mit einer wässerigen Lösung von Methylenblau) sowohl, sowie auch der Schnellfärbung nach Gabbet-Ernst (Färbung in einer Lösung von 1 Theil Fuchsin S in 100 Theilen 5%ige Carbollösung und 10 Theilen Alkohol absolutus; Entfärbung und Nachfärbung in einer Lösung von 2 Theilen Methylenblau auf 100 Theile 25%ige Schwefelsäure), der Acarus gegenüber seiner Umgebung, welche blau gefärbt erschien, intensiv roth zur Darstellung gelangte. Was die Resultate in Bezug auf die Deutlichkeit der Darstellung bei den beiden, zuletzt erwähnten Methoden an-

Digitized by Google
Original from UNIVERSITY OF MICHIGAN
Generated on 2019-05-27 18:11 GMT / http://hdl.handle.net/2027/mdp.39015072936266
Public Domain in the United States, Google-digitized / http://www.hathitrust.org/access_use#pd-us-google

von der Haut eines Schweines zu überlassen, die in vielen milienartigen, den Talgdrüsen angehörigen Retentionsgeschwülstchen zahlreiche Exemplare der von Prof. Csokor (Vierteljahrschrift für Veterinärkunde, LI. Band, 2, Heft) als Demodox phylloides beschriebenen Varietät der Haarsackmilbe des Schweines enthielt; ich durfte voraussetzen, dass sich dieselbe in Bezug auf die vorzunehmenden Färbungen analog dem Acarus folliculorum hominis verhalten werde.

Bei Anwendung der Tuberkelbacillenfärbemethoden nun auf die Schnitte des in Celloidin eingebetteten Präparates, gelangte ich diesbezüglich zu einem negativen Resultat: es färbten sich die Epidermoidalgebilde, die der Schnitt getroffen hatte, roth, das übrige Gewebe in seiner Gänze blau, dagegen erschienen die Demodices selbst entfärbt.

Die Ursache dieses Verhaltens in Schnittpräparaten scheint mir darin gelegen zu sein, dass bei diesen die zur Entfärbung in Verwendung gezogene Säure freien Zutritt zu den — wie einfache Färbungen der Schnitte mit Carbolfuchsin zeigten — mit diesem Farbstoffe durchgefärbten Geweben erhalten hatte, so dass sie in Folge dessen hier ihre Wirkung auf dieselben ausüben konnte.

Gleichzeitig aber scheint mir dieses Verhalten auch Aufschluss über das Wesen der mit dem gleichen Verfahren in Aufstrichpräparaten erreichten Färbung zu geben; es zeigt, dass es sich dort um eine Durchfärbung des Thierkörpers mit einem Farbstoffe handelt, welcher in Folge des Beizezusatzes durch die Chitinhülle hindurch getreten ist, während anderseits die zur Entfärbung verwendete Säure durch diese Hülle nicht einzudringen vermochte.

Es sei mir zum Schlusse gestattet, meinem hochverehrten Chef, Herrn Professor Pick, für die Zuweisung dieser Arbeit und die vielfache wohlwollende Förderung derselben den besten Dank auszusprechen.

Erklärung der Abbildungen auf Taf. XX.

Vergrösserung: Reichert, Ocul: 4, Object: 3.

Fig. 1. Acarus folliculorum, gefärbt nach Ziehl-Neelsen. *a* und *b* ausgewachsene Thiere. Die am hinteren Körperende sichtbare Hülle (*b*) erscheint bei stärkerer Vergrösserung um das ganze Thier fortgesetzt und lässt eine feine Querstreifung erkennen; *c* Eier.

Fig. 2. Acarus folliculorum, gefärbt nach Ziehl-Neelsen. Jugendformen. *a* Larve mit vier Beinpaaren; *b* Larve mit angedeutetem dritten Beinpaare.

Digitized by Google
Original from UNIVERSITY OF MICHIGAN
Generated on 2019-05-27 18:11 GMT / http://hdl.handle.net/2027/mdp.39015072936266
Public Domain in the United States, Google-digitized / http://www.hathitrust.org/access_use#pd-us-google

Fig. 1.

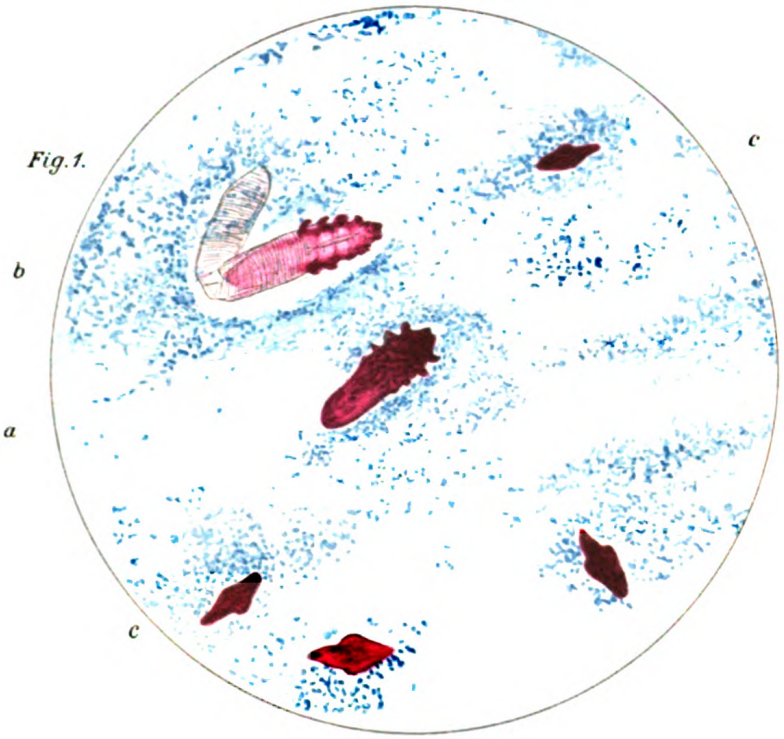

Fig. 2.

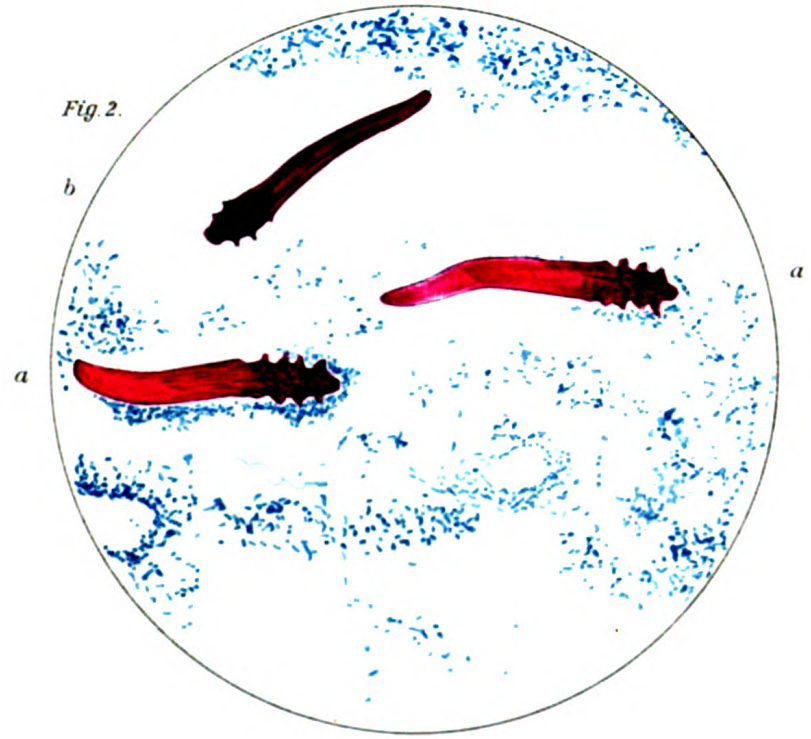

Digitized by Google
Original from UNIVERSITY OF MICHIGAN
Generated on 2019-05-27 18:16 GMT / http://hdl.handle.net/2027/mdp.39015072936266
Public Domain in the United States, Google-digitized / http://www.hathitrust.org/access_use#pd-us-google

Generated on 2019-05-27 18:12 GMT / http://hdl.handle.net/2027/mdp.39015072936266
Public Domain in the United States, Google-digitized / http://www.hathitrust.org/access_use#pd-us-google

Digitized by Google

Original from
UNIVERSITY OF MICHIGAN

Aus der kgl. dermatologischen Universitätsklinik in Breslau.
(Geheimrath Neisser.)

Die Beziehungen des Lupus erythematosus discoides zur Tuberculose, mit besonderer Verwerthung der Tuberculinreaction.

Von

Dr. **Walther Pick,**
Assistent der Klinik.

Seitdem Besnier für das von Hebra und Cazenave zuerst als Seborrhoea congestiva beschriebene und von letzterem später als Lupus erythematosus bezeichnete Krankheitsbild die Tuberculose in ätiologischer Beziehung herangezogen hat, sind ihm namentlich französische Autoren in dieser Auffassung gefolgt, während sich die deutschen Autoren lange Zeit ablehnend verhielten, und zum grössten Theil auch jetzt noch so verhalten, hauptsächlich deshalb, weil die mit Recht, insbesondere von Jadassohn (1) geforderten Beweise für die tuberculöse Natur des Lupus erythematosus bisher nicht erbracht worden sind. Das Bestreben an Stelle einer unbekannten Aetiologie eine bekannte zu setzen, ist ja vollauf begreiflich und wird sicher allgemein getheilt. Es müssen daher ganz gewichtige Gründe sein, welche einen so grossen Theil der Dermatologen veranlassen, lieber ihre Unkenntnis der Ursachen dieser Erkrankung einzugestehen, als sie in die bekannte Gruppe der tuberculösen Affectionen einzureihen.

Jadassohn (1) hat die von beiden Parteien ins Treffen geführten Gründe in klarer Weise einander gegenüber gestellt. Ich will die von ihm angeführten Punkte hier nicht wiederholen, da sie fast in allen dieses Thema betreffenden Arbeiten wiederkehren. Aber schon der Umstand, dass erst in letzter Zeit zwei bald aufeinanderfolgende Publicationen [Roth (2), v. Póor (3)] bezüglich derselben Punkte zu vollständig entgegengesetzten Resultaten gelangen, deutet schon darauf hin, dass es sich auf keiner der beiden Seiten um unwiderlegliche Beweise, sondern eben nur um Hypothesen handelt.

Besnier (4) führt an, dass er denselben Kampf, den er jetzt wegen der Aetiologie des Lupus erythematosus führe,

Digitized by Google
Original from UNIVERSITY OF MICHIGAN
Generated on 2019-05-27 18:12 GMT / http://hdl.handle.net/2027/mdp.39015072936266
Public Domain in the United States, Google-digitized / http://www.hathitrust.org/access_use#pd-us-google

seinerzeit wegen des Lupus vulgaris geführt habe, dass ihm die spätere Erfahrung recht gegeben habe, und die tuberculöse Natur dieses letzteren gegenwärtig allgemein anerkannt sei. Es ist auch ganz interessant, dass so wie jetzt bezüglich des Lupus erythematosus, in der Zeit vor der Entdeckung des Tuberkelbacillus auch bezüglich der Aetiologie des Lupus vulgaris bei Abwesenheit absoluter Beweise, hauptsächlich mit statistischen Daten argumentirt wurde. So finden wir, um nur ein Beispiel anzuführen, im Arch. f. D. u. S. 1882 zwei „Zur Aetiologie des Lupus vulgaris" betitelte statistische Arbeiten, welche sich beide auch mit den Beziehungen dieser Erkrankung zur Scrophulose beschäftigen. Während aber die erste Arbeit [Raudnitz (5), aus der Klinik des Prof. Pick] nur in 30% ein Zusammentreffen beider Affectionen verzeichnet, und daher keine constanten Beziehungen dieser beiden anerkennt, konnte in der anderen Arbeit [Pontoppidan (6)] in 59 resp. 75% der Fälle Scrophulose, und damit auch die nahe Beziehung dieser Affectionen nachgewiesen werden.

Ich habe nur diese beiden Beispiele herausgegriffen; die Zahl der diesbezüglichen Statistiken ist aber eine sehr grosse, ebensogross die Divergenz der Resultate. Es ist sehr wohl möglich, dass man, würden nur statistische Daten in Betracht gezogen worden sein, noch heute über die Aetiologie des Lupus vulgaris im Unklaren wäre; denn erst der Nachweis von Tuberkelbacillen im Lupusgewebe (R. Koch, Demme etc.) hat diesem Streite ein Ende gemacht. Hiebei fällt noch der Umstand ins Gewicht, dass diese Statistiken aus einer Zeit stammen, wo die klinische und anatomische Diagnostik der Tuberculose lange nicht die Höhe erreicht hatte, auf welcher sie jetzt steht, und welche uns gegenwärtig die Annahme berechtigt erscheinen lässt, dass uns die Tuberculose dort, wo sie als directes ätiologisches Moment in Betracht kommt, kaum noch entgehen kann. Dies wird auch von den unbedingten Anhängern der Tuberculosetheorie des Lupus erythematosus anerkannt, und sie sehen sich daher genöthigt, verschiedene hypothetische Factoren wie eine Varietät des Tuberkelbacillus (Hallopeau) oder die Toxine desselben (Boeck etc.) zur Erklärung heranzuziehen.

Ich werde auf diese Theorien später nochmals zurückkommen, und möchte mich vorläufig nur mit dem Hauptstütz-

Digitized by Google
Original from UNIVERSITY OF MICHIGAN
Generated on 2019-05-27 18:12 GMT / http://hdl.handle.net/2027/mdp.39015072936266
Public Domain in the United States, Google-digitized / http://www.hathitrust.org/access_use#pd-us-google

punkt derselben, der häufigen Coincidenz von Lupus erythematosus mit Tuberculose, beschäftigen. Boeck (7) war der Erste, welcher, um diesen Zusammenhang nachzuweisen, eine Statistik in Tabellenform brachte, und in letzter Zeit hat Roth (2) auf Grund einer grossen, auch sämmtliche aus der Literatur bekannten Fälle umfassenden Statistik, die Tuberculosetheorie des Lupus erythematosus zu beweisen gesucht.

Wenn ich nun — der Aufforderung meines Chefs folgend — trotzdem ich aus verschiedenen später zu erörternden Gründen der Ansicht bin, dass dieser Weg niemals, wie schon das Beispiel des Lupus vulgaris lehrt, zur Ergründung der Aetiologie des Lupus erythematosus führen wird, auch den Weg der Statistik eingeschlagen habe, so geschieht dies lediglich von dem Gesichtspunkte aus, zu beweisen, dass die hohen Zahlen der beiden erwähnten Statistiken Boeck's und Roth's nicht ohne weiteres verallgemeinert werden dürfen, und somit auch die aus diesen gefolgerten Schlüsse zu weit gehen.

Das in den folgenden Tabellen verwerthete Material enthält einen grossen Theil der seit Begründung der neuen Breslauer dermatologischen Klinik, also der in den Jahren 1892—1901 zur Beobachtung gelangten Fälle, welche speciell auf die uns hier interessirende Frage der Beziehung des Lupus erythematosus zur Tuberculose mit peinlichster Sorgfalt zumeist von inneren Klinikern untersucht wurden, namentlich Herr Privatdocent Dr. R. Müller in Erlangen hat sich während seines mehrmonatlichen Aufenthaltes an der Klinik speciell dieser Aufgabe gewidmet. Viele dieser Fälle wurden bei wiederholten Spitalsaufenthalten wiederholt untersucht. Ich habe mich der Uebersichtlichkeit halber in der Tabelle darauf beschränkt, die Ergebnisse dieser Untersuchung sowie die Bemerkungen über die Constitution der Patienten nur in Schlagworten kurz anzudeuten. Das zur Verwendung gelangte Tuberculin war Alt-Tuberculin (Ta.); auch wenn keine Temperatursteigerung vorhanden war, wurden subjective Beschwerden an dem der Injection folgenden Tage als Allgemeinreaction (a) notirt, während jede Zunahme der Röthung der Herde, auch wenn sie nur auf Rechnung einer starken Allgemeinreaction zu setzen war, als locale Reaction (l) bezeichnet wurde.

Digitized by Google
Original from UNIVERSITY OF MICHIGAN
Generated on 2019-05-27 18:12 GMT / http://hdl.handle.net/2027/mdp.39015072936266
Public Domain in the United States, Google-digitized / http://www.hathitrust.org/access_use#pd-us-google

Name, Beschäftigung	Alter	Alter beim Auftreten	Localisation	Tubercul. Symptome beim Pat. selbst	Tuberculose bei nahen Verwandten	Tuberculin Dose und Reaction	Bemerkungen.
1. Fr. Franz Steuerbeamte	36 J.	29 J.	Ganzes Gesicht, Ohren	Keine	Keine.	Vor Jahren Injection von Ta. + a. (Fieber 40°). — l. 0.5 Mg. Ta. / 5 Mg. „ / 10 Mg. „ } keine locale, keine allg. R.	Kräftig, gesund. Eine Schwester hat ein ähnliches Hautleiden im Gesicht.
2. H. Beate Wäscherin	36 J.	18 J.	Gesicht, Ohren Finger	Als Kind viel Eczem. Gegenwärtig symptomlos	Vater und eine Schwester an Schwindsucht gestorben	1/4 Mg. Ta. — 1 „ „ + l (gering. verdächt. Röth.) 4 Mg. Ta. + a. (38.8) local: die seitl. Stellen i. Gesicht zeigen Schwellung und diffus geröth. Rand, innerh. ders. kein Knötchen nachw. An den Händen keine Reaction.	Kräftig, gesund
3. V. Martha Näherin	24 J.	12 J.	Stirn-Haargrenze, l. Nasenaugenwinkel, l. Ohrmuschel	Scrophulosenarben am Halse, Schwellung der präauricularen, cervicalen, submaxillaren Lymphdrüsen	Vater hat Pleuritis durchgemacht, 1 Schwester war scrophulös und starb an Hirnhautentzündung	1 Mg. Ta. — 5 „ „ — 10 „ „ —	Gracil, schwächlich
4. K. Robert Handschuhmacher	28 J.	27 J.	Nasenrücken, Innerer Winkel des Auges, vor und hinter dem l. Ohre, Kopfhaut	Keine	Keine	1 Mg. Ta. — 5 „ „ — 10 „ „ + a. (39.2) — l	Kräftig

Digitized by Google
Original from UNIVERSITY OF MICHIGAN
Generated on 2019-05-27 18:12 GMT / http://hdl.handle.net/2027/mdp.39015072936266
Public Domain in the United States, Google-digitized / http://www.hathitrust.org/access_use#pd-us-google

Generated on 2019-05-27 18:14 GMT / http://hdl.handle.net/2027/mdp.39015072936266
Public Domain in the United States, Google-digitized / http://www.hathitrust.org/access_use#pd-us-google

Name, Beschäftigung	Alter	Alter beim Auftreten	Localisation	Tubercul. Symptome beim Pat. selbst	Tuberculose bei nahen Verwandten	Tuberculin Dose und Reaction	Bemerkungen
5. K. Luise Fleischersfrau	38 J.	—	Gesicht bis zur Haargrenze. Hinter den Ohrmuscheln, Hände	Keine	Keine	1 Mg. Ta. — 5 „ „ — 10 „ „ —l. +a.(39.6)	Kräftig
6. W. Ernestine Kutschersfr.	35 J.	33 J.	Stirne, Wange, Brust, Interscapullarraum, Finger	Drüsenschwellung, Lunge: r. Oberl. versch. Athmen, verk. Perc. l. vereinzelte Rasselger.	Vater an Lungenschwindsucht gestorben	$^{5}/_{10}$ Mg. Ta.— 1 „ „ +a.(38.6) —l.	Schwächlich
7. W. Joseph Bauer	32 J.	30 J.	Gesicht	Keine	Keine	—	Kräftig
8. Sch. August Klempner	37 J.	31 J.	Gesicht	Keine	Vater an Lungenschwindsucht gestorben	1 Mg. Ta — 5 „ „ —	Führt die Krankheit auf Kälteeinwirkung zurück, muss viel im Freien arbeiten
9. T. Magda Cassierin	27 J.	17 J.	Gesicht, Ohren, Kopfhaut	Pleuritis peracta. Schwellung der Cervicaldrüsen	2 Brüder an Lungenschwindsucht gestorben	1 Mg. Ta.— $^{5}/_{10}$ „ „ +a.(37.6). — l.	Führt die Affection auf einen Sonnenstich zurück. Kräftig

Digitized by Google
Original from UNIVERSITY OF MICHIGAN

Name, Beschäftigung	Alter	Alter beim Auftreten	Localisation	Tubercul. Symptome beim Pat. selbst	Tuberculose bei nahen Verwandten	Tuberculin Dose und Reaction	Bemerkungen
10. P. Anna Fabriksarbeitersfrau	32 J.	29 J.	Gesicht, Ohren Kopf	Keine	Keine	1 Mg. Ta.— 3 „ „ + a.(88.6) — 1.	Kräftig
11. L. Ottilie Arbeitersfr.	39 J.	29 J.	Gesicht, Ohrmuscheln	Lungenbef. negativ. Keine Drüsen. Dasr. Rein im Vorjahre wegen schwerer Verletzung und(thc?)Entzünd. im Fussgelenk unter dem Knie amputirt	Keine	1 Mg. Ta.—	Kräftig
12. L. Selma Verkäuferin	23 J.	22 J.	Wangen, Stirne	Keine	Mutter an Phtise gestorben	2 Mg. Ta. + + a. (Mattigkeit.) Local geringe Zunahme d. Hyperämie	Kräftig
13. H. Richard Weber	21 J.	13 J.	Gesicht, Beide Ohren, Kopfhaut	Keine	Keine	1 Mg. Ta.— 5 „ „ — 10 „ „ —	Kräftig
14. J. Anna im Haushalte thätig	39 J.	38 J	Nasenspitze	Seit 2 Jahren Husten, Seitenstechen, starke Abmagerung, beiderseitiger Lungenspitzenkat.	Keine	1 Mg. Ta.— 5 „ „ + a.(38.3) — 1.	Schwächlich

Digitized by Google
Original from UNIVERSITY OF MICHIGAN
Generated on 2019-05-27 18:12 GMT / http://hdl.handle.net/2027/mdp.39015072936266
Public Domain in the United States, Google-digitized / http://www.hathitrust.org/access_use#pd-us-google

Generated on 2019-05-27 18:14 GMT / http://hdl.handle.net/2027/mdp.39015072936266
Public Domain in the United States, Google-digitized / http://www.hathitrust.org/access_use#pd-us-google

Name, Beschäftigung	Alter	Alter beim Auftreten	Localisation	Tubercul. Symptome beim Pat. selbst	Tuberculose bei nahen Verwandten	Tuberculin Dose und Reaction	Bemerkungen
15. H. Anna Arbeiterin	46 J.	42 J.	Wangen, Nase, Lipppen (deren Schleimhaut frei)	Keine	Keine	0.5 Mg. Ta.— 3 „ „ — 5 „ „ —	Viel im Freien
16. R. Karl Landbriefträger	34 J.	31 J.	Nase, Jochbeine, Ohrmuscheln	Keine	Keine	—	Kräftig
17. Z. Henriette Kürschnersfrau	36 J.	—	Nase, Jochbogen, r. Ohr	—	—	5 Mg. Ta —	—
18. A. Israel Pächter	27 J.	16 J.	Nase, Wange, Ohrmuschel, Hände	Innere Organe ohne Bef. Multiple Schwellung der präauricularen, nuchalen, cervicalen, inguinalen Lymphdrüsen	Keine verwerthbaren Angaben	1 Mg. Ta.— 5 „ „ — 10 „ „ + a.(38.6) — l. 20 „ „ + a.(38.4) — l.	Favus capit. Pedicul. cap. Kräftig
19. F. Josefa Arbeitersfr.	46 J.	44 J.	Nase, Wange	Schwellung der Cervicaldrüsen. Vereinzelte Rasselgeräusche über den Lungen	Ein Kind von 9 Jahren an Lungenschwindsucht gestorben	1) 0.5 Mg. Ta. + a. (39.2) l. angedeutet durch 2 Mm. breiten gerötheten Saum γ) 0.5 Mg. Ta. + a. l. noch immer sehr gering, doch etwas stärker als das erstemal	Schwächlich

Digitized by Google
Original from UNIVERSITY OF MICHIGAN

Name, Beschäftigung	Alter	Alter beim Auftreten	Localisation	Tubercul. Symptome beim Pat. selbst	Tuberculose bei nahen Verwandten	Tuberculin Dose und Reaction	Bemerkungen
20. G. Anna Arbeitersfr.	32 J.	31 J.	Wangen, Ohrmuschel	Seit dem 17. Lebensjahre Schwellung der cervicalen, seit ½ Jahr der axillaren Drüsen	Keine	—	Schwächlich
21. K. Marianne Bauersfrau	40 J.	37 J.	Nase, Wangen	Keine	Keine	1 Mg. Ta. — a. — l. 10 „ „ — a. — l.	Kräftig. Pat. will sich wiederholt Hände und Füsse erfrorен haben
22. K. Karoline Arbeiterin	58 J.	57 J.	Nase, Wangen	Keine	Keine	—	Kräftig
23. H. Marie im Haushalte thätig	23 J.	19 J.	Nase, Wangen	Keine	Keine	5 Mg. Ta. — l. a.: Temperatursteigerung	Leicht anämisch
24. R. Anna Dienstmäd.	30 J.	27 J.	Wangen, Ohren	Perc.: l. Sp. geringe Tympanie r. lauter Schall. Auscultat.: beiders. etwas rauhes Athmen, l. vereinzelte Rasselgeräusche über der Spitze. Wahrscheinlichkeitsdiagnose: Doppelseitige Spitzenaffection.	Keine	1 Mg. Ta. + a. (38.8) — l.	Pat. stellt sich nach 2½ Jahren wieder vor. Die Affect. m. flacher Narbenbildung vollst. abgeheilt. Hat geheirathet 2 ganz gesunde Kinder. Kräftig.

Generated on 2019-05-27 18:16 GMT / http://hdl.handle.net/2027/mdp.39015072936266
Public Domain in the United States, Google-digitized / http://www.hathitrust.org/access_use#pd-us-google
Digitized by Google
Original from UNIVERSITY OF MICHIGAN

Name, Beschäftigung	Alter	Alter beim Auftreten	Localisation	Tubercul. Symptome beim Pat. selbst	Tuberculose bei nahen Verwandten	Tuberculin Dose und Reaction	Bemerkungen
25. D. Amalie Handschuhnäherin	39 J.	37 J.	Nase, Oberlippe	Keine	Keine	3mal 2 Mg. Ta. in Zwischenräumen von 3 Tagen. Niemals sichere locale Reaction. Bei der 2. Injection leichte allgemeine Reaction (38.2)	Schwächlich
26. F. Bertha im Haushalt	36 J.	26 J.	Nase, Augenwinkel, Stirne	Keine	Keine	1 Mg. Ta. — a. — l. 5 „ „ — a. — l. 10 „ „ — a. — l.	Kräftig
27. B. Mar. im Haushalt	46 J.	36 J.	Nase, Wangen, Kopfhaut, hinter den Ohren, Hände	Keine	Mutter an Schwindsucht gestorben	0.5 Mg. Ta. — a. — l. 1 „ „ — a. — l.	Kräftig
28. Sch. Helene im Haushalt	26 J.	16 J.	Handtellergrosse Stelle am Vorderkopf	Als Kind scrophulös. Gegenwärtig keine Zeichen bestehender oder überstandener Tuberculose	1 Schwester an Tuberculose gestorben. Eltern leben. 3 Schwestern und 1 Bruder leben und sind gesund	—	Blass, schmächtig
29. V. Caroline Arbeiterin	47 J.	47 J.	Stirne, Nasenrücken, Wangen	Lunge gesund, nur l. h. o. vereinzelte Raschelgeräusche. Kein Husten. Keine sonstigen Zeichen von Tuberculose	Mutter (potatrix) an Schwindsucht gestorben. Ein Kind hat scrophulöse Drüsen am Halse	—	Kräftig. Arbeitet seit 3/4 Jahren im Freien

Digitized by Google
Original from UNIVERSITY OF MICHIGAN
Generated on 2019-05-27 18:14 GMT / http://hdl.handle.net/2027/mdp.39015072936266
Public Domain in the United States, Google-digitized / http://www.hathitrust.org/access_use#pd-us-google

Name, Beschäftigung	Alter	Alter beim Auftreten	Localisation	Tubercul. Symptome beim Pat. selbst	Tuberculose bei nahen Verwandten	Tuberculin Dose und Reaction	Bemerkungen
30. K. Berta im Haushalte thätig	30 J.	28½ J.	Nase, Wangen, Ohren	Keine	Keine	1 Mg. Ta. — a. — l. 5 „ „ — a. — l. 10 „ „ — a. — l.	Kräftig
31. S. Bruno Professor	42 J.	18 J.	Nase, Wangen, Ohren, Capillitium	Mit 4 Jahren Hüftgelenksentzündung, die jahrelang zur Eiterung (Fisteln) führt	Keine	—	Kräftig, wohlgenährt
32. S. Johanna	—	—	Nasenrücken. Unter dem l. Auge	Dem behandelnden Arzte nichts von Tuberculose bekannt	Ein Bruder an Lungentuberculose gestorben. Ein Sohn hatte Pleuritis. Sämmtliche übrigen Kinder gesund	—	—
33. B. Hedwig	28 J.	—	Nase, Wange	Keine	Keine	—	Affection völlig abgeheilt
34. A. Adolf Amtsrath	63 J.	—	Beide Wangen, l. Ohr	Vom Hausarzte niemals, weder beim Pat. noch bei dessen Familie, Zeichen von Tbc. beobachtet		—	Gesund, kräftig

Digitized by Google
Original from UNIVERSITY OF MICHIGAN
Generated on 2019-05-27 18:15 GMT / http://hdl.handle.net/2027/mdp.39015072936266
Public Domain in the United States, Google-digitized / http://www.hathitrust.org/access_use#pd-us-google

Name, Beschäftigung	Alter	Alter beim Auftreten	Localisation	Tubercul. Symptome beim Pat. selbst	Tuberculose bei nahen Verwandten	Tuberculin Dose und Reaction	Bemerkungen
35. S. Anna Zeitungsausträgerin	50 J.	38 J.	Nase, Wangen, Stirn, Schläfe	Keine	Vater an Lungenschwindsucht gest.	—	Schwächlich
36. H. Karoline Dienstmädchen	37 J.	30 J.	Narben auf l. Wange, l. innerer Augenwinkel. Frische Herde auf r. Wange, Nase, Ohren, Hinterkopf	Cervicaldrüsen u. inguin.-Drüsen geschwollen. r. Supraclaviculargrube eingesunken, r. Spitze tiefer. — Percuss. d. Clav. verk. Schall. r. h. ob. verl. Exspir. unbest. Rasseiger. Kurze Zeit vor d. Auftret. d. Hautaff. durch 2 Jahre dauernd: Husten, braunrother Auswurf, Nachtschweisse. Schwellung d. Halsdrüsen, Abmagerung	Eltern gesund, 2 Brüder jung gestorben, 4 Geschwister gesund	—	Kräftig
37. N. Ernestine Maurersfrau	50 J.	48 J.	Nasenspitze, Nasenflügel	Keine	Keine	0.1 Mg. Ta. — a. — l. 1.0 „ „ — a. — l.	—
38. L. Hedwig Stellenbesitzersfrau	38 J.	36 J.	Gesicht	Keine	Keine	—	—
39. W. Marie Früher Landwirthsch.	44 J.	38 J.	Gesicht	Keine	Keine	—	—

Generated on 2019-05-27 18:14 GMT / http://hdl.handle.net/2027/mdp.39015072936266
Public Domain in the United States, Google-digitized / http://www.hathitrust.org/access_use#pd-us-google
Digitized by Google
Original from UNIVERSITY OF MICHIGAN

Name, Beschäftigung	Alter	Alter beim Auftreten	Localisation	Tubercul. Symptome beim Pat. selbst	Tuberculose bei nahen Verwandten	Tuberculin Dose und Reaction	Bemerkungen
40. G. August Tischler	41 J.	32 J.	Kopf, Stirn, r. Ohrmuschelgegend	Seit 2 Monaten Schwellung der r. Cervicaldrüsen, sonst symptomlos	Keine	0.1 Mg. Ta. a. — l. —	Schwächlich
41. H. Bermann Bäcker	38 J.	23 J.	Kopf, Nasenwurzel, Augengegend	Undeutliche Rasselgeräusche über der l. Lungenspitze, r. Nuchaldrüsen fühlbar	Eine Schwester hat Husten und Auswurf	0.5 Mg. Ta. a. — l. — 5 Mg. Ta. a. +(39.9) l. —	Schwächlich
42. K. Ernst Arbeiter	26 J.	26 J.	Nase, Wangen, Lippen, Mundschleimh., Handrücken	Keine	Keine	0.5 Mg. Ta. a. — l. — 5 Mg. Ta. a. — l. —	Arbeitet im Freien
43. Z. Tadaeus Techniker	23 J.	22 J.	Wange, Brust, Rücken	Keine	Keine	1 Mg. Ta. a. — l. —	Vor Beginn der Erkrankung starker Hitze ausgesetzt

Digitized by Google
Original from UNIVERSITY OF MICHIGAN
Generated on 2019-05-27 18:14 GMT / http://hdl.handle.net/2027/mdp.39015072936266
Public Domain in the United States, Google-digitized / http://www.hathitrust.org/access_use#pd-us-google

Wie wir sehen, ergibt die Tabelle, trotz der Anwendung der feinsten Mittel, die wir zur Feststellung der Tuberculosediagnose kennen, und trotz der Berücksichtigung der geringsten, wenn auch nur anamnestischen Verdachtsmomente, einen ganz beträchtlichen Procentsatz von Fällen, in welchen jeder Anhaltspunkt für Tuberculose fehlt.

Wir finden nämlich nur bei 18 von den 43 angeführten Fällen, also in 42% irgendwelche für Tuberculose in positivem Sinne verwendbare Daten, während bei 58% der Fälle sowohl jegliches Symptom beim Patienten selbst, als auch die so häufig angetroffene „Schwindsucht" bei irgend einem Familienangehörigen fehlt. Es ist dieses Resultat bei der Genauigkeit, mit welcher nach Tuberculose gefahndet wurde und bei dem Umstand, dass, wie in den Fällen 8, 12, 27, 35 blosse anamnestische Angaben berücksichtigt wurden, und bei dem Umstande, dass sich die Beobachtungszeit oft über Jahre hinaus erstreckt, gewiss ein überraschendes, namentlich wenn man den hohen Procentsatz anderer Statistiken in Betracht zieht. Ich habe, um den Gegensatz besonders anschaulich zu machen, in der Tabelle dieselben Ueberschriften gewählt, die Boeck, der mit Berücksichtigung derselben Punkte bei 30 von 36 Fällen, also bei 83% Tuberculose nachweist, in seiner Tabelle verwendet. Auch habe ich, wie dieser, in die Rubrik: „Tuberculöse Symptome beim Patienten selbst" Beobachtungen eingereiht, die Boeck tuberculoseverdächtig erschienen, während ich selbst die betreffenden Symptome zum Theil nicht als verdächtig für Tuberculose ansehen kann, z. B. Eczeme in jugendlichem Alter etc. Eine so hohe Procentzahl wird von keiner der späteren Statistiken erreicht, trotzdem sich diese nicht wie Boeck (7) und ich nur auf den Lupus eryth. disc., sondern auch auf die disseminirte Form dieser Erkrankung beziehen. Die grösste Zahl erreicht noch Roth in seiner schon erwähnten Arbeit, indem er bei 185 von 250 Fällen, d. i. in 63% Tuberculose findet. Kopp (8) fand bei 18 von 38, also 47% Tuberculose, v. Poor (3) bei 3 von 12 Fällen, also 25%, Veiel (9) 39 von 119, also 24%, Riehl (10) 2 von 21, also 9.5%.

Es vermehrt demnach unsere Statistik die schon ohnedies

Digitized by Google
Original from UNIVERSITY OF MICHIGAN
Generated on 2019-05-27 18:14 GMT / http://hdl.handle.net/2027/mdp.39015072936266
Public Domain in the United States, Google-digitized / http://www.hathitrust.org/access_use#pd-us-google

grössere Zahl jener, welche nur in einer geringeren Procentzahl von Fällen klinische Anhaltspunkte für Tuberculose nachweist.

Damit aber jene statistischen Zahlen einen Werth bekommen, brauchen wir ein Vergleichsmaterial, an der Hand dessen festgestellt werden kann, wie häufig überhaupt die Tuberculose beobachtet wird. Und zwar haben wir bei unseren Fällen nur solche Fälle als Parallele heranzuziehen, bei denen manifeste, klinisch nachweisbare Erscheinungen der Tuberculose vorhanden sind; denn wenn wir auch die sogenannten latenten Herde in Betracht ziehen wollten, dann müssten wir auch die bei Sectionen gewonnenen Daten berücksichtigen, und würden so zu Zahlen gelangen, die uns keinen Vergleich mehr gestatten. Denn wenn Schlenker (11) bei 100 Sectionen 66 Leichen mit positiven tuberculösen Befunden anführt und Naegeli (12) bei 500 Sectionen sogar in 97 bis 98% (für Erwachsene) Tuberculose nachweist, und dadurch zu dem Schlusse gelangt: Jeder Erwachsene ist tuberculös, dann verliert eben der Nachweis der Coincidenz einer Erkrankung mit Tuberculose jegliche Beweiskraft. Dass andererseits beim Lupus erythematosus selbst am Sectionstische die genaueste Nachforschung nach Tuberculose ein negatives Resultat ergeben kann, geht aus den Mittheilungen von Kaposi, Petrini und Kopp hervor. Daher dürfen wir nur die klinisch nachweisbare Tuberculose heranziehen, und die Frage ist nun die, ob wir aus der Form der tuberculösen Erscheinungen, die gewöhnlich bei Lupus erythematosus verzeichnet werden, irgendwelche Schlüsse ziehen können.

Besonderes Gewicht wird diesbezüglich immer auf den häufigen Befund von früherer oder noch bestehender Schwellung der regionären Lymphdrüsen gelegt. In der Tabelle finden wir bei zwei Fällen (3 und 7) Befunde, welche auf eine durchgemachte Drüsenscrophulose deuten, bei 6 Fällen (3, 6, 9, 18, 19, 20, 36, 40, 41) findet sich eine noch bestehende Schwellung zumeist der cervicalen Drüsen verzeichnet. Diese Drüsenschwellungen sind, insofern sie von Jugend auf bei den zumeist schwächlichen, unterernährten Individuen bestehen, sicher als „scrophulöser" Natur aufzufassen, und sind für uns daher von geringerem Interesse, weil sie lange vor dem Auftreten der Hautaffection bestanden haben, und so schwerlich mit derselben in ätiologischen Connex zu bringen sind.

Digitized by Google
Original from UNIVERSITY OF MICHIGAN
Generated on 2019-05-27 18:15 GMT / http://hdl.handle.net/2027/mdp.39015072936266
Public Domain in the United States, Google-digitized / http://www.hathitrust.org/access_use#pd-us-google

Eine grössere Beweiskraft würde die Coincidenz der Tuberculose in der Art haben, dass das gleichzeitige Auftreten tuberculöser Erscheinungen an den regionären Lymphdrüsen beobachtet wird, die ja gewissermassen den Ausdruck einer bestimmten Erkrankung in dem zugehörigen Hautgebiet darstellen (ähnlich wie bei Carcinom. Lues etc.)

So liegen die Verhältnisse möglicherweise in den Fällen 18, 36 und 40, wo die Drüsenschwellung erst in höherem Alter, nach dem Auftreten des Lupus erythematosus constatirt wurde. Es fanden sich bei diesen drei Fällen bis hühnereigrosse, elastische Drüsen am Halse, von welchen eine im Falle 40 spontan zur Vereiterung kam, und gespalten werden musste. Die histologische und bakteriologische Untersuchung des Eiters ergab ein vollständig negatives Resultat; ebenso fiel, und das erscheint mir besonders wichtig, die in diesem Fall gemachte Tuberculinreaction dieser Drüsen negativ aus. Es ist demnach in diesem Falle nach dem allgemeinen Habitus des Patienten und nach der Art der Drüsenschwellung der Schluss zwar wahrscheinlich gemacht, dass es sich um tuberculöse Lymphome gehandelt habe, der sichere Beweis lässt sich aber nicht erbringen.

Aehnlich liegen die Verhältnisse bei Fall 36, wo gleichfalls die Schwellung der cervicalen und inguinalen Lymphdrüsen bei dem sicher tuberculösen Individuum, die Annahme einer Drüsentuberculose wahrscheinlich macht.

Anders lagen die Verhältnisse in Fall 18. Hier handelte es sich um einen Patienten, der ausser an Lupus erythematosus des Gesichtes noch an Pediculi und Favus capitis litt. Derselbe bekam nun während seines Spitalsaufenthaltes wiederholt acute Schwellungen der Lymphdrüsen am Halse, in der Parotisgegend, einmal auch in inguine, so dass an diesen Stellen grosse Tumoren entstanden, die zum Theil eine deutliche Reaction auf Tuberculin zeigten. Wegen ihrer Grösse und den durch Vereiterung hervorgerufenen fieberhaften Erscheinungen wurden in Chloroformnarkose die Drüsen am Halse und über der Parotis operativ entfernt. Dieselben zeigten sich mit der Umgebung fest verwachsen und auf dem Querschnitte theils vereitert, theils deutlich verkäst. Von dem Eiter wurden Culturen an-

Digitized by Google
Original from UNIVERSITY OF MICHIGAN
Generated on 2019-05-27 18:15 GMT / http://hdl.handle.net/2027/mdp.39015072936266
Public Domain in the United States, Google-digitized / http://www.hathitrust.org/access_use#pd-us-google

gelegt und Stücke des verkästen Drüsengewebes Meerschweinchen in die Peritonealhöhle gebracht. Diese Cultur und Impfversuche waren negativ. Auch histologisch war der Bacillenbefund negativ, aber in den verkästen Drüsen fanden sich typische Riesenzellen. Wenn wir demnach die acuten Processe in den Drüsen auf die bei dem schlecht gepflegten Patienten häufigen Secundärinfectionen werden beziehen müssen, so handelte es sich sehr wahrscheinlich nebenbei um eine Drüsentuberculose.

Wir finden auch in der Literatur, wenn auch nur spärliche, so doch sicher constatirte Fälle verzeichnet, bei welchen tuberculöse Drüsenschwellungen zu einem Lupus erythematosus hinzutraten. Der von Jackson (13) publicirte Fall ist allerdings nicht verwerthbar, weil es sich bei demselben um eine sogenannte Uebergangsform handelte, und derselbe zur Zeit der Demonstration allgemein als Lupus vulgaris angesprochen wurde.

Dagegen bringen z. B. Hallopeau und Jeanselme (14), Danlos, (15) Leredde (16) etc. sicher hierhergehörige Fälle, und auch Kaposi (17) spricht von den bei acuten Nachschüben von Lupus erythematosus immer wieder auftretenden Drüsenschwellungen. Dass es sich hiebei wirklich um tuberculöse Drüsen gehandelt habe, ist für einen Theil der Fälle theils durch Operation, theils am Sectionstisch festgestellt. Wenn wir uns aber die Fälle, bei welchen diese Drüsentuberculose constatirt wurde, näher besichtigen, so handelt es sich, wie ja auch in unseren Fällen, immer um solche, welche auch sonstige Zeichen von hochgradiger Tuberculose bieten, speciell auch Schwellungen der sonstigen Körperlymphdrüsen, so dass wir die Schwellung der Lymphdrüsen am Halse, auch wenn kein Lupus erythematosus vorläge, vollständig erklärt finden würden. Meinem Dafürhalten nach haben wir also keine Berechtigung, aus der Tuberculose der regionären Drüsen einen Schluss auf die tuberculöse Natur der Hautaffection zu ziehen. Sie sind hiefür auch ein viel zu seltener Befund, sie müssten sich dann viel häufiger und besonders dort finden, wo die Hautaffection ein besonders grosses Gebiet ergriffen hat. Dies ist aber, wie die Erfahrung lehrt und wie auch aus meiner Tabelle hervorgeht, nicht der Fall. Wohl finden wir sehr oft bei Fällen von Lupus erythematosus die cervicalen und nuchalen Lymph-

Digitized by Google
Original from UNIVERSITY OF MICHIGAN
Generated on 2019-05-27 18:15 GMT / http://hdl.handle.net/2027/mdp.39015072936266
Public Domain in the United States, Google-digitized / http://www.hathitrust.org/access_use#pd-us-google

drüsen zwar nicht hochgradig geschwollen, sondern mehr als derbe Knoten tastbar. Aber auch dieser Befund lässt keine sichere Deutung zu; er findet sich auch bei vollständig gesunden Menschen als Folge durchgemachter Eczeme des Kopfes oder häufiger Schnupfen, Anginen etc. und kann beim Lup. eryth. ebensogut Folge der häufig vorkommenden Secundärinfectionen durch Kratzen etc., als auch die Folge der Erkrankung selbst sein, in der Art, dass diese, wie Jadassohn annimmt, als chronische Infectionskrankheit sui generis wie Lues und Lepra aufzufassen ist, und — freilich ist dies nur eine Vermuthung — zur consecutiven Schwellung der regionären Drüsen führt.

Gestatten uns demnach die localen Erscheinungen in den Drüsen keine sicheren Schlüsse, so ist dies bezüglich der allgemeinen Symptome noch weniger der Fall. Die Tabelle verzeichnet nur bei 7 Fällen (6, 14, 19, 24, 29, 36, 41) mehr oder weniger deutliche Lungenerscheinungen, theils nur Bronchitiden, theils sichere Spitzenaffectionen, in 1 Falle (9) fanden sich die Residuen einer alten Pleuritis. Bei Fall 11 wurde der r. Fuss wegen einer nach einem schweren Trauma eintretenden Entzündung des Fussgelenkes amputirt. Der operirende Chirurg hält die Fuss-Erkrankung für tuberculöser Natur, weil die Patientin an Lup. vulg. des Gesichtes leide! Trotzdem dies nicht der Fall war, und Patientin auch sonst gar keine Anhaltspunkte für Tuberculose bot, wurde auch dieser Fall unter die Tuberculoseverdächtigen gerechnet, ebensowie die übrigen, bei welchen nur anamnestische Daten vorlagen.

Kommen alle diese tuberculösen Erscheinungen schon wegen ihrer relativen Seltenheit als direct ätiologisches Moment, für welches wir doch ein constantes Vorkommen fordern, nicht in Betracht, so müssen sie uns deshalb interessiren, weil auf sie, und wo sie nicht vorhanden sind, auf latente Herde die Theorie von der Erregung des Lup. eryth. durch Tuberkeltoxine aufgebaut wird.

Diese Theorie soll uns Alles erklären, was den Lup. eryth. von sonstigen tuberculösen Erkrankungen unterscheidet. Sie soll uns den so ganz abweichenden histologischen Bau, den stets negativen Ausfall des Bacillenbefundes und des Inoculationsversuches, sie soll uns endlich das Fehlen der Tuberculinreaction

Digitized by Google
Original from UNIVERSITY OF MICHIGAN
Generated on 2019-05-27 18:15 GMT / http://hdl.handle.net/2027/mdp.39015072936266
Public Domain in the United States, Google-digitized / http://www.hathitrust.org/access_use#pd-us-google

erklären, in der Weise, dass diese angeblich nur dort eintreten muss, wo Tuberkelbacillen selbst im Gewebe liegen, nicht aber dort, wo nur Toxinwirkung vorliegt.

Ich möchte, bevor ich die Frage erörtere, ob wir überhaupt berechtigt sind die Entstehung von Hautkrankheiten auf Tuberkeltoxine zurückzuführen, zunächst auf diesen letzten Punkt, die Tuberculinreaction, näher eingehen.

Wenn auch keiner der bisherigen Erklärungsversuche der Wirkungsweise des Tuberculins [Koch (18), Neisser (19)] uns das Wesen der Reaction ganz aufgeklärt hat, so wird doch die specifisch reactive Einwirkung dieses Mittels auf tuberculöses Gewebe nahezu allgemein anerkannt, und der Umstand, dass schon bei so minimalen Gaben, wie bei keinem anderen Mittel, diese Einwirkung auf tuberculöses Gewebe, und nur auf dieses statt hat, lässt den von Neisser (20) aufgestelten Satz vollkommen berechtigt erscheinen: „Wo auf Tuberculin eine typische örtliche Reaction auftritt, handelt es sich um Tuberculose, und wo sie trotz nach Zahl und Dosis geeigneter Injectionen ausbleibt, handelt es sich um keine Tuberculose.“ Wie wir sehen, ist hiebei nur von der localen Reaction die Rede, während die allgemeine Reaction von untergeordneter diagnostischer Bedeutung ist, da es bisher noch nicht gelungen ist, eine constante Minimaldosis, auf welche bei Gesunden keine allgemeine Reaction erfolgt, festzustellen und da auch der Grad dieser Reaction keine sicheren Schlüsse gestattet. Es hängt dies möglicherweise mit der, aus den obenerwähnten Statistiken (Schlenker, Naegeli) sich ergebenden Häufigkeit latenter Tuberculoseherde zusammen.

Die locale Reaction ist hingegen ein speciell für den Dermatologen nahezu unentbehrlicher diagnostischer Behelf geworden, der uns durch die so prompt sichtbarwerdenden Erscheinungen gestattet, in zweifelhaften Fällen tuberculöse und nichttuberculöse Hautkrankheiten zu differenziren.

Wir müssen daher, soll der Lupus erythematosus mit Tuberculose in ätiologische Beziehung gebracht werden, in einem unzweifelhaften Fall von Lupus erythematosus das Eintreten einer typischen localen Reaction constatiren können.

Digitized by Google
Original from UNIVERSITY OF MICHIGAN
Generated on 2019-05-27 18:15 GMT / http://hdl.handle.net/2027/mdp.39015072936266
Public Domain in the United States, Google-digitized / http://www.hathitrust.org/access_use#pd-us-google

Ein derartiger Fall ist aber weder in der Literatur anzutreffen, noch findet er sich unter den in der Tabelle angeführten Fällen.

Es wurde in 29 Fällen (14 Fälle mit Tuberculoseverdacht oder -Symptomen, 15 Nichttuberculöse) Tuberculin in Dosen von $^1/_4$ bis 20 Milligramm angewendet. Die Mehrzahl der Fälle (15 i. e. 9 tbc. verdächtige, 6 unverdächtige) zeigte auf höhere Dosen mehr oder weniger deutliche Allgemeinreaction. Dieselbe war natürlich dort am stärksten ausgesprochen, wo sich klinisch irgend welche tuberculöse Veränderungen nachweisen liessen, während sie dort, wo diese fehlten, selbst auf die höchsten gegebenen Dosen nur mässige Grade erreichte.

Eine verdächtige locale Reaction findet sich nur in einem hereditär stark belasteten Falle (2) verzeichnet.

Ich habe diesen Fall im Bericht des VII. Congresses der deutschen Dermatologischen Gesellschaft (Breslau 1901) ausführlich mitgetheilt, und werde auf denselben gelegentlich der Besprechung der histologischen Befunde nochmals zurückkommen, und möchte hier die Krankengeschichte nur kurz berühren, hauptsächlich deshalb, weil es sich um einen jener, auch in der Literatur häufig anzutreffenden Fälle handelte, wo die Differentialdiagnose gegenüber Lupus vulgaris nahezu unmöglich ist. Unser Fall ist noch besonders schwierig, weil das anfängliche klinische Bild, und das Fehlen typischer tuberculöser Veränderungen im histologischen Befunde für Lupus erythematosus, das spätere klinische Bild aber im Einklang mit einer verdächtigen Tuberculinreaction und gewissen, von den gewöhnlich bei Lupus erythematosus gemachten, vollständig abweichenden histologischen Befunden, mehr für Lupus vulgaris sprechen.

B. H., 36jährige Wäscherin, wurde am 7. Juli 1899 zum erstenmal in die Klinik aufgenommen.

Vater und eine Schwester der Pat. an Schwindsucht gestorben. Pat. selbst niemals ernstlich krank gewesen. Die Hautaffection besteht an den Fingern seit dem 9., im Gesichte seit dem 19. Lebensjahre der Patientin.

Pat. von schwächlicher Constitution, Lungen- und Herzbefund normal. Die Hautaffection an Nase, Wangen und Ohren, sowie an den

Digitized by Google
Original from UNIVERSITY OF MICHIGAN
Generated on 2019-05-27 18:15 GMT / http://hdl.handle.net/2027/mdp.39015072936266
Public Domain in the United States, Google-digitized / http://www.hathitrust.org/access_use#pd-us-google

Fingern beider Hände bietet klinisch das typische Bild des Lupus erythematosus discoides (cf. Moulage K. Nr. 258, 282). Patientin hat während ihres Aufenthaltes, der bis zum 18. April 1900 dauerte, wiederholt Tuberculin bekommen u. zw.:

9. Juli $^1/_4$ Mg. Alt-Tuberculin (95): Keine allgemeine, keine locale Reaction;

19. Juli 1 Mg. Alt-Tuberculin (95): Keine allgemeine Reaction, ganz geringe, jedoch sichere diffuse Röthung ohne Schwellung;

25. Juli 4 Mg. Alt-Tuberculin (95): Allgemeine Reaction (38·8), local wiederum Röthung und Schwellung im Bereiche der seitl. Stellen, woselbst ein ca 1 Cm. breiter, gerötheter Rand zu erkennen ist. Innerhalb desselben keine Knötchen nachweisbar. Auf dem Nasenrücken ganz geringe Röthung, an den Händen keine Reaction;

28. Aug. 4 Mg. Alt-Tuberculin (95): Schwache allgemeine Reaction (38·4). Ganz geringe Röthung im Bereiche der Affection im Gesicht;

18. October 2 Mg. Alt-Tuberculin (95): Mässige allgemeine Reaction (38·6). Locale Schwellung und Röthung der Nase und der angrenzenden Wangentheile. Die örtliche Reaction muss als ziemlich typisch angesehen werden, wenn Entstehen und Verschwinden auch etwas allmäliger vor sich ging;

15. November 3 Mg. Alt-Tuberculin (95): Keine allgemeine, keine locale Reaction;

24. Febr. 1900 3 Mg. Alt-Tuberculin (95): Keine allgemeine, keine locale Reaction;

26. Febr. 1900 5 Mg. Alt-Tuberculin (95): Keine allgemeine, keine locale Reaction.

Die Hautaffection selbst war im Gesicht auf anfängliche Röntgenbestrahlung und spätere Thiosinaminpflasterbehandlung mit Hinterlassung einer glatten, weisslichen, verdünnten Narbe abgeheilt. An den Fingern war keine Besserung zu erzielen.

II. Spitalsaufenthalt vom 20. November 1900 bis 5. Januar 1901.

Das Bild der Hautaffection im Gesicht (cf. Moulage K. Nr. 463) ist ein wesentlich anderes als beim ersten Spitalsaufenthalt. Die früher befallen gewesene Partie ist jetzt der Sitz einer glatten weissen Narbe, innerhalb welcher mehrere gelblich-rothe, zum Theil mit dünnen Schuppen bedeckte Flecke sichtbar sind. Die Röthe verschwindet auf Druck nicht vollständig, sondern macht einer leichten Gelbfärbung Platz, wie sich auch sonst vereinzelt im Gesicht kleine citrongelb gefärbte Herde finden.

Die Affection an den Fingern ist unverändert geblieben.

Patientin bekam am 21. Nov. 4 Mg. Alt-Tuberculin, worauf weder allgemeine, noch locale Reaction erfolgte.

Der histologische Befund, auf welchen ich später noch zu sprechen komme, ergab keine Anhaltspunkte für Tuberculose, aber bedeutende Abweichungen von dem gewöhnlich bei Lupus erythematosus gefundenen Bilde.

Digitized by Google
Original from UNIVERSITY OF MICHIGAN
Generated on 2019-05-27 18:15 GMT / http://hdl.handle.net/2027/mdp.39015072936266
Public Domain in the United States, Google-digitized / http://www.hathitrust.org/access_use#pd-us-google

Es gehört demnach dieser Fall unter die von Leloir als L. erythematoide, von Besnier als L. erythemato-tuberculeux bezeichneten, und dem Lupus vulgaris zugetheilten Fälle. Aus der Existenz derartiger Fälle, die als Uebergangsfälle gedeutet werden, wird der Schluss einer gemeinsamen Aetiologie beider Erkrankungen gezogen. Meines Erachtens ist dieser Schluss schon deshalb nicht gerechtfertigt, weil die meisten Fälle von Lup. eryth. trotz jahrelangen Bestandes niemals derartige Uebergänge zeigen, und weil andererseits die Vorstadien des Lup. vulg. zuweilen die grösste Aehnlichkeit mit Lup. eryth.-Efflorescenzen zeigen können (Vidal u. a.). Haben wir nun in diesen sogen. Uebergangsfällen keinen Beweis, so haben wir ihn noch weniger dann, wenn wir in diesen Fällen gleichzeitig bestehende Lup. vulg. und eryth. annehmen. Denn schon das, wenn auch seltene Vorkommen von coexistirendem Lup. vulg. und tuberoserpiginösem Syphilid und die dabei häufig in die Erscheinung tretende Aehnlichkeit beider Affectionen zeigen, dass weder die Schwierigkeit der Differentialdiagnose noch das gleichzeitige Bestehen für eine gemeinsame Aetiologie zu verwerthen sind.

Die an sich unwahrscheinliche Coexistenz von Lup. vulg. und eryth. wird durch die Jadassohn'sche Annahme hinreichend erklärt, dass auf dem Boden eines durch den Lup. eryth. geschwächten Gewebes leichter die Infection mit Lup. vulg. haftet.

Was speciell unsern Fall betrifft so kann dieser sicher nicht in dem Sinne verwerthet werden, dass es sich bei demselben um eine bei einem reinen Fall von Lupus erythematosus eingetretene Tuberculinreaction handelte.

Ebensowenig können wir die bei 2 Fällen (12 und 19) verzeichnete „Röthung" als positive „locale Reaction" ansprechen; handelte es sich doch um Fälle mit sehr starker allgemeiner Reaction, und wissen wir, dass die hiebei eintretende Fieberröthe des Gesichtes leicht locale Reaction vortäuscht. Aber selbst wenn wir auch diese 2 Fälle von unserer Berechnung ausschalten, bleiben noch immer 27 Fälle (11 Tbc.-verdächtige und 15 unverdächtige), bei welchen die locale, 14 Fälle (4 Tbc.-verdächtige und 10 unverdächtige), bei welchen die locale und allgemeine Reaction negativ ausfiel.

Digitized by Google
Original from UNIVERSITY OF MICHIGAN
Generated on 2019-05-27 18:15 GMT / http://hdl.handle.net/2027/mdp.39015072936266
Public Domain in the United States, Google-digitized / http://www.hathitrust.org/access_use#pd-us-google

Es stimmt dieses Resultat vollkommen mit jenem überein, welches sich aus der Literatur ergibt. Die Ledermann'sche (21) Zusammenstellung über Tuberculin zeigt z. B., dass die Mehrzahl der Autoren über das vollständige Fehlen, oder wenigstens über das Fehlen der localen Reaction beim Lupus erythematosus berichtet. Nur von Kaposi, Schweninger-Buzzi und Lewin wird über das Eintreten von Reactionen berichtet, die jenen bei Lupus vulgaris glichen.

Wird aber einestheils die Diagnose in den von Lewin mitgetheilten Fällen von Köbner, Rosenthal u. A. für nicht einwandsfrei gehalten, so handelte es sich anderntheils in dem von Kaposi (22) mitgetheilten Falle, in den 3 Fällen von Schweninger und Buzzi (23) sowie bei anderen in der Literatur erwähnten Fällen nicht um Lupus erythematosus discoides, sondern um die disseminirte Form dieser Erkrankung. Diese letztere Form möchte ich aber von meiner Betrachtung ausschliessen. Meiner Ueberzeugung nach spricht ausser der hiebei fast regelmässig eintretenden Tuberculinreaction auch der Umstand, dass diese Krankheit meist mit anderweitigen schweren tuberculösen Erscheinungen einhergeht, dafür, dass es sich hiebei um einen, von dem unschuldigen Lupus erythematosus discoides wohl zu unterscheidenden Symptomencomplex handelt, dessen Deutung als Exanthem der Tuberculose immer mehr Boden gewinnt.

Es gelang mir demnach nicht in der Literatur einen Fall von typischer Reaction bei einem typischen Lupus erythematosus discoides aufzufinden, und es stimmt dies, wie gesagt, vollkommen mit den an unserer Klinik gemachten Erfahrungen überein, da wir nahezu täglich den prompten Eintritt der so charakteristischen Reaction beim Lupus vulgaris sehen können, und diese beim Lupus erythematosus regelmässig vermissen.

Besteht aber nicht vielleicht die Möglichkeit, das Fehlen der Tuberculinreaction beim Lupus erythematosus in der Weise zu erklären, dass das durch die Toxine veränderte Gewebe gegen das Tuberculin immun geworden ist?

Diese Frage ist meines Erachtens zu verneinen. Denn abgesehen davon, dass gerade das Nachbargewebe des Tuberkels, welches doch wohl am meisten Toxine enthalten muss, uns die

Digitized by Google
Original from UNIVERSITY OF MICHIGAN
Generated on 2019-05-27 18:15 GMT / http://hdl.handle.net/2027/mdp.39015072936266
Public Domain in the United States, Google-digitized / http://www.hathitrust.org/access_use#pd-us-google

Reaction anzeigt, spricht auch der Umstand, dass zuweilen bei späteren Tuberculininjectionen eine Art Reaction an einer früheren Injectionsstelle eintritt, dafür, dass auch ohne die Anwesenheit eines Tuberkelbacillus toxische Stoffe zur Erzeugung einer „localen Reaction" genügen.

Wir könnten demnach auch beim Lupus erythematosus das Eintreten einer Tuberculinreaction erwarten.

Dies ist aber nicht der Fall. Ebenso steht es mit anderen zur Stütze der Toxintheorie vorgebrachten Momenten. So berichtet Boeck über zwei Fälle, in welchen auf Darreichung von Calciumsulfid eine Eruption von typischem Lupus erythematosus erfolgte. Das von England aus als Specificum gegen tuberculöse Drüsenschwellungen empfohlene Mittel wurde in Dosen von 0·08 Gr. 3mal täglich in Pillenform verwendet, und Boeck erklärt sich die so aussergewöhnliche Erscheinung in jenen zwei Fällen durch eine directe Einwirkung auf den Bacillus selbst, in der Art, dass es zu einem acuten Toxinschube mit consecutiven Hauterscheinungen kommt. Ich habe nun dieses Mittel in 8 Fällen mit hochgradigen Drüsenschwellungen angewendet. Es waren dies 1 Fall von Lichen scrophulosorum, 1 Fall von Scrophuloderma, 5 Fälle von Lupus vulgaris und 1 Fall von Lupus erythematosus capitis (Fall 40 der Tabelle). Ich habe das Mittel gleichfalls in Pillen zu 0·08 Gr. verschrieben. Trotzdem ich aber wochenlang auf der doppelten von Boeck verwendeten Tagesdosis stehen blieb, konnte ich selbst bei diesen Patienten, die an „Disposition" für Lupus erythematosus sicher nichts zu wünschen übrig liessen, niemals das Auftreten irgendwelcher Hauterscheinungen constatiren. Aber auch abgesehen davon, glaube ich die Boeck'sche Erklärung nicht unbedingt acceptiren zu müssen. Denn wenn er sich die Wirkung des Mittels in derselben Weise denkt, wie die des Quecksilbers auf die Syphilis, wo auch zuweilen im Anschluss an eine Injection ein acuter Ausbruch des Exanthems erfolgt, so müssen wir, meines Erachtens, auch hier verlangen, dass die Eruption des Lupus erythematosus zu Beginn, und nicht wie in seinen Fällen, erst nach sehr lange Zeit fortgesetzter Darreichung des Mittels erfolgt.

Ein ebenso negatives Resultat ergab die Nachprüfung einer von Legrain (24) gemachten, und von ihm und Roth

Digitized by Google
Original from UNIVERSITY OF MICHIGAN
Generated on 2019-05-27 18:15 GMT / http://hdl.handle.net/2027/mdp.39015072936266
Public Domain in the United States, Google-digitized / http://www.hathitrust.org/access_use#pd-us-google

gleichfalls im Sinne der Toxintheorie verwertheten Mittheilung. Legrain berichtet nämlich über einen Fall, der jeder sonstigen Therapie trotzend, nach zwei Injectionen von 10 Ccm. Lammserum abheilte. Die Injectionen waren in Zwischenräumen von 5 Tagen gegeben worden. 3 Tage nach der ersten Injection blasste der Lupus erythematosus ab und 10 Tage nach der zweiten war er, ohne eine Narbe zu hinterlassen, spurlos verschwunden. Schon die kurze Art der Publication, und der Umstand, dass diese aus dem Jahre 1896 stammende Mittheilung seither unbestätigt blieb, musste Zweifel erwecken. Ich habe aber trotzdem bei 4 Fällen (1, 11, 21 und 40 der Tabelle) diese Injectionen unter sämmtlichen Cautelen vorgenommen; ich habe mich dabei nicht mit 2 Injectionen zu 10 Ccm. begnügt, sondern bin bis zu 3, auch 4 Injectionen gestiegen. Dieselben ergaben die vollkommene Unschädlichkeit, aber leider auch Unwirksamkeit des Mittels. Nur in einem Falle (11) glaubte ich anfangs ein Abblassen des Exanthems constatiren zu können, das eine Zeit lang immer deutlicher wurde, und auch von der Patientin selbst angegeben wurde. Nach kurzer Zeit, gleichzeitig mit dem Eintritt der Menstruation, rötheten sich trotz fortgesetzter Darreichung von Serum die befallenen Partien wieder, und die Patientin verliess das Spital in unverändertem Zustande. Ich kann also den von Legrain in einem Falle gemachten Befund nicht bestätigen und halte auch den Schluss für unstatthaft, dass dies einen Beweis für die Toxintheorie des Lupus erythematosus bilde, indem die Toxine durch die im Lammserum enthaltenen Antitoxine neutralisirt worden seien. Ist doch, ganz abgesehen davon, dass mir der wiederholte Versuch niemals geglückt ist, die specifischs Wirkungsweise des Lammserums überhaupt noch vollständig hypothetisch.

Um die Thatsache der Seltenheit des Vorkommens des Lupus erythematosus bei der Häufigkeit hochgradiger Phthisen, bei welchen doch sicher reichlich Tuberkeltoxine im Blute kreisen müssen, zu erklären, ziehen die Anhänger der Toxintheorie eine durch irgend welche äussere Momente geschaffene Prädisposition heran, durch welche es primär zu einer Schädigung des Gefässsystems kommt, wodurch dann secundär eine verlangsamte Fortschaffung und damit stärkere Wirkung der im Blute kreisenden Toxine an diesen Stellen erfolgt. Dass eine gewisse

Digitized by Google
Original from UNIVERSITY OF MICHIGAN
Generated on 2019-05-27 18:15 GMT / http://hdl.handle.net/2027/mdp.39015072936266
Public Domain in the United States, Google-digitized / http://www.hathitrust.org/access_use#pd-us-google

locale Prädisposition vorhanden sein muss, ist sicher richtig, und auch aus unserer Tabelle ergibt sich, dass es sich meist um Leute handelt, die, theils durch ihre Beschäftigung genöthigt, viel im Freien Sturm und Wind ausgesetzt sind, theils in Fabriken bei hohen Temperaturen arbeiten, theils sich einmal Hände, Nasen und Ohren erfroren haben u. s. w. Gleichzeitig ergibt unsere Tabelle die auch von Boeck u. A. constatirte grössere Disposition des weiblichen Geschlechtes (30 Fr. zu 13 M.) und (im Gegensatz zu anderen, auf tuberculöser Natur beruhenden Hautkrankheiten) den häufigen Beginn in späteren Lebensjahren.

Aber alle diese ebengenannten Dispositionen kommen sicher auch bei hochgradigen Phthisen häufig in Betracht, und es müssten bei diesen die Toxinexantheme ein verhältnismässig häufiges Vorkommnis sein; in Wirklichkeit bleibt aber der Lupus erythematosus eine relativ seltene Erkrankung, und nöthigt uns so den Schluss auf, dass nicht die Toxine der Tuberculose es sind, die ihn erregen.

Kommen wir aber auf Grund der klinischen Beobachtung zu diesem Schlusse, so nöthigt uns anderntheils die Histopathologie dieser Krankheit dazu, sie streng von jenen zu sondern, welche durch den Bacillus der Tuberculose selbst erzeugt werden. Denn wenn auch der histologische Befund in zahlreichen diesbezüglichen Arbeiten die verschiedensten Deutungen erfährt, darin sind alle Autoren einig, dass von tuberculösen Veränderungen sich niemals etwas nachweisen lässt, und wenn in letzter Zeit Audry (25) u. A. in Fällen von angeblich typischem Lupus erythematosus Riesenzellen gefunden haben, so stehen derartige Befunde so vereinzelt da, dass sie uns nicht gestatten weitgehende Schlüsse zu ziehen.

Ich hatte Gelegenheit, Material von 9 Fällen von Lup. eryth., den verschiedensten Stadien des Processes entsprechend, histologisch zu untersuchen. Ich habe die verschiedensten Färbemethoden angewendet und oft ganze Blöcke in fortlaufender Serie geschnitten, bin aber trotzdem nicht im Stande, den bisherigen Befunden der Autoren neue hinzuzufügen. Die Verschiedenheit der beschriebenen Befunde beruht zum Theil darauf, dass verschiedene Stadien berücksichtigt wurden, zum Theil darauf,

Digitized by Google
Original from UNIVERSITY OF MICHIGAN
Generated on 2019-05-27 18:15 GMT / http://hdl.handle.net/2027/mdp.39015072936266
Public Domain in the United States, Google-digitized / http://www.hathitrust.org/access_use#pd-us-google

dass klinisch gleich aussehende Stadien verschiedene histologische Bilder liefern. So kann z. B. eine Stelle, die sich klinisch einfach als gerötheter Fleck ohne nachweisbare Infiltration darstellt, histologisch zuweilen schon recht bedeutende Infiltration um die subpapillären Gefässe erkennen lassen, während umgekehrt dort, wo wir klinisch ein stärkeres Infiltrat erwarten, dasselbe histologisch sehr gering sein kann. Daher glaube ich eignen sich, um den Beginn des Processes zu studiren, am besten die Bilder in der Umgebung grösserer Herde, die gleichzeitig die Art des Fortschreitens feststellen lassen. Dass der Entzündungsprocess von den Gefässen seinen Ausgangspunkt nimmt, und nicht, wie man früher annahm, von den Talgdrüsen, das wird seit den Untersuchungen Geber's (26) fast allgemein anerkannt. Bezüglich der Localisation der ersten Erscheinungen glaube ich mich aber der Ansicht von Miethke (27), Schoonheid (28) u. A. anschliessen zu können, welche dieselben an die subpapilläre Gefässschicht verlegen. Am Rande der Herde sieht man nämlich zunächst nur diese Gefässe erweitert und von schmalen Zügen kleinzelliger Infiltration umgeben, welche auch die in die Papillen aufsteigenden Gefässe begleitet. Erst später nimmt die Infiltration grössere Dimensionen an, es werden auch die tieferen Gefässe mit einbezogen, und wo diese grössere Knäuel bilden, so besonders um die Drüsen herum, nimmt die Infiltration einen herdweisen Charakter an. Die Gefässe selbst erschienen zum Theile erweitert, und stellenweise war an denselben eine Wucherung des Endothels sichtbar, auf welche Erscheinung bereits Geber (26), Leloir u. A. aufmerksam gemacht haben. Ebensowenig wie diese Veränderungen an den Gefässen besagen uns jene am Epithel. Wir finden daselbst im Anfang keine nachweisbaren Veränderungen, in späteren Stadien eine leichte Verdickung des Epithels auf einer stärkeren Proliferation der Stachelzellen beruhend und in Verbindung damit eine Hyperkeratose, stellenweise auch Parakeratose in der Art, dass es zur Auflagerung von zum Theil kernhaltigen Hornmassen kommt, welche dicke Fortsätze in die Follikelmündungen senden; in den spätesten Stadien finden wir endlich eine atrophische, verdünnte, geradlinig verlaufende Epidermis.

Digitized by Google
Original from UNIVERSITY OF MICHIGAN
Generated on 2019-05-27 18:15 GMT / http://hdl.handle.net/2027/mdp.39015072936266
Public Domain in the United States, Google-digitized / http://www.hathitrust.org/access_use#pd-us-google

In Uebereinstimmung mit der grösseren Zahl der Autoren glaubte auch ich Veränderungen an den Talgdrüsen nachweisen zu können derart, dass dieselben anfangs eine Volumszunahme, also Hypertrophie zeigten, während sie später in den allgemeinen atrophischen Process einbezogen erschienen.

Auch die von Schoonheid mitgetheilten Veränderungen an den elastischen Fasern konnte ich nachweisen, doch glaube ich, dass es sich hiebei nicht um eine specifische Degeneration derselben handelte, glaube vielmehr auf Grund des färberischen Verhaltens i. e. starke Affinität dieser in den obersten Papillenschichten gelegenen Massen zu sauren Farbstoffen (Eosin, Pikrinsäure, Orcein) und aus den innerhalb derselben nachweisbaren Klumpen und Schollen, dass es sich um eine colloide Degeneration handelt, wie wir sie bei zahlreichen pathologischen Processen, nach Schmidt, Reizenstein, Unna u. A. aber auch normalerweise namentlich in der Wangenhaut finden. Ich muss daher Jarisch (29) beistimmen, wenn er in dieser Degeneration nichts für den Lup. eryth. typisches erblickt, wie auch alle übrigen histologisch nachweisbaren Veränderungen bei dieser Krankheit so wenig charakteristisches an sich haben, dass man nur bei sehr ausgesprochenen Bildern und grosser Uebung in der Lage sein wird, hieraus eine Diagnose zu stellen, und diese sich daher immer mehr auf das klinische Verhalten stützen wird.

Nur dort, wo es sich darum handelt, die Differentialdiagnose gegenüber Lupus vulgaris festzustellen, haben wir in der histologischen Untersuchung ein ebenso empfindliches Unterscheidungsmittel, wie wir es im Tuberculin in klinischer Beziehung haben. Ich habe in der so grossen Zahl von Präparaten, die ich untersucht habe, auch nicht ein einziges Mal solche gefunden, die nur die geringsten Zweifel darüber aufkommen liessen, ob es sich nicht etwa um eine tuberculöse Affection handle. Es fehlte stets Alles, was wir bei derartigen Affectionen zu finden gewohnt sind; das gesammte Gewebe war durchwegs gut färbbar, die Gefässe waren bis auf die Erweiterung des Lumens und die stellenweise nachweisbare Endothelwucherung normal und zeigten insbesondere keine Verdickung der Wandung, die leukocytäre Infiltration war meist diffus, wo sie aber

Digitized by Google
Original from UNIVERSITY OF MICHIGAN
Generated on 2019-05-27 18:16 GMT / http://hdl.handle.net/2027/mdp.39015072936266
Public Domain in the United States, Google-digitized / http://www.hathitrust.org/access_use#pd-us-google

herdweise Anordnung zeigte, da bestanden die Herde immer nur aus einer Art von Zellen, aus einkernigen Rundzellen, und niemals fanden sich epitheloide oder gar Riesenzellen. Auf der Suche nach Gefässveränderungen, wie sie neuerdings Philippson (30) für zahlreich erythematöse Processe urgirt, konnte ich niemals derartige Veränderungen nachweisen. Nur bei einem Falle fand dies statt, es war dies der in der Tabelle unter Nr. 2 verzeichnete, der, wie oben erwähnt, auch im klinischen Bilde und im Verhalten gegen Tuberculin Abweichungen zeigte. Hier fand ich an zahlreichen Stellen, und worauf ich besonderes Gewicht legen möchte, auch tief im Fettgewebe thrombosirte Gefässe mit zum Theil schlecht färbbarer Wandung, ein Befund, der also als Thrombophlebitis aufzufassen wäre, und der in Fällen von reinem Lup. eryth. niemals gemacht wird. Ausserdem zeigte das Infiltrat eine herdförmige Anordnung und scharfe Begrenzung und fanden sich diese, aus verschiedenartigen grösseren und kleineren, runden und spindelförmigen Zellen zusammengesetzten Herde in allen Schichten des Bindegewebes sowohl in den obersten, wie auch in den tiefsten, an das Fettgewebe grenzenden, zum Theil, wie erwähnt, auch im Fettgewebe selbst. Es sind dies so einschneidende Unterschiede, dass ich, wenn ich auch diesen Fall in Folge des mangelnden Nachweises von Riesenzellen nicht zum Lup. vulgaris zählen kann, ihm jedenfalls auch auf Grund des histologischen Bildes eine Sonderstellung beim lupus erythem. einräumen möchte.

Ergibt also die an einem so grossen Untersuchungsmaterial festgestellte constante Abwesenheit jeglicher tuberculöser Veränderungen im Gewebe in Uebereinstimmung mit den von allen Autoren verzeichneten negativen Bacillenbefunden und Inoculationsversuchen mit Sicherheit, dass es sich nicht um eine durch den Tuberkelbacillus selbst hervorgerufene Hautkrankheit handeln kann, so spricht der, trotz minutiösester, speciell durch Tuberculin gestützten Untersuchung in der Mehrzahl der Fälle negative Befund gegen jeden anderweitigen Zusammenhang mit Tuberculose, so dass wir nach wie vor an dem Satze festhalten müssen: Wir haben kein Recht Tuberculose

Digitized by Google
Original from UNIVERSITY OF MICHIGAN
Generated on 2019-05-27 18:16 GMT / http://hdl.handle.net/2027/mdp.39015072936266
Public Domain in the United States, Google-digitized / http://www.hathitrust.org/access_use#pd-us-google

und Lupus erythematosus in ätiologische Beziehung zu bringen.

Meinem hochverehrten Lehrer und Chef, Herrn Geheimrath Professor Dr. Neisser, spreche ich für die Anregung und Förderung meiner Arbeit, sowie für die gütige Ueberlassung des Materiales, Herrn Privatdocenten Dr. Schäffer für die liebenswürdige Unterstützung meinen besten Dank aus.

Literatur.

Ich habe nur die in der Arbeit genannten Autoren in das Verzeichnis aufgenommen, ein vollständiges Literaturverzeichnis ist der Arbeit von Roth (2) beigegeben.

1. Jadassohn. Ergebnisse der allgemeinen Pathologie von Lubarsch-Ostertag. Abth. IV. 1896.

2. Roth. Ueber die Beziehungen des Lupus erythematosus zur Tuberculose. Arch. f Derm. u. Syph. Bd. LI. 1900.

3. von Poór. Zur Aetiologie des Lupus erythematosus Cazenave. Dermatologische Zeitschrift. 1901. Bd. VIII.

4. Besnier-Doyon. Uebersetzung von Kaposi. Lehrbuch d. Hautkrankheiten.

5. Raudnitz. Zur Aetiologie des Lupus vulgaris. Archiv für Derm. u. Syph. 1882.

6. Pontoppidan. Zur Aetiologie des Lupus vulgaris. Archiv f. Derm. u. Syph. 1882.

7. Boeck. Die Exantheme der Tuberculose. Archiv für Derm. u. Syph. Bd. XLII.

8. Kopp. Deutsches Archiv für klin. Medicin. Bd. 66.

9. Veiel. Verhandlungen des internationalen dermatologischen Congr. 1892.

10. Riehl. IV. intern. dermat. Congr. Paris 1900.

11. Schlenker. Beiträge zu der Lehre von der menschlichen Tuberculose. Virchow's Archiv. Bd. 134.

12. Naegeli. Ueber die Häufigkeit, Localisation und Ausheilung der Tuberculose. Virchow's Archiv. Bd. 160.

13. Jackson. Verhandlungen d. New-York derm. society. 1896.

14. Hallopeau et Jeanselme. Note sur la nature d'un lupus érythémateux. Annales de derm. et de syph. 1891.

15. Danlos. Sur un lupus érythémateux chez un sujet tuberculeux. Annales de derm. et de syph. 1895.

Generated on 2019-05-27 18:16 GMT / http://hdl.handle.net/2027/mdp.39015072936266
Public Domain in the United States, Google-digitized / http://www.hathitrust.org/access_use#pd-us-google
Digitized by Google
Original from UNIVERSITY OF MICHIGAN

16. Leredde. Adénopathie suppurée au cours d'un lupus érythémateux. Annales de derm. et de syph. 1894.

17. Kaposi. Neue Beiträge zur Kenntnis des Lupus erythematosus. Archiv f. Derm. u. Syph. Bd. IV.

18. Koch. Weitere Mittheilungen über ein Heilmittel gegen Tuberculose. Deutsche medicinische Wochenschrift. 1891. p. 101.

19. Neisser. Ueber die Behandlung der tuberculösen Haut- und Schleimhautaffectionen mit Tuberculin. Arch. f. Derm. u. Syph. 1892. Ergzh. (Congressber. Leipzig).

20. Neisser. Einige Bemerkungen über den therapeutischen und diagnostischen Werth des Alt-Tuberculins. Therapie der Gegenwart. Januar 1900.

21. Ledermann. Zusammenfassender Bericht über die Mittheilungen betreffend das Koch'sche Heilverfahren gegen Tuberculose mit besonderer Rücksicht auf die Tuberculose der Haut. Archiv für Derm. u. Syph. 1891. Bd. XXIII.

22. Kaposi. Verhandlungen der Wiener dermatologischen Gesellschaft. 1890.

23. Schweninger und Buzzi. Briefe aus Berlin. Monatsh. f. prakt. Derm. Bd. XI. 12. XII. 2.

24. Legrain. Note sur un cas de Lupus érythémateux traité par des injections de serum d'agneau. Annales de derm. et syph. 1896.

25. Audry. Sur une troisième observation de lupus érythemateux avec cellules géantes. Annales de derm. et de syph. 1901. p. 383.

26. Geber. Zur Anatomie des Lupus erythematosus. Archiv f. Derm. u. Syph. 1876.

27. Miethke. Ein Beitrag zur Histologie des Lupus erythematosus. Monatsh. f. prakt. Derm. 1889. Bd. IX.

28. Schoonheid. Zur Histopathologie des Lupus erythematosus und der elastischen Fasern. Archiv f. Derm. u. Syph. 1900. LIV.

29. Jarisch. Die Hautkrankheiten in Nothnagel's: Specielle Pathologie und Therapie. Bd. XXIV.

30. Philippson. Ueber Embolie und Metastase in der Haut. Archiv f. Derm. u. Syph. 1900. Bd. LI.

Digitized by Google
Original from UNIVERSITY OF MICHIGAN
Generated on 2019-05-27 18:15 GMT / http://hdl.handle.net/2027/mdp.39015072936266
Public Domain in the United States, Google-digitized / http://www.hathitrust.org/access_use#pd-us-google

Aus der dermatol. Abtheilung des Allerheiligenhospitals zu Breslau (Primärarzt Dr. Harttung).

Ein Fall von Schwefelwasserstoff- (resp. Schwefelalkali-)Vergiftung bei einem Krätzekranken nach äusserlicher Anwendung von Pottasche-Schwefelsalbe.

Von

Assistenzarzt Dr. **Johannes Burmeister.**

Die Behandlung der Krätzekranken auf der dermatolog. Abtheilung des Allerheiligenhospitals zu Breslau wird seit langer Zeit in der Weise geübt, dass die Kranken nach zuvoriger Application eines Reinigungsbades in einem Zeitraume von ca. 36 Stunden 3 Mal mit einer aus 10 Theilen Kalium carbonicum, 40 Theilen sulf. pracip. und 50 Theilen Salbengrundlage (adip. suilli.-ol. rapae. aua.) bestehenden Salbe universell eingesalbt und nach jeder Inunction in wollene Decken fest eingepackt werden. Ungefähr 12 Stunden nach der letzten Einreibung steht der Patient auf, lässt seine noch auf der Körperfläche haftende Salbe antrocknen, zieht reine Wäsche an und bekommt erst ca. 36 Stunden nach der letzten Inunction ein warmes Vollbad. Nun setzt, falls es noch nöthig, die Nachbehandlung eventueller, intensiverer Eczeme ein: Einfettung, resp. Einpinselung mit Borvaseline, Zinköl, 10% liquor carbonis etc. Dieses Verfahren hat gegenüber den andern Krätzemitteln seine grossen Vorzüge: es ist relativ sauber, ruinirt die Wäsche nicht, es ist geruchlos und verhältnissmässig billig. Der Nachtheil, dass man die Kranken nicht ambulant behandeln kann und zum Zwecke der Cur ins Hospital aufnehmen muss, wird durch die fast absolute Sicherheit des Erfolges aufgewogen; im Uebrigen ist, neben anderen Gründen die Hospitalaufnahme

Digitized by Google
Original from UNIVERSITY OF MICHIGAN
Generated on 2019-05-27 18:15 GMT / http://hdl.handle.net/2027/mdp.39015072936266
Public Domain in the United States, Google-digitized / http://www.hathitrust.org/access_use#pd-us-google

für uns dadurch bedingt, dass die weitaus meisten der uns zu Gesicht kommenden Krätzefälle eben schwere, hochgradig entwickelte und vernachlässigte sind. Unser Verfahren hat uns bis vor ganz kurzem als absolut ungefährlich gegolten und bis in die neueste Zeit hinein waren uns als einzige unerwünschte Nebenwirkungen desselben nur mitunter nach den Einreibungen auftretende, leichte bis mässige Dermatitiden bekannt, die jedoch stets unter der oben erwähnten Nachbehandlung binnen kürzester Frist wieder verschwinden. Erst in allerneuester Zeit haben wir im Anschluss an die dritte Einreibung eines Krätzekranken mit dieser Pottascheschwefelsalbe eine schwere Schwefelintoxication erlebt und, wenngleich der Fall glücklich abgelaufen ist, ist er doch ein Beweis, dass auch dieses Krätzemittel durchaus kein ungefährliches ist und unter Umständen einen lebensbedrohlichen Zustand hervorrufen kann. Ich möchte deshalb, gerade mit Rücksicht auf den weit verbreiteten Gebrauch dieses Schwefelpräparats als Krätzemittel, den von mir beobachteten Fall hier in Kürze referiren:

Am 30./IV. 1901 wurde ein 19jähriger Stuckateur zur Vornahme einer Krätzecur in das Hospital zu Allerheiligen aufgenommen. Der Patient erhielt am 30./IV. gegen Abend die erste, am 1./V. früh die zweite Einreibung mit Pottascheschwefelsalbe und wurde nach jeder Einreibung in der oben beschriebenen Weise in wollene Decken eingepackt. Am 1./V. bei der Morgenvisite klagte Patient über stärkeres Brennen auf der Haut. Letztere war etwas gereizt, der Puls klein, im Uebrigen aber befand Patient sich wohl. Mittags gegen 1 Uhr erfolgte die dritte Salbeneinreibung. Ungefähr eine gute Stunde später trat ziemlich plötzlich ein schwerer Allgemeinzustand ein. Ich fand den Kranken, sogleich hinzugerufen: völlig bewusstlos und mit weiten Pupillen. Auf Anrufen gab derselbe keine Auskunft. Der Puls war klein und frequent, die Athmung unregelmässig und schluchzend. Vor dem Munde fand sich blutig gefärbte Flüssigkeit. In die Krätzedecke, in die Patient eingehüllt gewesen war, war eine gelbe Defäcation von breiiger Consistenz entleert.

Patient erhielt sofort 2 Gr. ol. camphorat. subcutan, wurde in ein warmes Vollbad gebracht und gründlichst in demselben abgeseift. Hier begann er sich zu erholen und das Bewusstsein wieder zu erlangen. Unter fortgesetztem Abspülen der Salbenreste in einem weiteren Vollbade, kühlen Uebergiessungen über den Rücken, etwas Cognac und unter Application von Wärmekruken, nachdem Patient wieder ins Bett gebracht worden war, erholte sich derselbe vollständig.

Im Laufe des weiteren Nachmittags des 1./V. klagte Patient noch viel über Kopfschmerzen und Durst, erbrach auch noch 2 Mal Kaffee,

Digitized by Google
Original from UNIVERSITY OF MICHIGAN
Generated on 2019-05-27 18:15 GMT / http://hdl.handle.net/2027/mdp.39015072936266
Public Domain in the United States, Google-digitized / http://www.hathitrust.org/access_use#pd-us-google

der ihm zur Stillung des Durstgefühls gereicht worden war. Der weitere Verlauf der Intoxication ging ohne Besonderheiten von Statten: Patient genas völlig binnen allerkürzester Frist.

Die nachträglich von dem Patienten wiederholt erhobene, genaueste Anamnese bot nichts Bemerkenswerthes; insbesondere hatte er früher niemals an Krämpfen oder an Zuständen gelitten, die dem bei Gelegenheit der Krätzecur an ihm beobachteten ähnlich gewesen wären. Patient war ein kleiner, mittelkräftiger, gut genährter, gesund aussehender, junger Mann. Auch nachträglich konnte bei genauester, allgemeiner körperlicher Untersuchung nur festgestellt werden, dass die r. Pupille vielleicht eine Spur grösser war wie die l., dass die Patellarreflexe etwas gesteigert waren, dass aber die inneren Organe sich völlig normal und intact erwiesen. Eine im Hinblick auf die Möglichkeit einer vielleicht durch die Pottasche bedingten Kalivergiftung vorgenommene spektroskopische Untersuchung des Blutes ergab das gewöhnliche Spectum des Oxyhämoglobins. Ein Zungenbiss war bei dem Patienten nicht aufzufinden, ein Riechen der Exspirationsluft nach Schwefelwasserstoff während und nach der Intoxication nicht wahrzunehmen. Eine Untersuchung des Stuhlgangs auf das etwaige Vorhandensein grösserer Schwefelmengen war nicht möglich, da derselbe in die durch reichliche Salbenreste stark mit Schwefel imprägnirte Krätzedecke entleert war und ein sicheres Resultat somit doch nicht zu erhoffen stand. Indessen muss noch hervorgehoben werden, dass die Haut des Patienten nach Beendigung der Cur, resp. Ablauf der Intoxication, sich als stark gereizt, geröthet, vielfach gefältelt, stellenweise nässend und mit kleinen, flachen Krusten bedeckt erwies, und dass Patient über ein lästiges Spannungsgefühl klagte. Der am Abend der Vergiftung und auch später noch wiederholt untersuchte Urin war stets eiweiss- und zuckerfrei. Das Urinsediment enthielt ausser einigen Epithelien und Leukocyten keine Formbestandtheile.

Dass dem Patienten vor Eintritt seines schweren Allgemeinzustandes vielleicht heimlich oder versehentlich irgend ein Medicament, Alkaloid oder dgl. zugeführt worden wäre, ist nach Lage der Verhältnisse als ausgeschlossen zu betrachten. Die Salbe, mit der Patient inungirt wurde, entsprach thatsächlich völlig der Vorschrift unserer üblichen Pottascheschwefelsalbe und enthielt, keine differenten Beimengungen, insbesondere kein Arsen. Es ist dies durch die ausgeführte chemische Analyse des in dem Topfe, aus welchem Patient eingerieben wurde, zurückgebliebenen Salbenrestes erwiesen. Da fernerhin Anamnese und Organbefund des Patienten uns keinerlei Anhaltspunkte nach irgend einer Richtung hin zur Erklärung des von ihm überstandenen schweren Allgemeinzustandes bieten, so müssen die Bestandtheile der Pottascheschwefelsalbe selbst für denselben

Digitized by Google
Original from UNIVERSITY OF MICHIGAN
Generated on 2019-05-27 18:15 GMT / http://hdl.handle.net/2027/mdp.39015072936266
Public Domain in the United States, Google-digitized / http://www.hathitrust.org/access_use#pd-us-google

verantwortlich gemacht werden. Es ist meines Erachtens mit aller Bestimmtheit der Schwefel als die hier wirksam gewesene Noxe zu bezeichnen, von dem es bekannt ist, dass er, wenngleich selten, auch bei äusserlicher, reichlicher Application derartige Intoxicationen zu erzeugen im Stande ist. Ueber solche berichtet z. B. L. Lewin in seinen „Nebenwirkungen der Arzneimittel" III. Aufl. pag. 638. Das Kalium carbonicum als das schädliche Agens zu betrachten, halte ich für durchaus ungerechtfertigt bei dem fehlenden Spectrum des Methämoglobins und dem völligen Mangel an Beobachtungen, dass jemals durch äusserliche Pottasche-Anwendung derartige schwere Vergiftungssymptome ausgelöst worden wären. Chemisch ist unsere Intoxication in folgender Weise zu erklären: Nachdem die auf die Haut applicirte Pottascheschwefelsalbe bei besonders empfindlichen Individuen zunächst eine Dermatitis mit Excoriationen und Nässen bedingt hat und demnächst aus dem Schwefel der Salbe und den in dem Secret der Excoriationen vorhandenen Alkalien die Bildung von Schwefelalkali zu Stande gekommen ist, hat letzteres, von den Excoriationen aus resorbirt, entweder direct als solches oder, durch die Kohlensäure des Organismus in Kalium resp. Natriumcarbonat und Schwefelwasserstoff zerlegt, durch den freien Schwefelwasserstoff die Vergiftung hervorgerufen. Eine Bildung von Schwefelalkali schon im Salbentopf aus der Pottasche einerseits und dem Schwefel andererseits anzunehmen, ist nicht angängig, da der wässerige Auszug der Pottascheschwefelsalbe noch Wochen lang nach der Anfertigung der Salbe sich als frei von Schwefelalkali erwies.

Für uns ist der von mir referirte Fall die Veranlassung geworden, dass wir den Gebrauch der Pottascheschwefelsalbe bei der Behandlung unserer Krätzekranken ganz beträchtlich eingeschränkt haben und dieselbe nur noch bei ganz gesunden und kräftigen Individuen mit grosser Vorsicht in Anwendung ziehen.

Digitized by Google
Original from UNIVERSITY OF MICHIGAN
Generated on 2019-05-27 18:15 GMT / http://hdl.handle.net/2027/mdp.39015072936266
Public Domain in the United States, Google-digitized / http://www.hathitrust.org/access_use#pd-us-google

Aus der dermatologischen Universitätsklinik von Professor Tommasoli in Palermo.

Die morphologische Richtung und die anatomisch-genetische Richtung in der heutigen Dermatologie.

Von

Dr. **L. Philippson**.

(Fortsetzung und Schluss.)

Zweiter Theil: Hauptzüge einer umgearbeiteten Dermatologie.

Nehmen wir der Dermatologie ihre heutige Grundlage und versuchen wir ihr wissenschaftliches Gebäude auf einer andern aufzuführen, so ist damit natürlich nicht gesagt, dass der alte Bau dem Boden gleich zu machen und sein Material als unbrauchbar bei Seite zu werfen sei, im Gegentheil, wie dasselbe bereits für die neuen Fundamente benutzt wurde, so wird es auch weiter bei der Ausführung der Construction verwendet werden, ja es können sogar ganze Theile desselben ohne weiteres in dieselbe eingefügt werden. Nur muss von dem früheren Barockstil ein für alle Mal abgestanden werden und muss genau darauf geachtet werden, ob sich nicht an den Säulen, die stehen bleiben sollen, Blüthenverzierungen befinden, mit denen der alte Tempel so sehr überladen war. Wenn wir nur vorsichtig zu Werke gehen, so wird die Arbeit sehr schnell gefördert werden und in kurzer Zeit wird ein neues Haus entstehen können, das zwar weniger originell, als das frühere sein wird, auch weniger imponirend durch Umfang, dafür aber modern und praktisch eingerichtet.

In diesem zweiten Theil unserer Arbeit wollen wir nunmehr versuchen, das Bild einer umgearbeiteten Dermatologie in seinen Hauptzügen zu entwerfen.

Die dermatologische Klinik ist pathologische Anatomie am Lebenden.

Zunächst ist es aber nöthig, das richtige Verständniss für das eigentliche Object der klinischen Beobachtung in der Dermatologie zu gewinnen. Dasselbe unterscheidet sich doch so wesentlich von demjenigen der übrigen klinischen Fächer, dass ihr dadurch eine ganz gesonderte Stellung angewiesen ist: denn der Sitz der Krankheit, dessen Erforschung für gewöhnlich die erste Aufgabe der Klinik ist, liegt in unserer Dis-

Generated on 2019-05-27 18:16 GMT / http://hdl.handle.net/2027/mdp.39015072936266
Public Domain in the United States, Google-digitized / http://www.hathitrust.org/access_use#pd-us-google
Digitized by Google
Original from UNIVERSITY OF MICHIGAN

ciplin offen zu Tage. Schon aus diesem Grunde können wir dieselbe gar nicht eigentlich mit jenen vergleichen, sondern wir müssen vielmehr ohne weiteres die pathologische Anatomie heranziehen. Gerade so wie diese, haben auch wir es mit anatomischen Störungen zu thun. Unsere klinische Beobachtung wird aber damit zur pathologischen anatomischen Untersuchung am Lebenden.

Die klinische Aufgabe kann daher gar nicht mehr aus dem Aufsuchen von Symptomen bestehen, worunter man heute die Feststellung der physikalischen Eigenschaften der Hautveränderungen versteht. Sie kann auch nicht darin gesucht werden, möglichst unbefangen die Veränderungen in den traditionellen Ausdrücken zu beschreiben. Bei ihr darf man auch nicht absichtlich von einer anatomischen Auffassung des Gegenstandes absehen und sich diese für an anderer Stelle, im Laboratorium, vorzunehmende Untersuchungen reserviren, sondern die krankhaften Hautveränderungen sind ohne weiteres als das anzusehen, als was sie sich in der Natur vorstellen, als anatomische.

Aber das bedeutet nicht, dass sie dem Gegenstande, welcher dem pathologischen Anatom vorliegt, gleichzusetzen sind Zwar hat es auch der Dermatologe mit abgeschlossenen Befunden zu thun, aber in den allermeisten Fällen handelt es sich in der Klinik nicht um diese, sondern vielmehr um in Entwicklung begriffene Störungen — darin liegt aber ein fundamentaler Unterschied für die Bearbeitung derselben, ein Unterschied, den man sich recht klar machen muss. Der pathologische Anatom kann nämlich zunächst nichts weiter thun, als alle die ihm im Leichnam aufstossenden Abweichungen von der Norm feststellen. Erst danach vermag er, mit Hilfe der Lehren der allgemeinen Pathologie, dieselben mit einander zu verbinden und zu dem ihnen zu Grunde liegenden pathologischen Process vorzudringen, wenn er nicht gar genöthigt ist, dafür die klinische Geschichte des Falles heranzuziehen.

Ganz anders der Dermatologe. Für ihn gibt es keine Trennung zwischen ausgebildeten Hautveränderungen und den sie verursachenden pathologischen Vorgängen, zwischen pathologischer Anatomie und Klinik. Wo er anatomische Störungen findet, da kann er selbst sie in ihrer Entwicklung verfolgen von ihrer Entstehung bis zu ihrem Ende, da kann er Schritt für Schritt den einzelnen Entwicklungsphasen des Processes beiwohnen, da findet er die Erklärung für die einzelnen Befunde unmittelbar in ihrer zeitlichen und räumlichen Folge.

Das unmittelbare Ergebniss der Beobachtung liegt dem pathologischen Anatom daher in anatomischen Störungen vor, dem Dermatologen hingegen in der Entwicklungsgeschichte des anatomischen Processes.

Der letztere befindet sich daher ungefähr in der Lage, wie ersterer, wenn er experimentell Krankheiten bei Thieren erzeugt, sei es auf der Körperfläche oder im Auge oder auch im Innern, wo er dann allerdings nur im Cadaver sich jedwedes Stadium derselben zur Anschauung bringen kann.

Die Beobachtung an der menschlichen Haut bleibt aber immer noch insofern derjenigen am Thiere überlegen, als hier Krankheiten vorkommen,

Digitized by Google
Original from UNIVERSITY OF MICHIGAN
Generated on 2019-05-27 18:16 GMT / http://hdl.handle.net/2027/mdp.39015072936266
Public Domain in the United States, Google-digitized / http://www.hathitrust.org/access_use#pd-us-google

die bei Thieren überhaupt nicht existiren und andererseits hier Vorgänge, wie die Blutkreislaufstörungen, viel genauer erforscht werden können.

Die dermatologische Klinik, obgleich sie Klinik ist, befasst sich also doch unmittelbar mit pathologischer Anatomie, aber weil sie Klinik ist, hat sie es nicht mit anatomischen Störungen allein zu thun, sondern vielmehr mit den ihnen zu Grunde liegenden pathologischen Processen selbst.

Sie nimmt daher eine ganz exceptionelle Stellung, sowohl den anderen Kliniken, als der pathologischen Anatomie gegenüber, ein und die Aufgaben, welche sich daraus für sie ergeben, können daher nicht mit denjenigen dieser Wissenschaften identisch sein.

Zu einem richtigen Verständniss unseres Gegenstandes können wir daher auch nicht mit Hilfe dieser Wissenschaften gelangen, sondern wir können dasselbe nur durch die Beschäftigung mit ihm selbst gewinnen.

I. Allgemeine Pathologie der Haut und allgemeine Diagnostik.

Die klinische Erfahrung der Dermatologie hat bereits zur Genüge bewiesen, dass sie wirklich dazu im Stande ist, mit der grössten Genauigkeit den ganzen Entwicklungsvorgang eines pathologischen Processes, der sich in der Haut abspielt, zu erforschen, mit einer Genauigkeit, die derjenigen der experimentellen Pathologie nicht nachsteht. Wenn nun diese ihre Leistungen noch nicht allgemein zur richtigen Anerkennung gelangt sind, ja, man darf wohl sagen, wenn sie nicht einmal in dem engeren Fachkreise die richtige Würdigung gefunden haben, so liegt das nicht an dem Mangel an eigenem Werthe, sondern vielmehr daran, dass sie einerseits in einer Form dargeboten wurden, die nur dem Eingeweihten verständlich ist und dass andererseits die Dermatologen selbst in ihnen nur das suchten, was für ihre praktischen klinischen Zwecke dienen konnte. Denn das klinische Material, wie selbstverständlich, wurde hauptsächlich dazu benutzt, Krankheiten aufzustellen, darin wurde die Hauptaufgabe gesehen und dies war das Endziel aller Beobachtung.

Verfügt nun aber die Dermatologie über ein so eigenartiges und werthvolles Material, so sollte sie dasselbe auch zum Selbstzwecke bearbeiten und es nicht allein vom sonst in den Kliniken gerechtfertigten Gesichtspunkt der Nosologie aus betrachten. Sie sollte neben der speciellen Pathologie auch ein theoretisches Fach bearbeiten, in welchem sie ihre Beobachtungen auf allgemein pathologischem Gebiete sammeln würde.

Eine solche specialistische allgemeine Pathologie würde, wie natürlich, auch die allgemeine pathologische Anatomie und die allgemeine Aetiologie enthalten, aber wodurch sie sich gerade von der Hauptdisciplin unterscheiden würde, das wäre durch die Entwicklungsgeschichte der anatomischen Vorgänge — diese würde ihr sogar zur Zierde gereichen können Alle die anatomischen Störungen, welche sonst nur als abgeschlossene Befunde dargestellt werden, sie kann dieselben in ihrem Werden schildern und sie vervollständigt dadurch die Lücken, welche die betreffenden Capiteln der allgemeinen Pathologie aufweisen. Es kann hier nicht der Ort sein, diese im einzelnen durchzugehen; es genüge, daran zu erinnern,

Digitized by Google
Original from UNIVERSITY OF MICHIGAN
Generated on 2019-05-27 18:16 GMT / http://hdl.handle.net/2027/mdp.39015072936266
Public Domain in the United States, Google-digitized / http://www.hathitrust.org/access_use#pd-us-google

dass, wenn schon allgemein die localen Blutkreislaufstörungen und die Entzündung im Besonderen gerade an der Haut studirt werden, die Dermatologie eigentlich wie berufen dazu ist, diese Untersuchungen zu vertiefen — dass für die Lehre von der Embolie und der Metastase die Haut ein vorzügliches Beobachtungsfeld ist — dass die Dermatologie über viele biologische Eigenschaften der verschiedenen progressiven und regressiven Störungen, insbesondere der Granulome und Tumoren viel besser unterrichtet ist, als die allgemeine Pathologie — dass uns an der Haut Eigenschaften der Blutgefässe, des Hautgewebes, ja des Organismus selbst entgegentreten, über die anderswo wenig oder nichts bekannt ist — dass wir hier über die Abhängigkeit der krankhaften Veränderungen von ihren Bedingungen die genausten Kenntnisse sammeln können, was für jedwede Ursache und insbesondere auch für die Mikroorganismen gilt u. s. w.

Der wesentlichste Theil einer solchen allgemeinen Pathologie wird nun, was nachdrücklich hervorgehoben zu werden verdient, von der klinischen Beobachtung geliefert, die zwar durch die anderen Untersuchungsmethoden unterstützt wird, die aber trotzdem über dieselben prävalirt, da sie gerade den Werdeprocess der Hautveränderungen verfolgen kann.

Obgleich nun die Dermatologen bisher nicht gerade in der von uns gewünschten Absicht Beobachtungen vorgenommen haben, so haben sie sich doch mit dem gleichen Gegenstand beschäftigen müssen und in den Ergebnissen, welche in der speciellen Pathologie niedergelegt sind, finden wir daher den Stoff für unsere allgemeine Pathologie. Natürlich wird derselbe einer besonderen Bearbeitung unterzogen und aus ihm das Hierhergehörige abstrahirt werden müssen.

Gehen wir nun zu diesem Zwecke den Inhalt der speciellen Pathologie durch, so finden wir, vielleicht darf man sagen zu unserer Ueberraschung, dass ein grosser Theil derselben überhaupt gar nicht mehr erst umgearbeitet zu werden braucht, sondern dass er ohne weiteres herübergenommen werden kann. Das sind nämlich die von mir variable Dermatosen benannten Thatsachen. Wie man sich erinnert, handelt es sich bei ihnen gar nicht um Krankheiten im wahren Sinne des Wortes, sondern um krankhafte Processe der Haut, die unter den verschiedensten Bedingungen auftreten können, wodurch sie also deutlich anzeigen, dass sie weiter nichts als allgemeine Erkrankungsformen sind und sie gehören deshalb in die allgemeine Pathologie.

Natürlich werden sie jetzt des ihnen aufoctroyirten Krankheitsnamens beraubt und ihr Inhalt wird in den entsprechenden Capiteln untergebracht. Als besondere Arten von Entzündungen z. B. oder, besser gesagt, von reactiven Reizerscheinungen werden dann die Hautveränderungen, welche als trocknes und feuchtes Eczem, als Lichen simplex, als Erythem etc. beschrieben werden, betrachtet. Zu der von der classischen Entzündungsform unterschiedenen, auf dem Blutwege entstehenden Entzündung oder, besser gesagt, zu den hämatogenen Reizerscheinungen an den Gefässen werden die Hautveränderungen von Erythemen, von Urticaria, von vielen bullösen Affectionen gestellt. Aus dem Krankheitsver-

Digitized by Google
Original from UNIVERSITY OF MICHIGAN
Generated on 2019-05-27 18:16 GMT / http://hdl.handle.net/2027/mdp.39015072936266
Public Domain in the United States, Google-digitized / http://www.hathitrust.org/access_use#pd-us-google

lauf von Erythema multiforme, nodosum, Purpura, Pemphigus, Erythrodermien etc. entnehmen wir die Daten für die allgemeine Schilderung der Embolien und Metastasen u. s. w.

Auf diese Weise erhalten dieselben Thatsachen, die als „Krankheiten" betrachtet nur einen geringen Werth besitzen können, erst ihre eigentliche Bedeutung. Und sie werden nun endlich einmal einen definitiven Platz erhalten, den sie bisher vergeblich in der speciellen Pathologie gesucht haben.

Für die auszuarbeitende allgemeine Pathologie finden wir also bereits vieles Brauchbare in der heutigen speciellen Pathologie, aber es ist vorauszusehen, dass trotzdem noch viele Lücken darin offen bleiben werden, die erst durch eigens für diese Zwecke unternommene Untersuchungen werden ausgefüllt werden können, Untersuchungen, die in der Klinik und nur durch sie zu machen sind. Ihr fällt damit eine neue Aufgabe zu, die sich ihrer bisherigen an die Seite stellt.

Da nun weiter diese allgemeine Pathologie einen klinischen Inhalt hat, so ist sie nicht nur ein theoretisches Fach, sondern sie vermittelt damit auch Kenntnisse, die ohne weiteres praktisch verwerthet werden können, denn sie trägt das Ihrige zu einer allgemeinen Diagnostik bei, welche in der Hauptsache lehrt, wie die anatomischen Störungen und die pathologischen Processe in der Klinik erkannt werden.

Die allgemeine Pathologie und die allgemeine Diagnostik bilden daher die Propädeutik in der Dermatologie.

Ich müsste demnach hier auch über die Abfassung einer solchen Diagnostik einige Worte sagen, darf mich aber wohl derselben enthalten, mit dem Hinweis auf den oben bereits citirten Grundriss, von Török und mir verfasst.

2. Die specielle Pathologie.

Wenn der Inhalt der heutigen Lehrbücher zum grossen Theil der allgemeinen Pathologie zugewiesen wird, so wird die specielle Pathologie dadurch wesentlich kleiner werden, aber dafür aus gleichwerthigen Dingen bestehen. Sie wird nur echte Krankheiten enthalten, nämlich solche, deren Krankheitsbedingungen genau bekannt sind oder genau genug, um für klinische Zwecke, für Diagnose, Prognose und therapeutische Indicationen dienen zu können. Man könnte vielleicht verlangen, hier auch Symptomencomplexe aufgenommen zu sehen, wie es in den übrigen klinischen Fächern geschieht, aber wenn wir bedenken, dass diese in der Dermatologie in der Hauptsache aus krankhaften Hautveränderungen bestehen, so gehören sie deswegen als allgemeine Erkrankungsformen, vielmehr in die allgemeine Pathologie hinein. Nur, wenn neben den Hautveränderungen auch andere Symptome oder andere Krankheitsmomente vorhanden sind, die in gesetzmässiger Beziehung zu einander stehen, würde die Zusammenfassung derselben zu einem Krankheitsbilde auch in der Klinik von Nutzen sein und sie würden deswegen in der speciellen Pathologie ihren Platz finden.

Wenn der Inhalt der speciellen Pathologie wirklich nur auf echte Krankheiten beschränkt sein wird, so wird dies noch zwei andere Vor-

Digitized by Google
Original from UNIVERSITY OF MICHIGAN
Generated on 2019-05-27 18:16 GMT / http://hdl.handle.net/2027/mdp.39015072936266
Public Domain in the United States, Google-digitized / http://www.hathitrust.org/access_use#pd-us-google

theile im Gefolge haben. Erstens für die Nomenclatur. Denn die traditionellen Namen für Krankheiten brauchen dann nur für echte Krankheiten verwendet zu werden, die an Zahl viel geringer als früher, es nicht mehr nöthig machen, dass jene immer und immer wieder von neuem zur Benennung herangezogen werden. Auf diese Weise wird sich ganz von selbst eine Reform vollziehen, die zwar stets gewünscht wurde, aber nie ernstlich angestrebt wurde und auch nicht angestrebt werden konnte, da so viele Pseudodermatosen Anspruch auf einen Titel erhoben, der ihnen bei der herrschenden Auffassung des Krankheitsbegriffs auch nicht verweigert werden konnte. Und zweitens wird der Inhalt der speciellen Pathologie, da er homogen geworden ist, auch leicht geordnet und classificirt werden können, wozu er bisher so ungeeignet war, dass viele Lehrbücher geradezu darauf verzichten.

3. Die Beschreibung der krankhaften Hautveränderungen.

Für die Beschreibung derselben können wir jetzt ganz bestimmte Forderungen aufstellen: sie muss zunächst die vollständige Entwicklungsgeschichte des anatomischen Processes in der Haut enthalten. Es darf daher nicht mehr aus Liebe zu dem alten Dogma ein kleiner Krankheitsherd für sich allein ausgewählt und dessen Erlebnisse in den Mittelpunkt der Schilderung gestellt werden. Dieser wird stets von dem anatomischen Process selbst gebildet und alle klinisch auffindbaren Thatsachen werden an ihm als Leitfaden aufgereiht. Es kann dann allerdings vorkommen, dass auch das räumliche Begrenztsein der von ihm gesetzten Störungen sich als eine seiner Eigenschaften ergibt, aber diese wird dann nicht anders beurtheilt, als die übrigen und mit demselben Massstab wie diese gemessen. Als solchen haben wir jetzt einen allgemein giltigen, viel sichereren als früher: statt des von Besnier angewendeten Kriteriums, die in einer Krankheitsbeschreibung enthaltenen Thatsachen zu ordnen, nämlich des nosologischen Werthes oder der hierarchischen Ordnung, schätzen wir sie jetzt nach der Bedeutung ab, welche sie für die Entwicklungsgeschichte des anatomischen Processes besitzen.

Die Schilderung der krankhaften Hautveränderungen wird dadurch klar und durchsichtig; es handelt sich nicht mehr um einzelne, zusammenhangslose Befunde, die man auf der Haut machen kann, sondern um organisch mit einander verbundene Eigenschaften eines pathologischen Vorganges.

Sie wird ferner einfacher, als früher, weil viele Dinge sich nunmehr als selbstverständlich aus der Natur des Processes und aus seinem Sitze ergeben, so dass es überflüssig ist, sie noch gesondert aufzuführen, da sie schon aus der allgemeinen Pathologie bekannt sind.

Sie wird weiter allgemein verständlich sein, da sie nur in medicinischer Sprache und nicht mehr in der specialistischen Terminologie abgefasst ist.

Und schliesslich treten jetzt deutlich die Lücken in unserem Wissen zu Tage, die bisher durch die Ueberfülle der registrirten Details verdeckt waren.

Digitized by Google
Original from UNIVERSITY OF MICHIGAN
Generated on 2019-05-27 18:16 GMT / http://hdl.handle.net/2027/mdp.39015072936266
Public Domain in the United States, Google-digitized / http://www.hathitrust.org/access_use#pd-us-google

4. Die Beobachtung der kranken Haut.

Eine in der eben angedeuteten Weise abgefasste Beschreibung setzt natürlich eine dementsprechende Beobachtung der krankhaften Hautveränderungen voraus. Dieselbe darf sich nicht mehr mit dem Constatiren von diesem oder jenem Factum begnügen, sondern kennt nur ein Ziel, möglichst vollständig die anatomischen Störungen in ihrem Werden zu verfolgen.

Das Verfahren, welches wir zu diesem Zwecke einschlagen, setzt sich aus folgenden Stücken zusammen: Bestimmung des anatomisch-topographischen Sitzes der anatomischen Störungen — der allgemein pathologischen Form derselben — der Art ihres ersten Auftretens — der Geschichte der primären Krankheitsherde — der Geschichte der secundären Krankheitsherde.

Es ist hier nicht der Ort dafür, näher auf diesen Gegenstand einzugehen, zumal seine wesentlichen Theile bereits in der früher citirten allgemeinen Diagnostik behandelt worden sind; ich möchte nur auf die Unterschiede hinweisen, welche zwischen dieser Methode der Beobachtung und derjenigen der Schuldermatologie bestehen.

Zunächst können wir jetzt die ersten beiden Bestimmungen überhaupt nicht umgehen; es hängt nicht mehr von unserem Belieben ab, die Veränderungen anatomisch deuten zu wollen oder nicht, sondern dies muss unter allen Umständen geschehen. Und dazu sind wir eben im Stande, weil es eine allgemeine Pathologie gibt, welche die dafür nöthigen Kenntnisse enthält, deren Anwendung in der Klinik überdies von einer allgemeinen Diagnostik noch besonders gelehrt wird. Diese directe Erkennung der anatomischen Störungen ist, wie wir bereits gesehen haben, hier ebenso natürlich, wie bei der Leichenschau, und bezieht sich weiter nicht allein auf die groben Veränderungen, sondern auch auf histologische, gerade so wie bei jener. Ja, in der Dermatologie lassen sich noch viel feinere Details erkennen, als in den todten Organen, einerseits, weil die Haut eine dafür sehr geeignete Structur hat, nämlich flächenhaft ausgebreitet ist, und andererseits, weil wir es mit lebenden Veränderungen zu thun haben, so dass wir uns auch ihre biologischen Eigenschaften dafür zu nutze machen können. Insbesondere verdienen Erwähnung die localen Blutgefässstörungen, welche sowohl für sich allein zur Untersuchung gelangen, als auch als Begleiterscheinungen anderer Anomalien. Die klinische Beobachtung hat nun bereits schon längst den Beweis geliefert, dass sie dieselben sehr genau diagnosticiren kann. Von jetzt ab werden wir aber deshalb noch grössere Anforderungen an sie machen dürfen und uns nicht mehr mit der Feststellung der Farbennuance zufrieden geben, sondern die anatomische Diagnose verlangen.

In den Fällen, in denen klinisch der Sitz oder die Natur der anatomischen Störungen nicht festzustellen ist, da muss mit Nothwendigkeit eine mikroskopische Untersuchung eintreten. Diese hat dann zunächst keine weitere Aufgabe, als diese Lücken auszufüllen und sie kann dieselbe ohne Schwierigkeit erledigen. Meist macht sich hier eine Forderung geltend, die nicht übersehen werden darf, nämlich das zu

Generated on 2019-05-27 18:16 GMT / http://hdl.handle.net/2027/mdp.39015072936266
Public Domain in the United States, Google-digitized / http://www.hathitrust.org/access_use#pd-us-google
Digitized by Google
Original from UNIVERSITY OF MICHIGAN

examinirende Hautstückchen vollständig zu untersuchen. Es kann vorkommen, dass unter einfachen Verhältnissen Sitz und Natur bereits in einem oder in wenigen Schnitten mit Sicherheit zu erkennen sind, aber gerade dort, wo die klinische Beobachtung versagt, kann man schon voraussehen, dass nur durch Reconstruction des ganzen Krankheitsherdes mittels Serienschnitten die gewünschte Entscheidung zu treffen ist.

Muss nun aber in solchen Fällen auf die Hilfe dieser Methode verzichtet werden, da bleibt unsere Beobachtung so unvollkommen, dass sie entweder überhaupt gar keinen Werth besitzt oder nur als Material aufbewahrt werden kann, welches sich vielleicht später einmal vervollständigen lässt. Unter solchen Umständen aber mit Gewalt ein abgeschlossenes Ganze geben zu wollen, wäre ein eitles Unternehmen, denn fehlen die Kenntnisse über die anatomische Natur der Hautveränderungen, so lässt sich doch überhaupt kein Schritt mehr vorwärts thun. Und wenn es bisher unter dem Schutze der Efflorescenzenlehre doch geschehen ist, wenn man nicht allein die Untersuchung eines Krankheitsfalles als beendigt ansah, nachdem man nur seine morphologischen Eigenschaften bestimmt hatte, sondern wenn man darauf hin sogar neue Krankheiten aufstellte, die nicht allein als solche anerkannt, sondern sogar in der Natur wieder aufgesucht und wiedererkannt wurden, so konnte die Folge davon nur eine arge Confusion sein. Denn man fasste dann Fälle zusammen, die unter morphologischer Gleichheit die himmelweit verschiedenste anatomische Structur verbargen und daher gar nichts mit einander zu thun hatten.

In Betreff der übrigen Bestimmungen sei vor allem bemerkt, dass unter Krankheitsherd jedwede krankhafte Veränderung zu verstehen ist, möge sie klein oder gross, regelmässig gestaltet oder formlos, flächenhaft ausgebreitet oder circumscript sein. Die räumlich begrenzten und die regelmässigen Gestalten für sich allein verdienen jetzt gar keine besondere Beachtung mehr. Finden sie sich neben diffusen und unregelmässigen Veränderungen, so haben diese zumindest ebensoviel Werth, wie jene, sogar viel mehr, wenn jene sich auf der Basis dieser entwickeln. Bestehen überhaupt nur circumscripte Herde, so darf man diese ihre Eigenschaft nicht ohne weiteres als etwas Gegebenes hinnehmen, sondern nach der Constatirung des Sitzes und der Natur der anatomischen Störungen erfordert sie noch eine eigene Untersuchung, aus welcher sich ergibt, ob sie dem Processe selbst inhärent ist oder nur von der Hautstructur abhängt und je nach dem ist sie von grösserem oder geringerem Werthe. Dass Processe auch in ihrem Beginne circumscript sein können und im weiteren Verlaufe diese Eigenschaft verlieren können, bedarf wohl keiner Erwähnung, es bedarf daher stets einer längeren Beobachtung, bevor man mit Sicherheit in der räumlichen Begrenzung ein ihnen zukommendes Attribut erkennen darf.

Was ferner die Unterscheidung von primären und secundären Krankheitsherden betrifft, die bisher nicht scharf gemacht wurde, so wird sie schon von der Aufgabe verlangt, die Entwicklungsgeschichte des ganzen Processes festzustellen. Sie ist aber auch deswegen unum-

Digitized by Google
Original from UNIVERSITY OF MICHIGAN
Generated on 2019-05-27 18:16 GMT / http://hdl.handle.net/2027/mdp.39015072936266
Public Domain in the United States, Google-digitized / http://www.hathitrust.org/access_use#pd-us-google

gänglich nöthig, weil einerseits eine Krankheit im Anfange andere Veränderungen hervorrufen kann, als später und weil andererseits in den primären Herden Eigenschaften zu Tage treten können, die nur mit ihrem ersten Auftreten in der Haut in Verbindung stehen.

In Bezug auf den ersten Punkt bedarf es wohl keiner Auseinandersetzung, denn es sind zahlreiche Thatsachen bekannt, die ihn beweisen.

Der zweite hingegen verdient nachdrücklichst hervorgehoben zu werden, da ihm bisher nicht die nöthige Beachtung geschenkt wurde. Aus der Art und Weise wie der Process in der Haut beginnt, lassen sich nämlich Rückschlüsse sowohl auf die Richtung, in welcher die schädigende Ursache die Haut getroffen hat, als auf die Wege, auf denen jene in dieselbe gelangt ist, als auch auf die allgemeine Natur der Ursache selbst machen. Bekanntlich wird die Haut sowohl von aussen, als von innen von Krankheiten befallen, in letzterem Falle durch die Ausbreitung eines Processes von unterliegenden Organen auf sie oder durch Embolie oder durch Vermittlung der Nerven und je nachdem variiren natürlich auch sehr die ersten Manifestationen, sei es in Bezug auf den Sitz, auf die Grösse, auf die Zahl, auf die Vertheilung, auf die Anordnung, auf die Schnelligkeit ihres Auftretens etc.

Alle diese Erscheinungen können nun für den erwähnten Zweck benutzt werden und deshalb müssen sie sehr genau festgestellt werden.

Genügt die klinische Beobachtung allein nicht dafür, so muss wiederum die mikroskopische Untersuchung gemacht werden, welche dann mit einem ganz bestimmten Ziel an ihre Arbeit geht. Gerade hier nun, bei den primären Herden, tritt die Ueberlegenheit der dermatologischen Observation über diejenige anderer Fächer sehr deutlich zu Tage, denn ihr gelingt es hier, die allerersten Veränderungen, welche durch den Krankheitsprocess hervorgerufen werden, und die Wege, auf welchem die Ursache in die Haut gelangt ist und die Abhängigkeit jener von dieser mit einer Genauigkeit festzustellen, die sonst nur bei Arbeiten der experimentellen Pathologie möglich ist.

Weiter wird die vollständige Entwicklungsgeschichte der Krankheitsherde verlangt und nicht das Constatiren irgend eines gerade vorliegenden Stadiums. Denn in einem gegebenen Zeitpunkt können die verschiedensten Processe ähnliche oder gar gleiche Veränderungen aufweisen, zu deren richtiger Deutung man nur durch Berücksichtigung ihres Werdens gelangen kann. Aus diesem Grunde ist auch der Ausgang derselben stets zu berücksichtigen, denn die Dermatologie kennt Processe, die ihre verschiedene Natur erst in ihrer letzten Phase offenbaren.

Alle die besprochenen Bestimmungen lassen sich natürlich am einfachsten ausführen, wenn man einen Fall von Anfang bis zu Ende verfolgen kann; sobald derselbe jedoch in irgend einer Periode der Entwicklung in unsere Beobachtung kommt, dann bedarf es einer methodisch geleiteten Untersuchung, um allen den verschiedenen und mannigfaltigen Veränderungen ihren richtigen Platz in der Entwicklungsgeschichte des Processes anzuweisen und die Unterscheidung der primären von den secundären Krankheitsherden erweist sich dann als ein sehr gutes Hilfsmittel.

Digitized by Google
Original from UNIVERSITY OF MICHIGAN
Generated on 2019-05-27 18:18 GMT / http://hdl.handle.net/2027/mdp.39015072936266
Public Domain in the United States, Google-digitized / http://www.hathitrust.org/access_use#pd-us-google

Die Untersuchung der Haut geht nun nicht immer so glatt von statten, wie wir bisher beschrieben haben, denn die krankhaften Veränderungen, welche durch einen pathologischen Process hervorgerufen werden, können durch vielerlei Umstände beeinflusst werden, die ganz unabhängig von letzterem sind. Und deshalb muss man sich zum Principe machen, in jedem Falle an diese Möglichkeit zu denken und auf etwaige störende Einflüsse fahnden.

Diese Störungen liegen entweder im Organismus selbst oder hängen von äusseren Bedingungen ab.

In ersterem Falle kommt hauptsächlich die Reizbarkeit der Hautgefässe in Betracht, welche in sehr weiten Grenzen schwankt und daher auch unter krankhaften Verhältnissen die Eigenschaften der anatomischen Veränderungen, ja den ganzen Verlauf des pathologischen Processes wesentlich beeinflussen kann. Dies ist schon längst in der Dermatologie bekannt und Gegenstand eingehender Studien geworden. Man weiss z. B., dass aus diesem Grunde schwach entzündliche Processe acute Entzündungserscheinungen aufweisen können, dass die exsudativen Vorgänge sehr gesteigert werden können und das Exsudat, anstatt sich auf die Cutis zu beschränken, an die Oberfläche derselben dringt, dass die Zellemigration viel bedeutender wird, dass Blutungen hinzutreten etc. etc.

Die Physiognomie der Hautmanifestationen kann dadurch sehr verändert werden, und doch handelt es sich nur um allgemein bekannte.

Von äusseren störenden Einflüssen sind die häufigsten die zu therapeutischen Zwecken vorgenommenen Massnahmen und die Infection mit pyogenen Mikroorganismen. Durch beide kann das Aussehen der Hautveräuderungen stark alterirt werden oder es kann sich sogar ein selbständiger pathologischer Vorgang mit eigenem Verlauf auf den bereits bestehenden aufpfropfen, so dass es sehr schwer wird, die Beobachtung des letzteren auszuführen. Es bedarf alsdann einer sehr umsichtigen Untersuchung oder es wird vielleicht sogar nothwendig, erst die Abheilung der Complication abzuwarten, um die eigentliche Beobachtung vornehmen zu können.

5. Aufgabe der mikroskopischen Untersuchung.

Wir haben bereits Gelegenheit gehabt, über die Aufgaben, welche der mikroskopischen Untersuchung bei der klinischen Beobachtung zufallen, zu sprechen. Es dürfte jetzt angebracht sein, überhaupt über die Stellung, welche sie in der umgearbeiteten Dermatologie einnimmt, einige Worte zu sagen.

Wir dürfen jetzt nicht mehr die pathologische Anatomie der Haut der Klinik gegenüber stellen oder jener irgend eine selbständige Stellung zuerkennen; es ist nicht mehr statthaft, anatomische Untersuchungen einer klinischen Beschreibung nach Belieben hinzuzufügen oder nicht; wir können auch nicht mehr zugeben, dass es zu Gegensätzen zwischen ihnen kommt. Ebenso, wie es keine Trennung zwischen der groben und histologischen pathologischen Anatomie gibt, gibt es auch keine zwischen der makroskopischen und mikroskopischen Untersuchung der Haut. Jene

Digitized by Google
Original from UNIVERSITY OF MICHIGAN
Generated on 2019-05-27 18:18 GMT / http://hdl.handle.net/2027/mdp.39015072936266
Public Domain in the United States, Google-digitized / http://www.hathitrust.org/access_use#pd-us-google

kann ganz für sich allein, wie sie es schon längst bewiesen hat, pathologisch-anatomisch sehen und kann über viele Eigenschaften der anatomischen Störungen Auskunft geben, welche nicht in den Bereich der pathologischen Anatomie fallen und ebensowenig in den der mikroskopischen Anatomie, da sie eben Lebensäusserungen sind. Die mikroskopische Untersuchung kann aber für sich allein nur das leisten, was die pathologische Anatomie überhaupt, d. h. sie führt die Störungen auf Gewebsveränderungen zurück. In der Dermatologie erhält sie nun aber eine ganz andere Richtung u. zw. dadurch, dass sie mit der Klinik in engste Beziehung tritt und sich an der Lösung der von dieser gestellten Fragen betheiligt.

Sie begleitet nämlich die Klinik bei ihrer Beobachtung und wartet den Augenblick ab, wo diese nicht weiter kommen kann. Alsdann geht sie an die Arbeit, auf deren Ziele bereits oben hingewiesen wurde. Die Resultate derselben können nun zwar einen eigenen Werth besitzen, aber ihren eigentlichen Sinn empfangen sie doch erst, wenn sie mit den klinisch festgestellten Thatsachen, die sich auf die Entwicklung des Processes beziehen, in Verbindung getreten sind. Ja, es kann sogar vorkommen, dass durch das Mikroskop überhaupt erst die wesentlichsten Eigenschaften der Veränderungen bestimmt werden, der Sitz und die Natur der anatomischen Störungen, aber auch dann erhalten sie ihren wahren Sinn erst, ebenso wie jetzt erst die unvollkommene klinische Beobachtung verständlich wird, wenn sie zur Erklärung der klinischen Erscheinungen herangezogen werden.

Es besteht also die innigste Wechselwirkung zwischen der histologischen Untersuchung und der klinischen Beobachtung: weder können sie, jede für sich allein, bestehen, noch kann insbesondere aus ersterer ein selbständiges Fach gemacht werden.

Dass die pathologisch-anatomische Untersuchung auch eigene von der Klinik ganz unabhängige Wege gehen kann, ist selbstverständlich und bedarf wohl kaum einer Erwähnung. Nur muss beachtet werden, dass sie alsdann ein Gebiet betritt, wo sie mit der allgemeinen pathologischen Anatomie in Berührung kommt und sich daher stets mit dieser auseinanderzusetzen hat, eingedenk, dass jene auf der Pathologie des ganzen Körpers fusst, während sie nur ein einziges Organ bearbeitet. Sie wird daher mit grosser Vorsicht zu Werke gehen und Studien cytologischer Natur nur an einem umfangreichen und genau geprüften Material vornehmen. Diese Bemerkung dürfte vielleicht nicht überflüssig erscheinen, wenn man bedenkt, dass es in der Dermatologie üblich ist, bei der mikroskopischen Untersuchung irgend eines beliebigen Krankheitsfalles auch auf cellularpathologische Fragen einzugehen, die einerseits ganz aus dem Rahmen der eigentlichen Aufgabe herausfallen und für deren Bearbeitung andererseits nur ein spärliches Material zur Verfügung stehen kann und wenn man weiter berücksichtigt, dass darüber gar häufig das Allerwesentlichste der Untersuchung vergessen wird, nämlich den Sitz, die Natur, das Alter der anatomischen Störungen zu bestimmen.

Digitized by Google
Original from UNIVERSITY OF MICHIGAN
Generated on 2019-05-27 18:18 GMT / http://hdl.handle.net/2027/mdp.39015072936266
Public Domain in the United States, Google-digitized / http://www.hathitrust.org/access_use#pd-us-google

6. Die anatomische Diagnose.

Bildet die Untersuchung der kranken Haut und die Feststellung der Entwicklungsgeschichte des anatomischen Processes den ersten Theil unserer Thätigkeit in der Klinik, der für sich einen ganz selbständigen Werth hat, so sollte derselbe auch ein äusseres Kennzeichen tragen, das ihn von dem auf ihn folgenden Theil unterscheidet. Schliesst dieser mit der Diagnose der Krankheit ab, so könnte jenem der Name der anatomischen oder vollständiger der anatomisch-genetischen Diagnose zugesprochen werden.

Es würde also zwischen die Krankenuntersuchung und zwischen die bis her nur übliche Diagnose noch die anatomisch-genetische Diagnose treten. Mag dieses Verfahren auf den ersten Blick auch nur eine Aeusserlichkeit zu sein scheinen, so wird sich doch bei ihrer Anwendung herausstellen, dass sie vielmehr als dies ist, dass sie nicht allein nothwendig und durch den Gegenstand selbst gefordert wird, sondern dass sie eine Reihe von Vortheilen mit sich bringt, die nicht gleich vorauszusehen sind. Es dürfte daher angebracht sein, dieselben hier kurz zu besprechen.

Zunächst ist durch die anatomische Diagnose ein natürlicher Ruhepunkt in der Beobachtung eines Krankheitsfalles gegeben, der bisher vollständig gefehlt hat. Daher rührt heute die Ungeduld, möglichst schnell die Krankheit diagnosticiren zu wollen. Denn nach der Untersuchung der Haut hat man weiter nichts in Händen als morphologische Eigenschaften, vielleicht auch anatomische, aber immer nur Thatsachen ohne innern Zusammenhang, die für sich allein gar nichts bedeuten und denen erst dadurch ein wenig Leben eingeflösst wird, dass man sie mit einer Krankheit in Beziehung bringt. Das Aussprechen eines Krankheitsnamens bringt dann wenigstens den Nutzen mit sich, dass man etwas über den Verlauf und den Ausgang der krankhaften Hautveränderungen erfährt oder vielleicht auch über ihre anatomischen Eigenschaften, die man durch unmittelbare Beobachtung nicht festgestellt hat. Aber in welche Schwierigkeiten man sich dadurch verwickelt, das erkennt man dann bei der Differentialdiagnose, in der man sich mit den disparatesten Dingen abzugeben hat, nur weil man die Untersuchung der Haut zu früh abgeschlossen hat. Durch die anatomische Diagnose lassen sich alle diese Unzuträglichkeiten, um nicht Fehler zu sagen, vermeiden, da man als nächstes Ziel die Entwicklungsgeschichte des anatomischen Processes vor Augen hat und sich daher noch gar nicht wegen der Diagnose der Krankheit zu beunruhigen braucht.

Es fehlt ferner der Schuldermatologie ein Mittel, die Untersuchung der kranken Haut allein für sich zusammenzufassen; denn auch sie fühlt mitunter das Bedürfniss, die krankhaften Hautveränderungen ganz unabhängig von der Krankheit selbst, zu betrachten. Alsdann steht ihr kein anderer Ausweg offen, da sie eine anatomische Diagnose nicht kennt, als auf die traditionellen Namen für Krankheiten zurückzugreifen. Besten Falls spricht sie dann nicht schlankweg von Eczem, Lichen, Erythem u. s. w., wie sie es meistens thut, sondern von **einem** Eczem, **einem** Lichen etc. Obgleich sie dann zwar noch gar nicht die Absicht hat, die Diag-

Digitized by Google. Original from UNIVERSITY OF MICHIGAN
Generated on 2019-05-27 18:18 GMT / http://hdl.handle.net/2027/mdp.39015072936266
Public Domain in the United States, Google-digitized / http://www.hathitrust.org/access_use#pd-us-google

nose der Krankheit zu machen, oder gar den gegebenen Fall mit diesen Dermatosen zu identificiren, so hat sie sich damit doch auf eine schiefe Bahn begeben, die sie unweigerlich mitten hinein in die verwickelten und ergebnisslosen Erörterungen bringt, die mit dem Gebrauch dieser Namen stets verbunden sind und darüber verliert sie dann ihren vorsichtigen Ausgangspunkt meist gänzlich aus den Augen.

In ähnlicher Lage befindet sie sich nun überhaupt immer, wenn, wie es in der Praxis so häufig geschieht, ein Fall nicht gleich zu diagnosticiren ist, weil er im Beginne seiner Entwicklung ist oder weil er abortiv ist oder weil es sich um das Bruchstück eines pathologischen Processes handelt oder weil er dem Beobachter neu erscheint, unter allen diesen Umständen sieht sie sich genöthigt, ihre Zuflucht, wenn sie überhaupt vorsichtig sein will, zu einem Vergleich der vorliegenden Hautveränderungen mit denjenigen bekannter Krankheiten zu nehmen — anderes bleibt ihr nicht übrig. Hier füllt nun die anatomische Diagnose eine grosse Lücke aus und erweist sich als das naturgemässe Hilfsmittel.

In der anatomischen Diagnose kommen ferner die etwa gemachten histologischen Untersuchungen zur vollen Geltung. Bisher begnügte man sich damit, dieselben der Beschreibung des Krankheitsfalles als selbstständigen Theil anzufügen und sie auch nur als solchen zu behandeln. Die Diagnose der Krankheit wurde dadurch meist ganz und gar nicht beeinflusst, geschweige denn die Beschreibung derselben, welche morphologisch war und auch nach besserer Erkenntniss der Hautveränderungen eine solche blieb. Heute aber kann in den Fällen, in denen wirklich eine mikroskopische Untersuchung nothwendig ist, die Beschreibung der Krankheit ohne Berücksichtigung dieser gar nicht gemacht werden und noch weniger die anatomische Diagnose. In dieser treten dann deutlich die Ergebnisse der eigentlichen Arbeit zu Tage und sie werden nicht mehr, wie bisher, von der Diagnose eines nichtssagenden Krankheitsnamen verdeckt werden.

Sind wir weiter im Stande, die Genese der anatomischen Störungen noch durch die directe Feststellung der Ursache zu vervollständigen, wie es häufig in der Klinik möglich ist, bei den arteficiellen Dermatitiden, bei den Arzneiexanthemen, bei vielen Eiteraffectionen, bei Pilzerkrankungen etc., da bildet die anatomische genetische Diagnose überhaupt den Schluss unserer Thätigkeit. Hier noch einen dermatologischen Namen heranziehen zu wollen, wäre nicht nur überflüssig, sondern es würde dadurch eine klare und vollständige Benennung eines Krankheitsfalles durch einen unbestimmten und vielfach schon in verschiedenstem Sinne benutzten Ausdruck verdrängt werden. Durch diese Anwendung der anatomisch-genetischen Methode wird nun auch wiederum dem Missbrauch der traditionellen Namen gesteuert, ohne dass man sich einem Zwange zu unterziehen braucht.

Haben wir die anatomische Diagnose gestellt, so ist das Feld vollständig frei für die weitere Untersuchung des Kranken, die in nichts von der in der inneren Klinik üblichen abweicht. Dies kommt namentlich dann in Betracht, wenn es sich um Hautkrankheiten handelt, welche von Bedingungen abhängen, die nicht in der Haut selbst, sondern im Innern

Digitized by Google
Original from UNIVERSITY OF MICHIGAN
Generated on 2019-05-27 18:18 GMT / http://hdl.handle.net/2027/mdp.39015072936266
Public Domain in the United States, Google-digitized / http://www.hathitrust.org/access_use#pd-us-google

des Organismus gelegen sind, bei denen daher mit der anatomischen Diagnose nur ein relativ unwesentlicher Theil des pathologischen Processes bestimmt ist. Bei der bisher üblichen Art zu diagnosticiren, tritt diese ausserordentlich wichtige Thatsache überhaupt gar nicht deutlich zu Tage, denn die Krankheitsdiagnose ist eine einzige und schliesst alle Erscheinungen zusammen in sich ein. Ja, was noch schlimmer ist, derselbe diagnostische Krankheitsname gilt in gleicher Weise für alle möglichen Fälle, möge es sich um rein locale oder um symptomatische Krankheiten handeln, wenn sie nur ähnliche Hautveränderungen aufweisen. Und als ob dies noch nicht genügte, glaubt man sogar mit dieser Diagnose, die sich eigentlich nur auf die Hautveränderungen beziehen dürfte, auch den im Innern gelegenen Process diagnosticirt zu haben, als ob nicht beide ganz verschiedener pathologischer Natur sein könnten und deshalb auch separate Diagnosen verlangten. Mit der anatomischen Diagnose werden alle diese Unzuträglichkeiten und Fehler vollständig vermieden. Fürs erste haben wir nur den Process in der Haut erkannt und nichts weiter. Seine Diagnose bleibt bestehen, was immer wir auch noch durch die darauf folgende Untersuchung finden mögen. Wir werden ihn dann vielleicht erst richtig verstehen lernen, aber auch ohne dieselbe hat er, wenn auch einen geringen, immerhin einen eigenen Werth. Mit der anatomischen Diagnose sind wir daher in keiner Weise im voraus gebunden, eine classificirte Krankheit zu diagnosticiren, wenn dieselbe gleiche Hautveränderungen mit dem uns vorliegenden Fall hat, sondern wir werden ihn nur dann mit ihr identificiren, wenn er mit ihr in allen Stücken: in der Abhängigkeit der Hautveränderungen von den innern Krankheitsbedingungen, in den Symptomen überhaupt, im ganzen Verlauf etc. übereinstimmt.

Verfahren wir nach diesem Grundsatze, so stellt sich in der Praxis die Sache folgendermassen dar: entweder sind wir wirklich im Stande in einem gegebenen Falle eine classificirte Krankheit wiederzuerkennen oder nicht. Das letztere tritt regelmässig dann ein, wenn es sich um die sogenannten variablen Dermatosen handelt, welche nur auf Grund gleicher Hautveränderungen gebildet sind und daher die grundverschiedensten pathologischen Processe in sich einschliessen. Es bleibt uns dann nichts anderes übrig, als die anatomische Diagnose durch alle klinisch feststellbaren Thatsachen zu vervollständigen und darnach selbständig unser Urtheil zu bilden. Damit ist die diagnostische Thätigkeit überhaupt beendet.

Selbstverständlich werden wir es noch für unsere Pflicht halten, in der Literatur nach ähnlichen Fällen zu suchen, die vielleicht in diesem oder jenem Punkt unsere eigene Beobachtung vervollständigen können. Aber auch hiebei werden wir uns nicht durch den Namen der Fälle leiten lassen, sondern nur durch deren thatsächlichen Inhalt.

Ein solches Vorgehen bei der Diagnose kommt nicht allein den eigenen Beobachtungen zu Gute, sondern auch den von anderen bereits publicirten, denn diese sowohl, wie jene, werden nun nicht mehr dadurch, dass sie, auf die Aehnlichkeit in einigen nebensächlichen Eigenschaften hin, zusammengeworfen werden, entstellt und bewahren ihren eigenen Werth.

Digitized by Google
Original from UNIVERSITY OF MICHIGAN
Generated on 2019-05-27 18:19 GMT / http://hdl.handle.net/2027/mdp.39015072936266
Public Domain in the United States, Google-digitized / http://www.hathitrust.org/access_use#pd-us-google

7. Der dermatologische Unterricht.

Dem Unterricht sind jetzt ganz andere Wege gewiesen: er beginnt mit der allgemeinen Pathologie der Haut und mit der allgemeinen Diagnostik, welche auf pathologische Anatomie gegründet ist.

Auf diese Weise knüpft der Unterricht unmittelbar an bereits bekannte Gegenstände an, anstatt, wie es heute üblich ist, in eine ganz neue Lehre einzuführen, die dem Studirenden sehr fremdartig vorkommt, da sie auf Dinge Werth legt, für die er noch kein Verständniss besitzen kann und die den Lehrer selbst nöthigt, den Thatsachen ganz überflüssiger Weise Gewalt anzuthun, wenn er sich nicht in offenbare Widersprüche verwickeln will.

Werden die krankhaften Hautveränderungen dem Lernenden als anatomische Störungen vorgestellt, so wird er zwar im Anfange nur zögernd von seinen bereits anderswo erworbenen Kenntnissen Gebrauch machen, da die Störungen zum Theil so klein sind, dass er sie als unbedeutend bei Seite lässt oder da er aus der chirurgischen Klinik gröbere Veränderungen zu sehen gewohnt ist, er wird auch vielleicht darüber betroffen sein, sein Wissen auf einem ihm gänzlich neuen Gebiete verwerthen zu sollen, er mag auch durch die Fülle der zu machenden Beobachtungen verwirrt sein, aber hat er einmal diese ersten Schwierigkeiten überwunden, so fühlt er sich bald heimisch und gibt sich mit Ruhe dem Studium des wirklich Neuen hin, nämlich der biologischen Eigenschaften des krankhaften Geschehens.

Ein neues Hinderniss tritt ihm, nach meinen Erfahrungen, erst dann entgegen, wenn die Diagnose des anatomischen Processes gemacht werden soll; aber dieses Hinderniss liegt nicht in der Methode selbst, sondern wird von ihm von aussen hineingetragen. Gewöhnt wie er es ist, in den Kliniken jeden Kranken als Beispiel einer Krankheit zu betrachten und die Untersuchung desselben in die Diagnose einer Krankheit auslaufen zu sehen, kommt er in die dermatologische Klinik mit den gleichen Ansprüchen. Und da er nun erkennt, dass meistens die Krankheit in dem besteht, was er unmittelbar vor Augen hat, so kann er die Zeit nicht abwarten, bis er einen Krankheitsnamen gehört hat. Statt dessen aber wird ihm zunächst nur eine anatomische Diagnose gegeben und noch dazu in einer ihm ganz neuen Form, da sie auch die Pathogenese enthält. Mit dem Gedanken, sich fürs erste damit zufrieden zu geben, macht er sich erst ganz allmälig vertraut und er lernt erst allmälig den eigentlichen Werth dieses Verfahrens einsehen.

Die Diagnose der Krankheiten selbst ist ihm jetzt wesentlich leichter gemacht als früher, da ihre Zahl eine geringere ist und in ihren Beschreibungen die vollständige Entwicklungsgeschichte des anatomischen Processes der Haut enthalten ist, durch die sie sich schon bedeutend von einander unterscheiden. Mit der anatomischen Diagnose ist dieselbe aber bereits vorher festgestellt worden, so dass jetzt nur noch die übrigen Krankheitseigenschaften zu berücksichtigen sind.

Digitized by Google
Original from UNIVERSITY OF MICHIGAN
Generated on 2019-05-27 18:18 GMT / http://hdl.handle.net/2027/mdp.39015072936266
Public Domain in the United States, Google-digitized / http://www.hathitrust.org/access_use#pd-us-google

Dass die traditionelle Differentialdiagnose vollständig in Wegfall kommt, bedarf wohl kaum einer Erwähnung, da sie nur eine Folge der Efflorescenzenlehre und der ganzen morphologischen Richtung ist. Auch wir kennen zwar eine Differentialdiagnose in gewissem Sinne; diese stellt sich aber von selbst ganz anderswo ein, nämlich bei der Untersuchung der anatomischen Veränderungen, wenn es gilt ihren anatomisch topographischen Sitz, ihre Art, ihr Alter, ihre Entstehungsweise u. s. w. festzustellen. Alsdann kann es vorkommen, dass es nicht gelingt, direct zum Ziele zu gelangen, sondern dass man alle diejenigen Umstände in Betracht ziehen muss, welche dem Erkennen des wahren Sachverhaltes hindernd in den Weg getreten sind. Hier handelt es sich dann aber, wie man sieht, um ganz andere Dinge als früher und um Dinge, die zum grossen Theil ganz allgemein betrachtet werden können und daher in der allgemeinen Diagnostik abgehandelt werden können.

Aber auch die beliebten differentialdiagnostischen Tabellen, in welchen schwer von einer zu unterscheidende Krankheiten übersichtlich gegenübergestellt werden, haben jetzt keine Berechtigung mehr, denn die Schwierigkeiten, welche hier in der Diagnose gefunden werden, werden jetzt leicht überwunden. Damit will ich natürlich nicht sagen, dass nicht auch jetzt noch Fälle vorkommen werden, die schwer zu diagnosticiren sind, aber ich behaupte, dass das viel seltener geschehen wird. Da ich dies hier gern an einigen Beispielen erläutern wollte, so habe ich in den Lehrbüchern nach recht schwer zu diagnosticirenden Krankheiten gesucht, aber ich habe schliesslich eingesehen, dass es solche gar nicht gibt, worin ich nur eine Bestätigung meiner eigenen Erfahrung erblicken kann. Ich bin daher schliesslich bei den Differentialdiagnosen stehen geblieben, welche Fournier in seinem traité de la syphilis von einigen Krankheiten gibt und werde an ihnen nachweisen, dass sie mit unserer diagnostischen Methode leicht zu erkennen sind.

Seite 85 finden wir die Differentialdiagnose zwischen **syphilitischem Schanker** und **Herpes progenitalis.** Die drei Hauptmerkmale des letzteren gegenüber jenem sind: „die weiche Basis, das Fehlen der Drüsenschwellung und der poly- und mikrocyklische Contour".

Nun, zu einer solchen Gegenüberstellung kommt man nur dann, wenn man die krankhaften Veränderungen vorwiegend auf ihre morphologischen Eigenschaften hin untersucht und damit schon die Beobachtung abschliesst. Dadurch beraubt man sich der wichtigsten Thatsachen und findet dann allerdings Hindernisse in der Erkennung der Natur des Processes. Stellt man aber die Entwicklungsgeschichte der anatomischen Störungen fest, so findet man beim Herpes einen acut entzündlichen Process und damit ist der Schanker schon von vornherein ausgeschlossen. Was Herpes ist, weiss natürlich Fournier tausendmal besser als ich, aber trotzdem führt er den schnellen Verlauf desselben als seine letzte Eigenschaft an und spricht von der entzündlichen Natur hier überhaupt nicht.

Besnier hingegen vergisst wenigstens nicht bei derselben Differentialdiagnose auf die élevures rouges und base souple rouge érythémateuse

Digitized by Google
Original from UNIVERSITY OF MICHIGAN
Generated on 2019-05-27 18:18 GMT / http://hdl.handle.net/2027/mdp.39015072936266
Public Domain in the United States, Google-digitized / http://www.hathitrust.org/access_use#pd-us-google

des Herpes hinzuweisen. Hat man aber die acut entzündliche Natur des Processes festgestellt,so sind doch schon von vornherein die Processe ausgeschlossen, die eine längere Zeit bestehen bleibende zellige Infiltration hervorrufen und damit auch der Schanker, so dass es hier zu einer Differentialdiagnose überhaupt gar nicht kommt.

Als zweites Beispiel führe ich die bekannte Parallele zwischen weichem und hartem Schanker an, eine Diagnose, die nach den meisten Lehrbüchern schwer ist, nach Fournier aber keine Schwierigkeiten darbietet. Trotzdem zählt er eine Reihe von Unterschieden auf, die zu diesem Zwecke zu verwerthen sind: 1. Zahl der Läsionen, 2. Aussehen des Geschwürs, 3. Basis, 4. Ganglien, 5. Experiment.

Die Entwicklungsgeschichte dieser beiden Processe aber stellt sie von vornherein weit von einander, denn beim weichen Schanker handelt es sich doch im Gegensatz zum harten um einen acut entzündlichen Process mit allen Eigenschaften der acuten Entzündung, die dem letzteren vollständig abgehen. Fournier hebt nun diese fundamentale Differenz gar nicht hervor, während Besnier sie wenigstens nicht vergisst, obgleich auch er als erstes Unterscheidungsmerkmal die lésion creuse dès le début, à fond inégal des weichen Schankers der papule bistre, plate etc. des harten gegenüberstellt.

Drittes Beispiel: Diagnose zwischen lichenoidem Syphilid und Lichen planus.

Fournier gibt „zwei fast pathognomische" Zeichen des Lichen planus an, nämlich die glänzenden Papeln und ihre mosaikartige Anordnung; ausserdem zieht er noch die Pigmentflecke, das Jucken und andere Eigenschaften der Efflorescenzen in Betracht.

Gerade bei diesen Krankheiten sind die anatomischen Veränderungen für sich allein schon so grundverschieden, dass mit ihrer Bestimmung jegliche Verwechslung ausgeschlossen ist. Sie sind zwar in der Fournier'schen Beschreibung enthalten, aber liegen versteckt unter den morphologischen Eigenschaften, die als solche doch immer wieder Gelegenheit zu Verwechslung geben können. Die anatomischen Störungen beim Lichen planus bestehen bekanntlich aus den entzündlichen Erscheinungen, aus der Bildung einer sehr festanhaftenden Hornschicht, von welcher der Glanz und die eckige Form der einzelnen Krankheitsherde abhängt und aus einer conischen Wucherung der malpighischen Schicht in die Tiefe, die so stark ist, dass sie klinisch leicht feststellbar ist. Die vollständige anatomische Untersuchung der einzelnen Krankheitsherde bei Lichen erlaubt es daher, ohne weiteres die Diagnose zu stellen.

Viertes Beispiel: Psoriasis und papulo-squamöses Syphilid.

Aus dieser Gegenüberstellung geht so recht hervor, welche Schwierigkeiten die Dermatologie sich selbst bereitet, indem sie sich mit der Feststellung von Efflorescenzen begnügt, ohne nach dem Grunde des Auftretens in kleinen umschriebenen Herden zu fragen. Wie ich an anderer

Digitized by Google
Original from UNIVERSITY OF MICHIGAN
Generated on 2019-05-27 18:18 GMT / http://hdl.handle.net/2027/mdp.39015072936266
Public Domain in the United States, Google-digitized / http://www.hathitrust.org/access_use#pd-us-google

Stelle hervorgehoben habe, haben dieselben bei Psoriasis eine andere Entstehung, als bei der Syphilis. Bei dieser sind sie gleichaltrig bei ihrem ersten Auftreten, während bei jener vor den gleichaltrigen ältere Herde bestehen. Schon dieser Unterschied allein trennt die beiden Krankheiten in den meisten Fällen von einander, so dass es unnöthig ist, weitere Differenzen aufzusuchen.

Fournier zählt aber 10 Merkmale auf und doch ist auch in seiner Differentialdiagnose das von mir hervorgehobene Kriterium mit eingeschlossen. Er stellt die beiden Krankheiten nämlich folgendermassen gegenüber:

Syphilis: éruption à papules lenticulaires, généralement petites — Psoriasis: parfois à petites papules, mais plus habituellement constituée par des papules de plus large diamètre, souvent même par de véritables placards.

Handelt es sich dagegen um die selteneren Fälle von Psoriasis, in denen die Krankheit sofort mit der Bildung von zahlreichen kleinen Herden beginnt, so sind die klinisch feststellbaren Eigenschaften der anatomischen Störungen in denselben vollauf genügend, um ohne weiteres diagnosticirt werden zu können. Stellen sich hier mitunter Schwierigkeiten ein, so liegen dieselben nicht da, wo sie gewöhnlich gesucht werden, nämlich in der Färbung der Papeln, denn kann man bis zur Untersuchung des Derma vordringen, so unterscheidet man leicht die entzündliche Röthe und die vom Exsudat abhängige Consistenz der psoriatischen Veränderungen von dem bräunlichen, etwas transparenten Aussehen und der derben Consistenz des syphilitischen Infiltrates. Schwierig liegt die Unterscheidung nur da, wo die dermalen Störungen durch die abnorme Hornschicht maskirt werden (wie an den Handflächen und den Fusssohlen, mitunter auch auf der übrigen Haut, wenn sich nämlich statt eines lufthaltigen Hornlagers eine compacte Hornschicht bildet) und diese Hornschicht durch ihren gelblichen oder bräunlichen Eigenton mit der darunter liegenden Blutröthe eine der gewöhnlichen Färbung der syphilitischen Papeln gleiche verursacht. Die Diagnose wird dann nur nach der spontanen Ablösung der Hornschicht möglich.

Zusammenfassung und Schluss.

So unvollkommen das von mir entworfene Bild der umgearbeiteten Dermatologie sein mag, ich hoffe doch den Leser mit den Hauptzügen desselben so bekannt gemacht zu haben, dass er es selbst leicht wird vervollständigen können. Denn, wenn man einmal anerkannt hat, dass in der Klinik die krankhaften Hautveränderungen heute nicht anders, denn als anatomische Störungen betrachtet werden können und, wenn man sich davon überzeugt hat, dass andererseits das Beobachtungsmaterial, welches uns in der Klinik geboten wird, sich ausserordentlich gut für die Bearbeitung allgemein pathologischer Fragen eignet, so folgt alles andere ganz logisch aus diesen Prämissen.

Digitized by Google
Original from UNIVERSITY OF MICHIGAN
Generated on 2019-05-27 18:18 GMT / http://hdl.handle.net/2027/mdp.39015072936266
Public Domain in the United States, Google-digitized / http://www.hathitrust.org/access_use#pd-us-google

Ausser der speciellen Pathologie wird dann auch eine allgemeine Pathologie der Haut Gegenstand dermatologischer Forschung werden und zwar als ein ganz selbständiger Theil. Diese allgemeine Pathologie wird sich von der allgemein giltigen besonders dadurch unterscheiden, dass sie die Entwicklungsgeschichte des anatomischen Processes viel eingehender als diese behandelt, was sie vermag, weil sie ihre Beobachtungen direct dem Lebenden entnimmt.

Aus diesem Grunde wird sie nun nicht nur einen theoretischen Werth haben, sondern auch einen praktischen, denn sie kann zugleich als Einleitung in den klinischen Unterricht dienen. Weiter wird die Präpädeutik durch eine allgemeine Diagnostik ergänzt, in welcher gelehrt wird, wie die anatomischen Störungen am Lebenden zu erkennen sind, d. h. eine allgemeine Diagnostik, gegründet auf pathologische Anatomie.

Die Untersuchung der Hautkrankheiten wird als nächstes Ziel die klinisch feststellbare Entwicklungsgeschichte des anatomischen Processes betrachten und dementsprechend werden auch die Krankheitsbeschreibungen abgefasst werden.

Die specielle Pathologie wird nur gründlich erforschte Krankheiten enthalten, denn alle übrigen bisher hierhergestellten Thatsachen werden bereits in der allgemeinen Pathologie berücksichtigt. Bei der Aufstellung von neuen Krankheiten werden wir uns aber von den überhaupt in der Medicin giltigen Principien leiten lassen und werden uns daher in dem Falle, dass die aufgefundenen Thatsachen nicht zu diesem Zwecke ausreichend sind, nicht aus Furcht, dieselben verloren gehen zu sehen, dazu verleiten lassen, trotzdem eine Dermatose aus ihnen zu creiren, können sie doch immer eine Unterkunft in der allgemeinen Pathologie finden.

Die diagnostische Thätigkeit am Krankenbette wird jetzt nicht um jeden Preis mit der Bestimmung einer classificirten Krankheit abschliessen wollen; kann sie ihr Ziel erreichen, um so besser, aber wenn nicht, so wird sie in der anatomisch-genetischen Diagnose mit Berücksichtigung aller von dem Einzelfall dargebotenen pathologischen Erscheinungen und Krankheitsbedingungen entweder einen vollständigen Ersatz finden oder sich mit ihr, als mit dem einzig Erreichbaren, zufrieden geben.

Schliesslich ergeben sich jetzt für die mikroskopische Untersuchung ganz bestimmte Aufgaben, welche mit denjenigen der klinischen Beobachtung identisch sind, nämlich die Entwicklungsgeschichte der anatomischen Störungen zu erforschen.

Alles zusammengenommen, werden nun zwar in der heutigen Dermatologie grosse Aenderungen Platz greifen müssen, bevor sie den neuen Anforderungen gemäss umgestaltet sein wird, aber diese Aenderungen werden leicht ausführbar sein, weil sie ihr nicht künstlich aufgezwungen sind, sondern weil sie von der Auffassung selbst, welche wir von ihrem Gegenstande haben, erheischt werden. Diese Auffassung ist der in der ganzen Medicin herrschenden pathologischen conform und hat schon lange darauf gewartet, auf unserem Gebiete zur Geltung zu kommen. Es bedarf daher keiner Revolution, sondern nur einer Evolution. Es genügt, dass man

Generated on 2019-05-27 18:19 GMT / http://hdl.handle.net/2027/mdp.39015072936266
Public Domain in the United States, Google-digitized / http://www.hathitrust.org/access_use#pd-us-google
Digitized by Google
Original from UNIVERSITY OF MICHIGAN

der modernen Arbeitsrichtung freien Lauf lässt und ein für allemal auf dogmatische Spitzfindigkeiten verzichtet, um in dem dermatologischen Beobachtungsmaterial einen ebenso bildsamen Stoff zu finden, wie in jedem anderen pathologischen.

Ergibt sich nun die Umgestaltung der Dermatologie als eine nothwendige Folge, so hätten wir eigentlich kein Recht dazu, nach den Vortheilen, welche sie mit sich bringt, zu fragen. Ob wir Vortheile in der umgearbeiteten Dermatologie erkennen oder nicht, das wird ganz von uns abhängen, von den Ansprüchen, welche wir an sie stellen und von dem Zwecke, zu dem sie uns dienen soll. Als allgemeine Pathologie der Haut trägt sie natürlich ihren Werth in sich, als specielle aber wird sie bestimmten Anforderungen genügen und mit Rücksicht darauf wollen wir ihr jene Frage vorlegen.

Die Antwort, welche sie uns, wie ich glaube, mit Recht ertheilen darf, wird die sein, dass sie einerseits auf die Klarheit ihrer Beschreibungen, auf die feste Begründung aller ihrer Krankheiten und auf die Sicherheit ihrer Diagnose hinweist und dass sie sich andererseits selbst zu einem Vergleich mit der traditionellen Dermatologie anbietet. Sie wird dann hervorheben, dass sie zwar kleiner als diese ist, weil sie sich allen überflüssigen Inhaltes vollständig entledigt hat und weil sie die werthvollen Gegenstände, die ihr nicht gehörten, der wahren Eigenthümerin, der allgemeinen Pathologie, überwiesen hat, dass sie aber dafür wirklich nur in der Praxis nützliche Dinge enthält — sie wird sich weiter als Verdienst anrechnen, rein medicinisch zu sprechen und frei von jeglichem specialistischem Idiom — sie wird sich schliesslich rühmen, ohne Differentialdiagnose auskommen zu können, überhaupt die sterile diagnostische Thätigkeit in vielen Krankheitsfällen überflüssig gemacht zu haben und in der anatomisch-genetischen Diagnose ein gutes Hilfsmittel bei der klinischen Untersuchung gefunden zu haben.

Brächte sie aber auch gar nicht alle diese Vortheile mit sich, sie würde allein schon deshalb auf Anerkennung Anspruch erheben dürfen, weil sie überhaupt zum ersten Male die modern pathologische Auffassung zur vollen Geltung bringt. Was das bedeuten will, vermag nur der wirklich zu ermessen, der selbst Dermatologe ist und weiss, welch' tiefen Einfluss noch immer die veraltete Lehre auf das ganze Denken und Arbeiten ausübt, wie selbst die unbefangendsten Forscher, sobald sie mit der Klinik in Berührung treten, sich unbewusst unter dieses Joch beugen, als ob sie ein ganz ausserhalb der Pathologie gelegenes Feld beträten, wie viel Mühe und Zeit Fragen geopfert wird, die nur vom scholastischen Standpunkt aus Sinn haben und wie die Schuldermatologie, nachdem sie den lebensvollen Inhalt der Natur in ihre todten Formen hineingezwängt hatte, eine Zeit lang sogar den Gedanken hegen konnte, dass ihr Werk ein für allemal vollendet wäre.

Digitized by Google
Original from UNIVERSITY OF MICHIGAN
Generated on 2019-05-27 18:18 GMT / http://hdl.handle.net/2027/mdp.39015072936266
Public Domain in the United States, Google-digitized / http://www.hathitrust.org/access_use#pd-us-google

Bericht über die Leistungen

auf dem

Gebiete der Dermatologie und Syphilis.

Generated on 2019-05-27 18:18 GMT / http://hdl.handle.net/2027/mdp.39015072936266
Public Domain in the United States, Google-digitized / http://www.hathitrust.org/access_use#pd-us-google
Digitized by Google
Original from UNIVERSITY OF MICHIGAN

Generated on 2019-05-27 18:18 GMT / http://hdl.handle.net/2027/mdp.39015072936266
Public Domain in the United States, Google-digitized / http://www.hathitrust.org/access_use#pd-us-google

Digitized by Google

Original from
UNIVERSITY OF MICHIGAN

Geschlechts-Krankheiten.

(Redigirt von Prof. **Neisser** und Dr. **Schäffer** in Breslau.)

Allgemeiner Theil.

Gates, W. C. Venereal Disease as a Social Problem. Journal Americ. Med. Association XXXVI. p. 884. 30. März 1901.

Gates gibt die Unmöglichkeit einer Unterdrückung der Prostitution zu, und sieht in einer moralischen Erziehung den einzigen Weg zur Einschränkung derselben. Wesentlich neue Gesichtspunkte enthält die Arbeit nicht, die hauptsächlich die Berathung des Gegenstandes seitens der Am. Med. Assoc. anzuregen bestimmt ist.

H. G. Klotz (New-York).

Babitsch-Bey. Die venerischen Krankheiten in Aegypten. Wiener medic. Wochenschrift 1900. Nr. 36—48.

Eine historische Darstellung der venerischen Krankheiten, aus der nur hervorzuheben wäre, dass der Verfasser aus den alten Schriften Beweise für das Bestehen der Lues im Alterthum beizubringen sucht; sonst bringt Verfasser noch eine ausführliche statistische Zusammenstellung der venerischen Krankheiten in Aegypten. Victor Bandler (Prag).

Jullien. Considérations sur la possibilité de ramener au bien les prostituées. Journal des maladies cutanées et syphilitiques 1900 p. 71.

Jullien beklagt es, dass das so wie so schon schwierige und wenig aussichtsvolle Bestreben, die Prostituirten zu einem gesitteten und ordentlichen Lebenswandel zurückzuführen, noch dadurch in Paris (und auch wohl überall) so erschwert wurde, dass es ausser den Klöstern keine Asyle für gefallene Mädchen gäbe; es gäbe wohl Asyle für Diebe und Mörder, aber nicht für Prostituirte. Des Weiteren plaidirt er für Errichtung derartiger Zufluchtstätten mit weniger strengem Charakter, als die Klöster, und mit mehr Milde und Freundlichkeit verwaltet; er erinnert ferner an die Erfolge der Heilsarmee in Amerika, welche die Prostituirten in ihren geheimsten Schlupfwinkeln aufsuche und sie dann als reuige Sünderinen in den reichen Familien als Dienstboten oder Angestellte unterbringe. Paul Neisser (Beuthen O. S.).

Generated on 2019-05-27 18:19 GMT / http://hdl.handle.net/2027/mdp.39015072936266
Public Domain in the United States, Google-digitized / http://www.hathitrust.org/access_use#pd-us-google
Digitized by Google
Original from UNIVERSITY OF MICHIGAN

Le Pileur. En se placant à un point de vue exclusivement médical, y a-t-il intérètou non à maintenir les maisons de tolérance. Journal des maladies cutanées et syphilitiques 1900 p. 187 und 198.

Le Pileur beweist, gestützt auf das Material von Saint-Lazare, wo er in 9 Jahren circa 2000 Prostituirte zu behandeln hatte, durch zahlreiche Zusammenstellungen und statistische Tafeln, dass die Infectionsgefahr in Bordellen eine viel geringere sei, als bei frei wohnenden Prostituirten oder gar bei der geheimen Prostitution. Die Gründe hierfür seien die grössere Reinlichkeit, die den Mädchen dort anerzogen werde, die häufigeren ärztlichen Untersuchungen, welche die eventuell Inficirten schnell ihrem Gewerbe entziehen, so dass sie verhältnissmässig nur wenig Männer anstecken können, und das höhere Alter, da unter 18 Jahren Mädchen überhaupt nicht inscribirt wurden.

Paul Neisser (Beuthen O. S.).

Hallopeau, M. Sur la lutte contre la propagation a masculo des maladies vénériennes. Annales de derm. etc. 1899.

Der Verbreitung der Geschlechtskrankheiten durch den Mann kann durch dreierlei Mittel gesteuert werden: Durch die Aufklärung des Patienten von Seiten des Arztes über die Gefahr der Uebertragbarkeit des Leidens auf die Umgebung, bei der Syphilis noch auf die Nachkommenschaft. (Gedruckte Formulare in Polikliniken.) Durch an öffentlichen Plätzen und Arbeitsstätten anzubringende Anschläge, die eine jede geschlechtskranke Person auffordern einen Arzt aufzusuchen, und sich des geschlechtlichen Verkehrs zu enthalten. Durch eine Vermehrung der Anstalten, wo die betreffenden Patienten kostenlos specialistischen Rath und Arzneien erhalten. Die Affectionen sind mit den wirksamsten Mitteln zu behandeln, um den Infectionsherd so bald als möglich unschädlich zu machen. Gegen die Blennorrhoe wird das Protargol, gegen das Ulcus molle das Jodoform, gegen das Ulcus durum die Excision, und bei Unausführbarkeit derselben die Aetzung mit Hydrargirum nitricum empfohlen. Dasselbe Mittel ist zur Touchirung der Schleimhautplaques anzuwenden. Durch die angeführten Massregeln wird die Zahl der Geschlechtskranken, die in steter Zunahme begriffen ist, eine wesentliche Herabminderung erfahren. Richard Fischel (Bad Hall).

Bergh, R. Symbolae ad cognitionem genitalium externorum femineorum. IV. Monatshefte f. prakt. Dermatologie. Bd. XXXII. 1901.

Bergh beschreibt im vorliegenden Artikel das Vestibulum superius, die Clitoris und deren Praeputium in ihren verschiedenen Variationen. Unter den vielen tausend Dirnen, die er untersuchte, sah er keinen Fall von Enormität der Clitoris, er schreibt der letzteren überhaupt keine grosse Rolle bei der Auslösung des sexuellen Orgasmus zu, sondern vindicirt dieselbe dem Vestibulum superius und dem unteren Theil der vorderen Wand der Vagina. Früh geübte Manustrupration und Tribadie üben nach B. keinen Einfluss auf die Grössenentwicklung der Clitoris aus.

Ludwig Waelsch (Prag).

Digitized by Google
Original from UNIVERSITY OF MICHIGAN
Generated on 2019-05-27 18:19 GMT / http://hdl.handle.net/2027/mdp.39015072936266
Public Domain in the United States, Google-digitized / http://www.hathitrust.org/access_use#pd-us-google

Wiener, Joseph jr. Blood in the Urine as a Symptom and the Diagnosis of its Sourre. New-York Medical Journal LXXIII. 397. 9. März 1901.

Wiener macht darauf aufmerksam, dass es noch andere Mittel als die Anwendung chirurgischer Instrumente wie des Cystoskop gebe, um die Ursachen einer im Urin auftretenden Blutung zu ermitteln, und dass man diese immer erst in Anwendung ziehen solle, ehe man zu den Instrumenten greife. Die Geschichte des Patienten, genaue Untersuchung aller Organe und Untersuchung des Urins sind die Hauptmittel für die Diagnose. Bei der letzteren betont W. namentlich die Wichtigkeit der Abschätzung des Haemoglobingehaltes und Vergleichung mit dem Albumengehalt des Urins (David Newman). Die Aufführung der verschiedenen Symptome bei Hämorrhagie von der Urethra, der Prostata, der Blase und der Niere eignet sich nicht wohl für ein genaueres Referat, bringt übrigens auch keine wesentlich neuen Gesichtspunkte.

H. G. Klotz (New-York).

Görl, Leonhard. Zur Diagnose der Harnerkrankungen Klinisch-therap. Wochenschrift 1900. Nr. 21—23.

Verfasser weist darauf hin, dass es in der grösseren Anzahl von Harnerkrankungen gelingt, ohne Cystoskop die Diagnose zu stellen, wenn die anamnestischen und objectiven Symptome genau analysirt und berücksichtigt werden; deshalb kann man das Cystoskop auf passende Fälle, speciell bei der Frau, beschränken. Sehr oft fehlt auch bei einseitigen Nierenerkrankungen der Localbefund, hier kann nur das Cystoskop den Aufschluss geben, aus welchem Ureter Blut oder Eiter kommt, zum Beispiel beim Nierencarcinom kann auf diese Weise schon ohne Tumorbildung die kranke Niere bestimmt werden. Verfasser bespricht dann in systematischer Weise mit Beifügung prägnanter Krankengeschichten die Symptome der Harnerkrankungen und erörtert hiebei die differentielle Diagnose und die Localisirung der Krankheit. Er unterscheidet zwischen einer Hämaturie mit oder ohne Symptome; letztere kommt bei Herzerkrankungen, Schrumpfniere, Blasentumoren und Steinkranken ohne Cystitis vor; Hämaturie mit Symptomen (Schmerz u. s. w.) bei Nierencarcinom, Nierenstein und Tuberc. Hämaturie mit Symptomen der Blase bei Tuberc. der Blase und Prostata, Steinen und Tumoren u. s. w. Verfasser bespricht dann die Veränderung der Harnentleerung in Bezug auf die Quantität, Häufigkeit und Art der Entleerung, Beimischung des Urins und bringt überall einige praktische differentielle Symptome vor.

Victor Bandler (Prag).

Zuckerkandl, O. Einige seltenere Concretionen der menschlichen Harnwege. Wiener klinische Wochenschrift 1900. Nr. 1.

Der Autor berichtet zunächst über 3 Harnröhrensteine, von denen einer spontan, zwei durch Spaltung der Harnröhre entfernt wurden, bildet dann 3 kirschgrosse phosphatische Concremente ab, die im Präputialsacke sassen und einen Harnleiter-Blasenstein, bei einer Frau, den Zuckerkandl nach Dilatation der Urethra entfernte, indem er den Stein mit dem in

Digitized by Google
Original from UNIVERSITY OF MICHIGAN
Generated on 2019-05-27 18:19 GMT / http://hdl.handle.net/2027/mdp.39015072936266
Public Domain in the United States, Google-digitized / http://www.hathitrust.org/access_use#pd-us-google

die Blase eingeführten Zeigefinger gegen die vordere Vaginalwand drückte und von der Vagina aus incidirte. Victor Bandler (Prag).

Porosz (Popper). Störungen der Harnentleerung. Wiener med. Wochenschrift 1900. Nr. 37—42.

Eine kritische und übersichtliche Darstellung der Physiologie und Pathologie der Harnentleerung, ohne wesentlich neue Gesichtspunkte zu bringen. Victor Bandler (Prag).

Nicolich G., (Triest). Ein Fall von aseptischer Nephrolithiasis. Nephrolithotomie, Heilung. Wiener medic. Presse. 1900. Nr. 22.

Ein 32jähriger Mann litt wiederholt an Nierenkoliken, nie waren im Harne Sand oder Steine zu finden. Die erkrankte Niere wurde durch den Guyon'schen Schnitt freigelegt, am convexen Rande von einem Pole zum anderen bis zum Nierenbecken durchschnitten, aus dem Nierenbecken ein Nierenstein von Kastaniengrösse entfernt, der Ureter sondirt und die Nierenwunde vernäht. Die der Operation folgende Hämaturie sistirte nach 5 Tagen, nach 40 Tagen war Patient vollkommen geheilt.

Victor Bandler (Prag).

Löblowitz. Ein Fall von Pyelitis pseudomembranacea. Wiener medic. Wochenschrift Nr. 41.

Beschreibung eines Falles, bei dem zeitweilig durch den Urin grosse Fetzen graugelber Massen ausgeschieden wurden. Die Membranen waren von verschiedener Dicke und bestanden aus mehreren Schichten, die zwiebelschalenartig eine im Centrum befindliche Concretion umgaben. Cystoskopisch fand sich eine Trabekelblase, die Ureterenwülste auffallend prominent, links staubig trüben Urin entleerend.

Victor Bandler (Prag).

Zuckerkandl, O. Ueber Verdauungsstörungen bei chronischen Drucksteigerungen im Harnsystem. Wiener medic. Presse. 1900. Nr. 12.

Zuckerkandl schildert ein wichtiges Symptom chronischer Harnverhaltung, nämlich typische Störungen der Verdauung, deren causaler Zusammenhang mit der Harnretention oft verkannt und übersehen wird. Man findet die Verdauungsstörungen meist bei latenten Formen der Urinretention, bei welcher die Kranken anscheinend zu uriniren vermögen, dabei aber, wie die Untersuchung zeigt, ausser Stande sind, jemals die Blase zu entleeren, vornehmlich sind es Kranke mit Prostatahypertrophie und hochgradige Stricturen nach langem Bestand, endlich auch bei alten Leuten ohne locale Ursache. Meist besteht die Harnretention schon Jahre, bevor Verdauungsstörungen auftreten; pathogenetisch lassen sich diese dyspeptischen Beschwerden als urämische Symptome auffassen. Klinisch äussern sich dieselben in vermehrtem Durst, fadem Geschmack im Munde, Trockenheit im Rachen, später Anorexie, Uebelkeiten und Aufstossen; auf der Höhe der Krankheit beobachtet man Obstipation, abwechselnd mit Diarrhoen und Erbrechen mit allgemeinem Kräfteverfall. Vesicale Symptome, Harnbeschwerden sind meist Jahre vor Eintritt

Generated on 2019-05-27 18:19 GMT / http://hdl.handle.net/2027/mdp.39015072936266
Public Domain in the United States, Google-digitized / http://www.hathitrust.org/access_use#pd-us-google
Digitized by Google
Original from UNIVERSITY OF MICHIGAN

der Dyspepsie aufgetreten; zumeist ist auch Polyurie und Eiweissausscheidung vorhanden. Diagnostisch wird oft Katarrh des Magen-Darmtractus, selbst Diabetes insipidus vorgetäuscht, daher muss in jedem Falle von Verdauungsstörungen bei Männern höheren Alters das Verhalten der Blase berücksichtigt werden. Therapeutisch kommt hier nur die rationelle Evacuation der Blase unter allen Cautelen in Betracht, welche alle schädlichen Folgen der Harnretention beseitigen kann; man darf dabei bei grosser Ueberdehnung nicht sofort die Blase ganz entleeren, sondern anfangs 200—300 Gr. und steigend bis zur completen Entleerung. Die Intervalle richten sich je nach der Füllung der Blase und muss der Catheterismus zeitlebens fortgesetzt werden. Victor Bandler (Prag).

Linser, P. Ein Fall von Dystopia testiculi transversa. (Beiträge zur klin. Chirurgie Bel. 29, Heft II, Januar 1901.)

Linser beschreibt einen in der Tübinger chirurgischen Klinik beobachteten Fall von Verdoppelung des rechten Hodens und Ausführungsganges und gleichzeitigen Fehlens der entsprechenden linken Organe. Beide Hoden liegen in einer gemeinschaftlichen Scheidenhaut, haben gleiche und normale Grösse, sind deutlich aus Haupt- und Nebenhoden zusammengesetzt und besitzen bis an die Blase getrennte Vasa deferentia und Samenstränge. Die ziemlich seltene Anomalie wurde bei dem $2^1/_2$jährigen Knaben als zufälliger Nebenbefund bei der Raicaloperation einer rechtsseitigen Inguinalhernie erhoben. Betreffs Erklärung derselben neigt Verfasser der von v. Lenhossék 1886 geäusserten Ansicht zu, dass eine fehlerhafte einseitige Anlage beider Hoden vorliege, nicht aber ein fehlerhafter Descensus bei normal angelegtem Testicel.

Arthur Alexander (Breslau).

Schlifka M., Wien. Ein neues Kystoskop zum Katheterismus der Ureteren. Wiener klinische Wochenschrift 1900, Nr. 1.

Abbildung und Beschreibung des neuen Instrumentes, das auf den Principien des Casper'schen beruht; als Modification und Vortheil enthält es das Albarran'sche Züngelchen, aber hier innerhalb des Rohres, eine Klappe, deren Hebung und Senkung die Richtung des eingeführten Katheters beeinflusst. Ein weiterer Vorzug ist, dass Prisma und Ende des Sondencanals nur 4 Mm. von einander entfernt sind.

Victor Bandler (Prag).

Marion, G. „Cure radicale du phimosis." La Semaine Médicale, 20. Année, Nr. 44; p. 369 fl.

Marion empfiehlt folgende von Prof. Duplay geübte Methode zur operativen Beseitigung der Phimose: Sprengung der zwischen Eichel und Vorhaut bestehenden Verwachsungen mittelst einer eingeschobenen und kreisförmig herumgeführten Hohlsonde; sodann Verkürzung der Vorhaut, welche — leicht angespannt — vor der Glans mit einer Klemme gefasst und dann unter stärkerer Anspannung hinter der abgeklemmten Stelle parallel dem sulcus coronarius durchschnitten wird. Hierauf Spaltung des inneren Vorhautblatts mit der Schere, Durchtrennung besonders fester Adhäsionen, peinliche Blutstillung und sorgsame Ver-

Digitized by Google
Original from UNIVERSITY OF MICHIGAN
Generated on 2019-05-27 18:19 GMT / http://hdl.handle.net/2027/mdp.39015072936266
Public Domain in the United States, Google-digitized / http://www.hathitrust.org/access_use#pd-us-google

nähung beider Präputialblätter. Dieser Operation pflegt M. in den meisten Fällen die operative Verlängerung des Frenulum anzuschliessen, das quer angeschnitten und longitudinal vernäht wird. — Marion hält diese Methode für ein allen kosmetischen und functionellen Anforderungen entsprechendes Verfahren zur Beseitigung der Phimose. In einzelnen Fällen soll sie sich ohne jede Narcose ausführen lassen; im übrigen bevorzugt M. die allgemeine Narcose gegenüber der localen Anästhesirung. — Wir sind der Ansicht, dass ein chirurgischer Eingriff, wie ihn die Phimosen-Operation darstellt, die allgemeine Narcose überhaupt nicht nothwendig machen darf; dieselbe ist sogar principiell zu vermeiden angesichts der ausgezeichneten Erfolge, welche das Oberst'sche Verfahren (locale Cocaïn-Anästhesirung bei gleichzeitiger elastischer Abschnürung) bei allen Operationen am Penis bietet.

Fritz Callomon (Breslau).

Griffith, Frederic. A Study of Buboes and theér Treatment. New-York Med. Journal LXXIII. p. 278. Febr. 16. 1901.

Griffith empfiehlt besonders die Behandlung einfacher Bubonen nach der ursprünglich von Auspitz empfohlenen Methode. Punction mit einem schmalen Messer und darauf folgende Zerstörung des Drüsengewebes mittelst einer Sonde oder andern stumpfen Instruments. Verfasser gibt eine Uebersicht über die Lymphgefässe der betreffenden Gegend, die verschiedenen Arten von Bubonen, die Pathologie und Diagnose der verschiedenen Formen, ohne wesentlich Neues vorzubringen.

H. G. Klotz (New-York).

Bergh, Rudolph, Professor. Jahresbericht (1899) vom „Vestre Hospital" zu Kopenhagen.

Bergh theilt mit, dass in diesem Jahr beiläufig eben so viele Patienten waren, wie die vorigen Jahre. Man sah 428male Urethritis (gon.) an der I. Abtheilung (Scorta), 421mal an der II. Abtheilung (geheime Prostituirte). Vulvitis sah man 3mal an der I. Abtheilung, 6mal an der II. Abtheilung. Gonorrhoische Vaginitis sah man 3mal an der II. Abtheilung. 335mal sah man Cervical catarrh (gon). an der I. Abtheilung, 184 an der II. Abtheilung. Rectal gonorrhoe sah man nur 1mal. Venerische Ulcera sah man gar nicht. Syphilis trat in 130 Fällen auf, 66mal an der I., 64mal an der II. Abtheilung. Von denen hatten an der I. Abtheilung 15 den ersten Ausbruch und 33 an der II. Abtheilung.

C. T. Hansen (Kopenhagen).

Guitéras, Ramon. The Non-Operative Treatment of Prostatic Hypertrophy, with Special Reference to Catheter Life. New-York, Med. Journal LXXIII. 389. März 2. 1901.

Guitéras bespricht hauptsächlich die Folgen der Prostatahypertrophie soweit dieselben nicht zu grössern chirurgischen Eingriffen nöthigen. Die Symptome derselben sind anfangs oft sehr unbedeutende und werden häufig erst durch Complicationen, namentlich plötzlich die Blase betreffende locale Reize und Schädlichkeiten hervorgerufen. Die Vermeidung der letzteren bilden einen wesentlichen Theil der palliativen

Digitized by Google
Original from UNIVERSITY OF MICHIGAN
Generated on 2019-05-27 18:19 GMT / http://hdl.handle.net/2027/mdp.39015072936266
Public Domain in the United States, Google-digitized / http://www.hathitrust.org/access_use#pd-us-google

Behandlung. Wo der Residualurin weniger als 2 Unzen (60·0) beträgt, soll versucht werden, ohne locale Eingriffe auszukommen. Behandlung mit Alkalien in Verbindung mit Belladonna und andern Narcotisis, mässige Körperbewegung, sorgfältige Regulirung der Kleidung, des Stuhlganges etc. Wo von 2—5 Unzen (60—150·0) Urin vorhanden, soll zur regelmässigen Entleerung der Blase geschritten werden, die Häufigkeit derselben hat sich nach der Menge des Urins zu richten. Eingehende Berücksichtigung erhalten die mit den plötzlich auftretenden Retentionen verbundenen Gefahren und besonders auch die Vorsichtsmassregeln, welche die Patienten beim Gebrauch des Catheters selbst zu beobachten haben.

H. G. Klotz (New-York).

Gonorrhoe und deren Complicationen.

Committee of the Section on State Medicine of the Americ. Medic. Association. Report on Inquiry, Whether the Gonorrhoic maybe Permitted to Marry and Whether the Matter is a Proper One for Regulation by Statute. Journ. Am. Med. Association XXXVI. 887. 30. März 1901.

Das Committee hatte den Auftrag die Frage zu untersuchen, ob Gonorrhoiker so behandelt und so weit hergestellt werden können, dass ihnen ohne Gefahr der Ansteckung der Frau die Ehe zu gestatten sei; ferner welche Behandlungsmethode die besten Resultate verspreche, eine wie lange Beobachtungszeit nach anscheinend erfolgter Heilung nöthig sei und welche physiologische Reactionen die Frage des Eheconsenses zu entscheiden haben. Darauf bezügliche Fragen wurden in für beide Classen verschiedener Form an eine grosse Anzahl europäischer Gynäkologen und Andrologen geschickt und beantwortet. Die ziemlich im Einzelnen berichteten Ansichten eignen sich nicht zu ausführlicher Berichterstattung; im Allgemeinen enthalten dieselben nichts Neues bei dem üblichen Auseinandergehen der Meinungen. Auch in der Frage, ob eine gesetzliche Regulirung der Angelegenheit rathsam beziehungsweise möglich sei, besteht keineswegs Einigheit der Ansichten.

H. G. Klotz (New-York).

Zeissl, M. Tripper und Ehe. Wiener medic. Presse 1900. Nr. 46.

Zeissl steht bezüglich der Zulässigkeit der Ehe nach überstandener Gonorrhoe beinahe ganz auf dem Neisser'schen Standpunkte. Er fordert auch die culturelle Untersuchung auf Gonococcen, welche in allen Theilen der Urethra, insbesondere auch in der Prostata und Samenbläschen zu suchen sind. Beim sicheren Fehlen der Gonococcen gestattet Zeissl die Ehe, wenn auch catarrhalische Erscheinungen trotz aller Behandlung zurückbleiben.

Victor Bandler (Prag).

Generated on 2019-05-27 18:19 GMT / http://hdl.handle.net/2027/mdp.39015072936266
Public Domain in the United States, Google-digitized / http://www.hathitrust.org/access_use#pd-us-google
Digitized by Google
Original from UNIVERSITY OF MICHIGAN

Callari, Ignazio. Infection blennorrhagique et mariage. Journal des maladies cutanées et syphilitiques 1900 p. 5.

Callari bespricht ausführlich die Gefahren, die der Allgemeinheit durch die Gonorrhoe drohen und zugefügt werden, und wendet sich sodann zu der Besprechung der acuten und chronischen Gonorrhoe, sowie der durch doppelseitige Epididymitis verursachten Azoospermie. Die Schlussfolgerungen, die Verfasser aus seinem Artikel zieht, gipfeln in dem Verlangen nach einer Verbesserung des Prostitutionswesens und einer Aufklärung der Jugend über die Gefahren, die ihnen bei der Ausübung des Coitus drohen. Paul Neisser (Beuthen O. S.).

Filarétopoulo. Traitement de la blennorrhagie de l'homme dans la période aigue et chronique. Journal des maladies cutanées et syphilitiques. 1900. p. 278.

Filarétopoulo empfiehlt bei ganz frischen 1—2 Tage alten Gonorrhoen den Versuch einer Abortivbehandlung mit Janet'schen Spülungen von Kali permang. 1·0 : 10.000—4000 oder allenfalls von Protargol 2 : 1000. Bei etwas älteren Fällen unterscheidet er, ob die Gonococcen noch oberflächlich auf der Schleimhaut sich befinden, was er aus den mangelnden oder geringen Entzündungserscheinungen und ihrer endocellulären Lagerung constatiren will, wobei er ebenfalls den Versuch der Spülungen empfiehlt, oder ob sie schon tief in die Gewebe eingedrungen sind; dies documentire sich aus den starken Entzündungserscheinungen und aus ihrer extracellulären Lagerung; hierbei seien alle Eingriffe von Uebel, und er räth nur zur Antiphlogose, bis die stürmischen Erscheinungen vorüber seien. Bei einem Mittelglied zwischen beiden, wo die Gonococcen theils frei, theils endocellulär zu finden sind, nützen ihm Spülungen mit Ichthyol gut. — Die chronische Gonorrhoe behandelt Verfasser mit Prostatamassage, Oberländer'schen Dehnungen und Guyon'schen Instillationen von arg. nitr. bei Gonococcenbefund und von $^1/_2$—2% Pikrinsäure bei negativem Befund. Paul Neisser (Beuthen O.-S.).

Schenk, Ferd. und **Austerlitz**, Loth., Prag. Weitere Untersuchungen über den Keimgehalt der weiblichen Urethra. Wiener klinische Wochenschrift, 1900, Nr. 14.

Auf Grund von Untersuchungen an 60 Fällen kamen die Verfasser früher zu dem Schlusse, dass die normale Urethra des Weibes in mehr als der Hälfte der Fälle keimfrei sei, in den übrigen nur aus dem Vestibulum hineingelangte Saprophyten enthalte. Pathogene Mikroorganismen fanden sich nur in 2 Fällen von 59. Da Savor zu anderen Resultaten gekommen war, haben die Verfasser die Untersuchung wieder aufgenommen und auch diesmal waren die Ergebnisse dieselben, so dass die Differenz der Befunde vorläufig bestehen bleibt.

Victor Bandler (Prag).

Audry. Note sur la technique des interventions sur la glande de Bartholin. Journal des maladies cutanées et syphilitiques. 1900. p. 284.

Digitized by Google
Original from UNIVERSITY OF MICHIGAN
Generated on 2019-05-27 18:19 GMT / http://hdl.handle.net/2027/mdp.39015072936266
Public Domain in the United States, Google-digitized / http://www.hathitrust.org/access_use#pd-us-google

Audry räth, wenn irgend möglich, die Bartholinitis nicht von der Vagina, sondern von aussen aus zu operiren, in der Weise, dass man von der Aussenseite des grossen Labium eingehend Schicht für Schicht durchtrennt und die Drüse auf diesem Wege exstirpirt. Die Narbe sei in diesem Falle klein und von den Haaren bedeckt, die Blutung sei gering und man handele nach den Regeln der Antisepis, indem man die Wunde ausserhalb der Vulva anlege. Paul Neisser (Beuthen O. S.).

Horowitz, M. Ueber Cavernitis und Lymphangoitis Penis. Wiener medic. Presse 1900. Nr. 10.

Horowitz bespricht das patholog. anatomische Bild der Penisinduration oder chronischen Cavernitis und unterscheidet vier sichergestellte Formen von Penisverhärtungen und zwar die syphilitische, gonorrhoische, traumatische und senile Form. Die gonorrhoische und traumatische Form tritt in Combination mit Lymphangoitis des Gliedes auf, die drei ersten Formen zeigen im Anfangsstadium das Bild der acuten Cavernitis und alle führen in Folge der sich entwickelnden Chorda und unvollständigen Erection zu Impotenz. Therapeutisch am günstigsten steht es bei den luetischen und traumatischen Formen, besonders wenn die geeigneten Mittel (Hg, Jod oder chirurg. Eingriffe nicht zu spät zur Anwendung kommen. Victor Bandler (Prag).

Batut. De la phlébite et de la névralgie sciatique blennorhagiques. Journal des maladies cutanées et syphilitiques. 1900. p. 257.

Batut berichtet ausführlich 2 sehr interessante Krankengeschichten von Phlebitis gonorrhoica. Der erste Patient hatte $1^1/_2$ Jahre vorher eine Gonorrhoe acquirirt, dieselbe ungenügend behandelt und war schon längere Zeit an rheumatischen Beschwerden erkrankt, als plötzlich eine Phlebitis der rechten unteren Extremität eintrat. Im weiteren Verlauf entstand eine Gangrän des Penis, die erst nach längerer Zeit und mehrfachen operativen Eingriffen unter Bildung einer Urethralfistel ausheilte. Batut erklärt den Fall als eine durch die Gonococcen verursachte Phlebitis mit Embolie in die Vene des Penis. — In dem zweiten Fall entstand zunächst im Verlauf der Gonorrhoe nach angestrengtem Reiten eine linksseitige Ischias; nach Ausheilung derselben erkrankte Patient plötzlich an rechtseitiger Orchitis, Epididymitis und Funiculitis mit Peritonealreizung und an Phlebitis des rechten Oberschenkels. — Beide Fälle gingen in Heilung aus. Verfasser stellt bei derartigen Affectionen eine günstige Prognose und will keine besondere Therapie, ausser Ruhe, Antiphlogose und antigonorrhoischen Mitteln angewendet wissen.

Paul Neisser (Beuthen O.-S.).

Lartigau, August Jerome. A study of a case of gonorrhoeal ulcerative endocarditis, with cultivation of the gonococcus. The american Journal of the Medical. Vol. 121. Nr. 1. January 1901.

Lartigau berichtet über einen Fall von Gonorrhoe, der unter den Erscheinungen einer Endocarditis zu Grunde ging. Vor 6 Wochen

Digitized by Google
Original from UNIVERSITY OF MICHIGAN
Generated on 2019-05-27 18:19 GMT / http://hdl.handle.net/2027/mdp.39015072936266
Public Domain in the United States, Google-digitized / http://www.hathitrust.org/access_use#pd-us-google

Gonorrhoe, 14 Tage später Fröste und Fieber, zeitweise Benommenheit, kurz vor der Krankenhausaufnahme Verlust der Sprache. Die klinische Untersuchung am Tage der Aufnahme ergab: 39·0 C. 32. 126. systolisches Geräusch an der Mitralis, Benommenheit. Im weiteren Verlauf schwankte die Temperatur zwischen 37·5—8 und 38·8—39·6 C., kurz vor dem Tode stieg sie einmal bis 40·1 C. Nach einem Monat Exitus im Collaps; im klinischen Verlauf war keine wesentliche Aenderung seit Beginn der Beobachtung eingetreten, mit Ausnahme einer vorübergehenden Entzündung des rechten Ellbogengelenkes. Die Section ergab: Ulceröse Endocarditis der Mitralis, acuten Milztumor mit gelbem Infarct, trübe Schwellung der Nieren, der Leber, Oedem und Hyperämie der Lungen. Im Ausstrich von den Auflagerungen der Mitralklappe Diplococcen, von der Grösse und Gestalt der Gonococcen, zum Theil intracellulär gelagert, nicht Gramm beständig. Auf Ascitesagar von diesen Auflagerungen geimpft, ergab spärliche Colonien, von dem charakteristischen Aussehen der Gonococcencolonien. Im Deckglaspräparat gonococcenähnliche Diplococcen, nicht Gram beständig. Gewöhnliche Agar-Agar- und Bouillonröhrchen, die mit diesen Culturen geimpft wurden, blieben steril. Culturen von Milz, Nieren, Leber, Lungen und Herzblut auf Ascitesagar angelegt, gingen nicht an. Egon Tomasczewski (Breslau).

Jaccoud. Endocardite blenorragica. Gazzetta degli ospedali e delle cliniche 1900, Nr. 32, pag. 334 ff.

Jaccoud, der über eine grosse Zahl von Beobachtungen über die gonorrhoische Endocarditis verfügt und in der Lage war, 17 Sectionen bei dieser Affection vorzunehmen, constatirt, dass das Auftreten 20 Tage bis 7 Monate nach dem Erscheinen der Gonorrhoe erfolgte, ferner dass von 17 Fällen nur 10 mit Gelenkerscheinungen sich combinirten, was in Rücksicht auf die Häufigkeit dieser letzteren gegen einen Zusammenhang derselben mit der Herzaffection spricht. Neben der leichten Form der Endocarditis, der eine völlige Restitutio ad integrum folgt und der schweren stets letal endigenden Form, gibt es nach Jaccoud noch eine dritte, die mit Hinterlassung dauernder Klappenveränderungen abläuft. Bei 4 von den 17 Autopsien liessen sich Gonococcen in den Klappen nachweisen. Da die gonorrhoische Endocarditis durch ein Hineinwandern der Gonococcen vom primären Erkrankungsherd aus bedingt ist, hält es der Autor für unzweckmässig, diesen durch frühzeitige Injectionen zu reizen, sondern zieht es vor, zunächst antiphlogistisch vorzugehen und später zu Balsamica und Einspritzungen überzugehen.

Fritz Juliusberg (Breslau).

Stein, L. Ein Fall von Endocarditis gonorrhoica. Wiener kl. Wochenschr. 1900, Nr. 47.

Der Autor theilt einen Fall mit, der durch den rapiden Verlauf der gonorrhoischen Herzaffection bemerkenswerth ist. Die Section ergab mässige Wucherungen an der Mitralklappe. Eine bakteriologische Untersuchung der Klappenvegetationen wurde nicht vorgenommen, doch

Generated on 2019-05-27 18:19 GMT / http://hdl.handle.net/2027/mdp.39015072936266
Public Domain in the United States, Google-digitized / http://www.hathitrust.org/access_use#pd-us-google
Digitized by Google
Original from UNIVERSITY OF MICHIGAN

konnte nach dem ganzen Krankheitsverlauf kein Zweifel sein, dass es sich um eine gonorrhoische Endocarditis handle.

Victor Bandler (Prag).

Ullmann, E., Wien. Osteomyelitis gonorrhoica. Wiener medic. Presse 1900, Nr. 49.

Bei einem 17jährigen Manne trat im Verlaufe einer Gonorrhoe eine acute eitrige Osteomyelitis im linken Humerus auf; derselbe wurde an mehreren Stellen angebohrt und der Eiter herausgelassen. Die bakteriologische Untersuchung des Eiters ergab, dass darin ausschliesslich Gonococcen waren, Züchtungsversuche ergaben die Abwesenheit von irgend anderen Bakterien. Professor Jadassohn in Bern bestätigte, dass dies die erste Beobachtung einer Osteomyelitis gonorrhoica sei.

Victor Bandler (Prag).

Batut. Des ostéomes blennorhagiques du brachial antérieur. Journal des maladies cutanées et syphilitiques. 1900. p. 278.

Nach einer ausführlichen Zusammenstellung der französischen Literatur berichtet Batut über einen an Arthritis gonorrhoica des rechten Knie- und Ellenbogengelenkes erkrankten Soldaten, bei dem sich im Spital, während der Arm geschient war, ein Osteom des Ellenbogengelenks entwickelte, das zuerst eine Streckung über 90° hinaus unmöglich machte und unter Massage an Ausdehnung zunahm. Die Radiographie zeigte, dass das Osteom den ganzen Musculus brachialis anterior einnahm und nach vorn einen Ausläufer zu der Tuberositas bicipitalis aussandte. Unter Ruhe und feuchten Umschlägen bildete sich langsam das Osteom bis auf die Grösse einer Nuss zurück und hinterliess keinerlei Functionsstörungen.

Paul Neisser (Beuthen O. S.).

Malherbe. Uréthrites à gonocoques récidivantes. Arthropathies multiples. Troubles trophiques cutanés. Cornes. Journal des maladies cutanées et syphilitiques. 1900. p. 494

Der 29jährige Patient Malherbe's hatte schon viermal Gonorrhoe. und eine schwere Lues mit ulcerösen Erscheinungen durchgemacht, als er plötzlich — in Folge eines Trauma — an Harnbeschwerden und Blutungen aus der Urethra erkrankte. Es wurden 2 Stricturen bei ihm diagnosticirt und dieselben allmälig gedehnt. Im Verlauf dieser Behandlung erkrankte er an Arthritis zahlreicher Gelenke, die Monate lang bestand, und es bildeten sich auf seinen Füssen eine Menge von warzigen hornartigen Gebilden. Unter heissen Bädern mit grüner Seife und Oleum Terebinthinae und an den Gelenken applicirten Moxen besserte sich sein Zustand mit der Zeit, und er war zum Schluss wieder im Stande, seinem Beruf nachzugehen. — Malherbe weist die Theorie von latenten Gonococcen, die plötzlich wieder in Activität und in den Kreislauf getreten seien, zurück (er hatte während seiner Krankheit nie Ausfluss aus der Urethra gehabt, hatte seine Frau nie gonorrhoisch inficirt, hatte 2 gesunde Kinder), glaubt vielmehr an eine durch den „Gonococcismus" bedingte trophische Störung der Nerven bei dem von Geburt

Digitized by Google
Original from UNIVERSITY OF MICHIGAN
Generated on 2019-05-27 18:19 GMT / http://hdl.handle.net/2027/mdp.39015072936266
Public Domain in the United States, Google-digitized / http://www.hathitrust.org/access_use#pd-us-google

nervösen und durch die überstandenen Gonorrhoen und die Lues neurasthenisch gewordenen Patienten. (?)

Paul Neisser (Beuthen O. S.).

Bennecke, E. Ueber die gonorrhoische Gelenkentzündung. Die med. Woche 1901, 14, 15.

Der Gonococcus kann nach Bennecke durch den Blutstrom überall hin verschleppt werden und ist für sich allein imstande, Entzündung und Eiterung zu erregen. Von den hämatogenen Folgeerkrankungen ist die Entzündung der Gelenke die bei Weitem häufigste und wichtigste. Aus der mehr referirenden Arbeit möchte Ref. hervorheben, dass es nach B. klinische Anhaltspunkte gibt, die ohne den bakteriologischen Nachweis die Diagnose Arthritis gonorrhoica mit grosser Wahrscheinlichkeit stellen lassen. Klinisch hält B. jede acut beginnende Arthritis, bes. Monarthritis bei vorhandenem oder vor Kurzem abgelaufenen Tripper für sehr verdächtig des gonorrhoischen Ursprungs, wenn nicht andere Ursachen, wie Trauma, acute Infectionskrankheiten offenkundig sind. Acuter Gelenkrheumatismus, der differentiell diagnostisch in erster Linie in Frage kommt, hat höhere und anhaltendere Temperatursteigerungen, wohingegen bei den gonorrh. Gelenkentzündungen die auch anfangs mässige Temperatursteigerung nach 1—2 Wochen fast oder ganz zurückgeht. Es fehlt bei Tripperrheumatismus das Springen der Entzündung von einem Gelenk zum andern, das einmal befallene Gelenk bleibt chronisch weiter krank und es kommt zu starker Destruirung der Gelenke; die bekannten Antirheumatica sind wirkungslos. Alle diese Gesichtspunkte sind zu verwerthen in der nicht unerheblichen Zahl der Fälle, in denen die bakteriologische Untersuchung nicht auszuführen ist. Mit Recht schliesst der Verfasser, dass der früher so viel angefochtene Begriff der gonorrhoischen Gelenkentzündung in den letzten Jahren zu grosser Bedeutung gelangt ist, dass demselben allerdings noch manches Hypothetische anhaftet, dass jedoch die klinische Beobachtung, die bakteriologische Untersuchung und das Experiment ihn immer bestimmter als eigenartigen Krankheitstypus hervortreten lassen. Johann Fabry (Dortmund).

Zur Nedden. Ein Fall von Blennorrhoea neonatorum, hervorgerufen durch den Pseudoinfluenzabacillus. (Klin. Monatsblätter f. Augenheilk., Märzheft 1900.

Zur Nedden beobachtete ein 10 Tage altes Kind, welches am Tage nach der Geburt mit eitrigem Ausfluss aus beiden Augen erkrankte. Die Krankheit stimmte mit dem typischen Bilde der Blennorrhoea neonatorum klinisch vollkommen überein. Gonococcen konnten nicht nachgewiesen werden, hingegen fanden sich im Ausstrichpräparate kleine dünne Stäbchen, welche sich mit Carbolfuchsin färbten. Sie lagen zum grössten Theile extracellulär und sehr häufig in enormer Menge zusammen; sehr vereinzelt innerhalb der Zellleiber. Nach Gram entfärbten sich die Stäbchen. Auf Blutagarplatten wuchsen nach 24 Stunden eine grosse Menge glattrandiger, durchscheinender Colonien, die makroskopisch nicht sichtbar waren. Auf Gelatine, 2% Glycerinagar und Löffler'schem Serum

Digitized by Google
Original from UNIVERSITY OF MICHIGAN
Generated on 2019-05-27 18:19 GMT / http://hdl.handle.net/2027/mdp.39015072936266
Public Domain in the United States, Google-digitized / http://www.hathitrust.org/access_use#pd-us-google

wuchsen sie nicht. Am 2. Tage sah man sie schon mit freiem Auge als glänzende, thautropfenähnliche Punkte. In der II. Generation fanden sich die Stäbchen mit zahlreichen langen Fäden und Schlingen (Involutionsformen) vermischt; in der III. und IV. Generation fast nur noch verschiedenartig geformte, gut färbbare Faden- und schlingenähnliche Gebilde, zwischen denen sich die kleinen Stäbchen nur spärlich fanden. Nach diesen Ergebnissen kann, wie Zur Nedden glaubt, kein Zweifel obwalten, dass es sich um den Pseudoinfluenzabacillus handelte. Die Thierversuche (Taube und Meerschweinchen) fielen negativ aus. Camill Hirsch (Prag).

Antoni, Fr. Studien über das Gram'sche Färbungsverfahren. I. Das Gram'sche Verfahren und die Gonococcen. Hygiea. Neue Folge. Jahrgang I., 1901. p. 139—151.

Antoni's Methode zur Differenzirung der Gonococcen im Deckglaspräparate ist der Hauptsache nach die folgende:

1. Anilingentiana (Anilin 2%, concentrirte alkoholische Gentianasolution gleichfalls 2%) 20 Secunden, kurze Spülung;
2. Lugol 1 Minute; mehrmals erneuert; keine Spülung;
3. Alkohol (95%) tropfenweise während 2—3 Min.; Wasserspülung;
4. Safraninlösung 1 Min., einmal erneuert; ausgiebige Spülung;
5. Untersuchung in Wasser mit homog. Immersion.

Verf.'s Schlussfolgerung, aus mehreren Tausenden von Untersuchungen und Färbungen hervorgegangen, ist, dass wir im Gram'schen Verfahren eine durchaus zuverlässige Methode zur Differenzirung der Gonococcen im Deckglaspräparate besitzen, und dass die Reaction der Pilze gegen die gedachte Färbung immer identisch bleibt, unter der Voraussetzung, dass die Untersuchung stets vollständig gleichförmig ausgeführt wird. (Behufs näherer Orientirung verweisen wir auf's Original.) E. Sederholm (Stockholm).

Åhman, Gösta. Studien über Gonorré. Hygiea. 1901, p. 130—138.

Åhman theilt Krankengeschichten zweier Fälle acuter Gonorrhoe mit, wo der Ausfluss aus der Urethra und die Gonococcen während eines durch Complicationen (in einem Falle Prostatitis und Epididymitis, im zweiten Gelenk- und Sehnenscheidenentzündung) hervorgerufenen hohen Fiebers schwanden (höchste Temperatur resp. 39·9 und 39·6° C.). Verf. ist der Ansicht, dass es nicht angenommen werden kann, dass das Fieber eo ipso die Gonococcen durch die erhöhte Temperatur unmittelbar tödtet, erwähnt, dass wir über die Bildung von Toxinen und Antitoxinen bei der gonorrhoischen Infection überhaupt nichts wissen, und tritt der Buchner'schen Lehre bei, von der durch specifischen s. g. Alexinen bewirkten baktericiden Kraft des Blutserums. Er ist nämlich der Ansicht, dass diese Theorie mehr geeignet sei, die erwähnte Thatsache zu erklären, da es gedacht werden kann, dass das Blutserum bei dem durch die gonorrhoische Infection hervorgerufenen Fieber und dem vermehrten Gewebszerfall einen vorläufigen Zuschuss zum gewöhnlichen Alexingehalt

Digitized by Google
Original from UNIVERSITY OF MICHIGAN
Generated on 2019-05-27 18:19 GMT / http://hdl.handle.net/2027/mdp.39015072936266
Public Domain in the United States, Google-digitized / http://www.hathitrust.org/access_use#pd-us-google

empfange, wodurch das angeborene relative Widerstandsvermögen des Körpers derart gesteigert werde, dass auch die gonorrhoischen Schleimhautaffectionen davon beeinflusst werden.

Ohne zu beanspruchen, hierdurch die wahre Natur der erwähnten Erscheinung erläutert zu haben, fordert Verf. zur ferneren Beobachtung und Discussion auf. E. Sederholm (Stockholm).

Lapowski, Boleslaw. The Management of Gonorrhoea. New-York Med. Journal LXXXIII. 636. April 13. 1901.

Lapowski glaubt, dass nicht nur ein acuter Anfall von Gonorrhoea geheilt werden kann, sondern Gewebsveränderungen verhindert werden und die Gonococcen völlig aus dem erkrankten Organ entfernt werden können, erstens wenn der Gonococcus sicher und schnell durch die angewandten Mittel erreicht und vernichtet wird, ehe er Zeit hat Gewebsveränderungen hervorzurufen, und zweitens wenn dem erkrankten Organ vollständige physikalische und theilweise physiologische Ruhe verschafft werde. L. betont die Wichtigkeit von bakteriologischer Controle namentlich bei Heiratscandidaten. H. G. Klotz (New-York).

Rietema. Mittheilung über Ichthargan. Monatshefte für praktische Dermatologie, Bd. 32, 1901.

Rietema verwendet Ichthargan bei chronischer Gonorrhoe (Spülungen à la Janet 1—10.000 bis 1: 5000, Instillationen bis 2%) und ist mit den Erfolgen sehr zufrieden. Ludwig Waelsch (Prag).

Grossglick, A. Erfahrungen über die Wirkung des Protargol bei der Gonorrhoe der vorderen Harnröhre. Monatshefte für praktische Dermatologie. Bd. 32. 1901.

Nach Grossglick ist das Protargol in schwachen Lösungen ein mildes Mittel, welches schon in den ersten Tagen der Gonorrhoe angewendet werden kann, im Gegensatz zur abwartenden, kaum begründeten Therapie; starke Concentrationen wirken entschieden reizend. Es wirkt gonococcentödtend, aber sehr langsam, jedenfalls nicht rascher, als die anderen Mittel. Die wohlthuende Wirkung der schwachen Lösungen desselben scheint nicht bloss durch die antiseptischen, sondern auch durch die adstringirenden Eigenschaften des Mittels bestimmt zu sein. Es verhütet die Complicationen nicht, doch scheinen sie seltener aufzutreten als bei anderen Mitteln; es bewirkt keine endgiltige Heilung, macht vielmehr eine Nachbehandlung mit Adstringentien oder antiseptisch-adstringirenden Mitteln nothwendig. Es kürzt die Behandlungsdauer und den Krankheitsverlauf nicht ab, stellt demnach kein hervorragendes, und desto weniger specifisches Antigonorrhoicum dar.

Ludwig Waelsch (Prag).

Unna, P. G. „Ichthyol"-Eisen und „Ichthyol"-Calcium. Monatshefte für praktische Dermatologie. Bd. 32. 1901.

Unna empfiehlt Ichthyoleisen (Ferichthol) bei allen chronischen Angioneurosen und neurotischen Entzündungen (chronischer Urticaria, Lichen urticatus der Kinder, bei sämmtlichen Purpuraformen und bei Morbus Duhring) 1—2 Gr. pro die, ferner bei complicirender echter

Digitized by Google
Original from UNIVERSITY OF MICHIGAN
Generated on 2019-05-27 18:19 GMT / http://hdl.handle.net/2027/mdp.39015072936266
Public Domain in the United States, Google-digitized / http://www.hathitrust.org/access_use#pd-us-google

Chlorose und secundärer Anämie im Verlaufe chronischer sehr ausgebreiteter Infectionskrankheiten der Haut, universeller Eczeme, seborrhoischer Alopecie, weiters bei Varicen der Unterschenkel bei anämischen Frauen, endlich neben Arsenik in jenen Fällen, wo eine lange anhaltende As-Medication durchgeführt werden muss. Das Ichthyolcalcium beseitigt die Idiosynkrasie und Hyperästhesie gegenüber dem Ichthyolammonium, und bewährte sich Unna in Form von Tabletten à 0·1 Gr. 2—3 täglich in Milch in jenen Fällen von Kindereczemen, bei welchen er das Ichthyol reichen möchte, eine bestehende Dyspepsie jedoch dessen Verwendung ausschliesst. Ludwig Waelsch (Prag).

Unna, P. G. Ichthargan und Ichthoform. Monatshefte für praktische Dermatologie, Bd. 32. 1901.

Ichthorgan leistete Unna als 1 - 5% Streupuder in Folge seiner starken reducirenden und befriedigenden desinficirenden Kraft bei der Behandlung der Unterschenkelgeschwüre gute Dienste. Es ist ein specifisch keratoplastisches Mittel, das die Epitheliumbildung und deren Verhornung befördert.

Das Ichthoform in Form einer 1% J.-Zinkpaste bewährte sich bei den in ganz umschriebenen papulo-vesiculosen Herden auftretenden, bei den rein pityriasiformen und psoriasiformen Eczemen seborrhoischen Ursprunges. Ludwig Waelsch (Prag).

Syphilis. Allgemeiner Theil.

Moyer, Harold, N. Circumcision in Restricting the Spread of Syphilis. Journ. Amer. Med. Association. XXXVI. 886. 30 März 1901.

Moyer glaubt, dass durch allgemeine Einführung der Circumcision die Häufigkeit der Syphilis um 50—75% vermindert werden könne. Diese Ansicht stützt sich auf Statistiken über den Sitz der Initialsclerose und auf die häufig behauptete Seltenheit der Syphilis unter den Juden. Die verhältnissmässig grosse Anzahl von Fällen von allgemeiner Paralyse bei Juden in den Londoner Irrenhäusern scheinen M. etwas Zweifel auf die Richtigkeit dieser Annahme zu werfen.

H. G. Klotz (New York).

Audry. Sur la période latente de l'incubation syphilitique. Journal des maladies cutanées et syphilitiques. 1900. pag. 226.

Audry räth von der Excision des Primäraffectes als völlig nutzlos ab, denn nach ihm verbreite sich die Syphilis schon mit dem Momente der Infection (durch die Blut- und nicht durch die Lymphbahnen) im ganzen Körper, es trete damit eine sofortige Immunität ein, und die Sclerose sei eben das erste sichtbare Zeichen der secundären Syphilis, während er die Zeit zwischen der Infection und dem Auftreten der Sclerose als die latente Periode der Syphilis bezeichnet. Als Beweis für

Digitized by Google
Original from UNIVERSITY OF MICHIGAN
Generated on 2019-05-27 18:19 GMT / http://hdl.handle.net/2027/mdp.39015072936266
Public Domain in the United States, Google-digitized / http://www.hathitrust.org/access_use#pd-us-google

die sofort eintretende Immunität führt Verfasser den Umstand an, dass Inficirte trotz häufigem, wiederholtem Verkehr mit derselben Infectionsquelle doch nur einmal sich inficirt haben, wovon die eine Sclerose Zeuge ist. Dass ab und zu zeitlich von einander, bis zu 2 Wochen getrennt, mehrere Sclerosen an demselben Individuum auftreten, beweise nichts gegen seine Ansicht; die histologische Proliferation, welche die Sclerose bilde, folge nicht mathematischen Formeln.

Paul Neisser (Beuthen O. S.)

Bernheim. Tuberculose et syphilis. Journal des maladies cutanées et syphilitiques. 1900. pag. 593.

Bei der enormen Häufigkeit des Auftretens der Tuberculose und der Syphilis in unserer heutigen Zeit hat es sich Bernheim zur Aufgabe gemacht, in einem längeren Aufsatz den Einfluss der einen Krankheit auf die andere, falls beide in demselben Individuum zusammentreffen, zu studiren. Befällt die Syphilis ein hereditär belastetes, zur Tuberculose neigendes Individuum, so ist die Sache noch lange nicht so schlimm, wie wenn sie einen von Natur und Vererbung gesunden, durch Excesse, schlechte Ernährung, fieberhafte Krankheiten geschwächten und damit für die Tuberculose prädisponirten Organismus befällt, bei dem ausserdem auch von Seiten der Syphilis auf Tertiarismus, Tabes u. s. w. zu rechnen ist. Befällt die Syphilis einen schon Tuberculösen, so ist die Prognose fast absolut infaust. Gesellt sich umgekehrt die Tuberculose zu einer schon bestehenden Syphilis hinzu, so muss man in Bezug auf die Prognose unterscheiden, ob es sich um eine frische oder ältere Syphilis handelt. Während bei der frischen Lues die Tuberculose in der acutesten, perniciösesten Form auftritt, braucht dies bei einer älteren Lues durchaus nicht der Fall zu sein und der Verlauf kann ein sehr milder, ja sogar in Heilung ausgehender sein. — Ferner ist bei der Syphilis noch in Betracht zu ziehen, dass sie durch die Schwächung des Organismus und durch häufige Schleimhaut- und Hautwunden der Tuberculose zahlreiche Eingangspforten eröffnet, wie es denn notorisch seit dass ein grosser Procentsatz von Kehlkopftuberculose bei vorher Luetischen angetroffen werde. In Bezug auf die Therapie sei grosse Vorsich. nöthig. Ein grosser Theil der Tuberculösen vertrage absolut kein Hg. Am rathsamsten sei es, die unglücklichen Opfer beider Krankheiten in Sanatorien unter möglichst günstige Ernährungsbedingungen zu setzen und es dann vorsichtig mit leichter Quecksilber- und Jodkalibehandlung zu versuchen.

Paul Neisser (Beuthen O. S.)

Zechmeister, H. Tätowirung und Syphilis. Monatshefte f. prakt. Dermatologie. Bd. XXXII. 1901.

Zechmeister berichtet über 2 Fälle von Primäraffecten, die in Folge Tätowirung durch einen Luetischen an den Vorderarmen der Tätowirten entstanden, und weist unter Schilderung eines einschlägigen Falles auf die bekannte Beobachtung des Auftretens gehäufter Efflorescenzen secundärer Lues innerhalb frischer Tätowirungen hin.

Ludwig Waelsch (Prag).

Digitized by Google
Original from UNIVERSITY OF MICHIGAN
Generated on 2019-05-27 18:19 GMT / http://hdl.handle.net/2027/mdp.39015072936266
Public Domain in the United States, Google-digitized / http://www.hathitrust.org/access_use#pd-us-google

Schuster, F. Wien. Ueber die sogenannte Lues hereditaria tarda. Beobachtet an der bosnisch-herzegowinischen Mannschaft der Wiener Garnison aus den Jahren 1897, 1898 u. 1899. Wiener klin. Wochenschr. 1900. Nr. 21.

Die Untersuchung der bosnischen Mannschaft ergab in grosser Anzahl secundäre Spätformen der Syphilis, insbesonders waren der Larynx (82%), sowie Mund, Rachen und Nasenhöhle ergriffen. Die genaue Analyse der Fälle zeigt, dass es sich nicht um Syphilis hereditaria tarda handelt, sondern um eine entweder im frühen Kindesalter oder später auf extragenitalem Wege erworbene Infection, welche in Folge fehlender oder unzweckmässiger Behandlung zu schweren destruirenden Krankheitsformen führt. Victor Bandler (Prag).

Finger, E. Ueber die Nachkommenschaft der Hereditärsyphilitischen. Wiener klinische Wochenschrift 1900. Nr. 17—19.

Die Ergebnisse des eingehenden kritischen Referates, das Finger über obiges Thema für den IV. internat. Dermatologencongress erstattete, fasste er in folgenden Schlusssätzen zusammen. Es muss theoretisch als möglich zugegeben werden, dass ebenso wie auf die erste, auch auf die zweite und vielleicht auch auf weitere Generationen eine Vererbung der Syphilis in der Weise erfolgen kann, dass drei Aeusserungen elterlicher Syphilis: *a*) die echte virulente Syphilis, *b*) syphilitoxische dystrophische Störungen, *c*) Immunität, sich selbständig und unabhängig von einander vererben. I. Die Vererbung echter virulenter Syphilis auf die zweite Generation ist nicht einwandfrei erwiesen, es müssten folgende Postulate erfüllt sein: *a*) die hereditäre Syphilis eines der Zeuger muss zweifellos erwiesen sein, *b*) acquirirte Syphilis in der zweiten Generation muss sicher auszuschliessen sein, *c*) die Natur der Syphilis in der dritten Generation als ererbte muss zweifellos sein; die bekannten 24 Beobachtungen sind einwandfähig; ein beweisender Fall wäre, die Mutter ist hereditär-syphilitisch und gebärt ein hereditär-syphilitisches Kind, bald nach der Geburt desselben inficirt sich der Vater ausserehelich mit Syphilis. II. Die Vererbung syphilotoxischer dystrophischer Störungen auf die zweite Generation ist noch schwerer zu erweisen, da der Begriff der syphilit. dystroph. Störung auch bei der Vererbung auf die erste Generation noch nicht genau präcisirt ist. Bezüglich der Vererbung syphilotischer Dystrophien scheint doch festzustehen, dass diese Dystrophien von Generation zu Generation seltener und milder werden, die Polyletalität scheint aber auch in der zweiten und dritten Generation sich unvermindert zu erhalten. *c*) Die Vererbung absoluter und relativer Immunität auf die Nachkommen Syphilitischer ist eine inconstante und beschränkte, vorausgesetzt, dass sie überhaupt stattfindet. Die Annahme einer solchen Immunität basirt auf folgenden Beobachtungen: *a*) die Syphilis bietet, wo sie schon längere Zeit haust, einen milderen Verlauf, *b*) die zu syphilisfreien Völkern gebrachte Syphilis tritt unter schwereren Erscheinungen auf, *c*) die maligne Syphilis in sporad. Fällen wird als Syphilis bei Individ. aufgefasst, deren Ascendenz durch mehrere

Digitized by Google
Original from UNIVERSITY OF MICHIGAN
Generated on 2019-05-27 18:19 GMT / http://hdl.handle.net/2027/mdp.39015072936266
Public Domain in the United States, Google-digitized / http://www.hathitrust.org/access_use#pd-us-google

Generationen syphilisfrei war, *d*) Mütter im contagiösen Stadium der Syphilis inficiren ihre gesunden Neugeborenen nicht (Profeta). Demgegenüber stehen Fälle, in denen hereditär-syphilitische oder syphilotox. dystroph. oder ganz gesunde Kinder syphilitischer Eltern sich mit Syphilis inficirten und auch kein besonders milder Verlauf der Syphilis in solchen Fällen zu constatiren war. Diese Thatsachen müssen zum Nachdenken veranlassen, ob wir noch das Recht haben, an der These von der lebenslänglichen Dauer der Immunität bei acquirirter Syphilis und an der These von der Vererbung der Immunität weiter festzuhalten.

Victor Bandler (Prag).

Syphilis der Haut, Schleimhaut etc.

Fournier, A. „Le phagédénisme tertiaire.“ — La Semaine Médicale, 20. Année, Nr. 44, p. 355 ff.

Fournier behandelt eingehend die „phagedaenischen“ Geschwürsbildungen bei tertiärer Lues, d. h. die besonders bösartigen Formen tertiärer Syphilide, welche bei ausgesprochener Neigung zu destructiver Ausbreitung lange Zeit bestehen und oft hartnäckig der Behandlung trotzen können. Ihre Prädilectionsstellen sind Gesicht (Nase!), Unterschenkel, Schultergegend, Genitalien, behaarte Kopfhaut, an den Schleimhäuten die Schlundgegend und Genitalschleimhaut. Indem sie mehr oder weniger die Kennzeichen der tertiären Syphilide beibehalten, pflegen sie sich entweder der Fläche nach auszudehnen („phagédénisme de surface“) oder mehr in die Tiefe vorzudringen („ph. térébrant“), im letzteren Falle von besonders verheerendem Charakter. Den chronischen, sich oft durch Jahre hinziehenden Verlauf können Zeiten der Besserung und des völligen Stillstands unterbrechen, wobei oft die Einwirkung äusserer Momente von Bedeutung ist. Ausführlich bespricht Fournier die Folgeerscheinungen, die Verstümmelungen und die durch Narbenbildung bedingten Verunstaltungen und Stenosen, und fügt aus dem reichen Schatze seiner Erfahrung zahlreiche casuistische Belege hinzu. Was die eigentliche Ursache dieser Geschwürsformen anlangt, so schreibt F. bei allen phagedaenischen Affectionen einer individuellen Veranlagung grosse Bedeutung zu; wahrscheinlich liegt eine ganz besondere Beschaffenheit der Gewebe vor, deren Natur freilich unbekannt ist. So erklärt es sich, dass bei manchen Menschen die Auto-Inoculation von einem phagedaenischen Schanker immer wieder ph. Geschwüre hervorruft, dass ferner bei manchen Menschen mit tertiären ph. Geschwüren ein früherer Schanker ebenfalls ph. Charakter gezeigt hat. — Als begünstigende Momente können ausser äusseren Einflüssen (Art der Behandlung, mechanischen, chemischen Reizen u. s. w.) häufig Allgemeinerkrankungen und Schwächezustände des Organismus angesehen werden (Tuberculose, Malaria, Alkoholismus, fortgeschrittenes Alter; auch Gravidität). Die Annahme, dass eine specifische Beschaffen-

Digitized by Google
Original from UNIVERSITY OF MICHIGAN
Generated on 2019-05-27 18:19 GMT / http://hdl.handle.net/2027/mdp.39015072936266
Public Domain in the United States, Google-digitized / http://www.hathitrust.org/access_use#pd-us-google

heit des Virus den ph. Processen zu Grunde liege, verwirft F. und hält auch die Theorie der Mischinfection durch secundär eingedrungene Mikroorganismen für unzureichend und unbewiesen.

Die Unterscheidung tertiärer ph. Geschwüre vom ph. Schanker kann unter Umständen diagnostische Schwierigkeiten bereiten; Fournier bespricht eingehend die Unterscheidungsmerkmale. Der Erfolg einer antisyphilitischen Behandlung verhilft in gewissen Fällen zur Diagnose; deshalb ist diese Behandlung auch bei fehlender Lues-Anamnese bei allen unaufgeklärten ph. Affectionen einzuleiten. Natürlich muss die Therapie den Allgemeinzustand stets berücksichtigen. F. empfiehlt Jodkali in Dosen von 4 bis 6 Gramm und mehr, daneben Hydrargyrum in seinen verschiedenen Applicationsweisen; für die Localbehandlung ausser Hg-Präparaten, Jodoform etc. besonders auch prolongirte, warme Bäder. Wenn eine derartige, lange fortgesetzte Behandlung erfolglos bleibt, ist es zweckmässig, eine Zeit lang alle Medicamente auszusetzen, lediglich die allgemeine Kräftigung ins Auge zu fassen und dann wieder mit der specifischen Behandlung anzufangen. Erst in letzter Linie entschliesst sich Fournier in den hartnäckigsten Fällen zu chirurgischem Eingreifen, zur chemischen oder thermischen Cauterisation der Geschwürsflächen.

Fritz Callomon (Breslau.)

Wicherkiewicz. Sur quelques, formes rares de kératites syphilitiques. Annales d'oculistique Nov. 1900.

Wicherkiewicz lenkt die Aufmerksamkeit auf gewisse Formen von Keratitis, die zumeist als auf scrophulöser Grundlage beruhend aufgefasst werden, bei denen jedoch der Verlauf und genaue Beobachtung Lues als ätiologisches Moment erkennen lassen, bei denen auch nach Einleitung der entsprechenden antiluetischen Behandlung rasch Heilung erzielt wird. Ausser einigen Fällen von Keratitis bei Kindern mit hereditärer Lues beschreibt W. auch einen Fall bei einer Erwachsenen mit acquirirter Syphilis. Insbesondere sind es 2 Formen, die Keratitis nodularis und Keratitis parenchym. marginalis, die in Folge der grossen Aehnlichkeit mit der Keratitis vascularis seu superficialis zu Verwechselungen Anlass geben.

In differentialdiagnostischer Hinsicht hebt W. hervor, dass die Trübung der Hornhaut der Keratitis nodularis syphilitica mehr gelblich ist, dass hier geringe oberflächliche Gefässbildung, hingegen oft lang bestehende, tiefer gelegene, baumartig verzweigte Gefässe vorkommen und keine Tendenz zur Erweichung vorhanden ist, während die Keratitiden auf scrophulöser Grundlage mehr grau gefärbte Infiltrate mit starken Reizerscheinungen und Neigung zu Zerfall und Geschwürsbildung aufweisen.

Isidor Herrnheiser (Prag).

Viannay, Charles. Un cas de nécrose syphilitique de l'os frontal, suivie de mort par encéphalite. La province médicale 1900. 24. Nov. pag. 553 ff.

Viannay beschreibt einen Fall von Gumma des Os frontale, der zur Sequesterbildung führte. Nach Abstossung des Sequesters trat eine

Digitized by Google
Original from UNIVERSITY OF MICHIGAN
Generated on 2019-05-27 18:19 GMT / http://hdl.handle.net/2027/mdp.39015072936266
Public Domain in the United States, Google-digitized / http://www.hathitrust.org/access_use#pd-us-google

cerebrale Hernie auf, die in acuter Weise den Exitus letalis veranlasste. Die Affection hatte bei der Patientin, bei der sich aus der Anamnese nichts auf Lues und in Folge dessen auch nichts auf irgend eine Quecksilbertherapie bezügliches eruiren liess, schon drei Jahre bestanden und sowohl heftige subjective Symptome (sehr lebhafte lancinirende Kopfschmerzen) verursacht, als auch sich schon 2 Monate nach dem Auftreten der Beschwerden durch eine starke Knochenauftreibung manifestirt. Die in der Klinik sofort eingeleitete Quecksilber- und Jodtherapie hatte eine sichere Besserung der objectiven Symptome veranlasst; mit Recht bemerkt der Autor, dass eine frühere Behandlung wahrscheinlich den unglücklichen Ausgang verhütet hätte. Fritz Juliusberg (Breslau).

Fischenich, Fr. Die Syphilis des Nasenrachens. Archiv für Laryngologie und Rhinologie, Bd. XI. H. 3. 1901.

Auf Grund eines umfangreichen casuistischen Materiales (49 Fälle) bespricht Fischenich die Pathologie und Therapie der Nasenrachen-Syphilis. Bei 14 der beschriebenen Fälle war der Nasenrachenraum allein erkrankt, anderweitige Krankheitserscheinungen specifischer Natur waren nicht nachweisbar. Nach dem Stadium der Syphilis gehörte ein Fall der secundären, alle übrigen der tertiären Periode an. Die weitaus grösste Zahl der Erkrankungen fällt in die ersten 6 Jahre nach der Infection. Anatomisch repräsentirt sich die Nasenrachenraum-Syphilis in ihren Spätformen anfangs als gummöse Infiltration der Schleimhaut, die aber selten zur Beobachtung kommt, da sie keine Erscheinungen macht, in den meisten Fällen finden sich Ulcerationen der verschiedensten Grösse und Ausbildung. Das klinische Bild der Syphilis des Cavum pharyngonasale ist folgendes: Aussergewöhnlich lang dauernde Halsschmerzen, ausgesprochene Hinterhauptkopfschmerzen, die stets vorhanden sein sollen, mitunter intensiver Druck im ganzen Kopf und Benommenheit, fortgeleitete Ohrenschmerzen; enorme Secretion von schleimig-eitrigen mit Blut untermischten Massen, die durch Hinabfliessen in den Magen fast immer Verdauungsstörungen verursachen, zur Nahrungsverweigerung und in Folge dessen starkem Kräfteverfall führen. Die exacte Diagnose kann nach F. nur mit Hilfe des Nasenrachenspiegels gemacht werden. (Zaufal hat schon zu Ende der 70er Jahre gummöse Erkrankungen des Nasenrachenraumes mit seinen Nasenrachentrichtern nachgewiesen und genau beschrieben. Ref.) Bezüglich der Behandlung empfiehlt V. eindringlichst ausser der selbstverständlichen allgemeinen eine rationelle und energische locale Therapie. Nach gründlicher Reinigung mittels einer Nasenrachenspritze macht V. Einblasungen von Orthoform und Calomel zu gleichen Theilen, ferner Einpinselungen von Jod-Jodkali-Glycerinlösungen. V. glaubt, dass durch rechtzeitige Diagnose und zielbewusste örtliche Therapie die in hohem Grade störenden Folgezustände der Syphilis des Nasenrachens vermieden werden können und hält die Prognose dieser Erkrankungen unter den oben genannten Bedingungen für günstig. Otto Piffl (Prag).

Digitized by Google
Original from UNIVERSITY OF MICHIGAN
Generated on 2019-05-27 18:19 GMT / http://hdl.handle.net/2027/mdp.39015072936266
Public Domain in the United States, Google-digitized / http://www.hathitrust.org/access_use#pd-us-google

Touton. Bemerkungen zu dem vorstehenden Aufsatz des Herrn Dr. Fischenich: Die Syphilis des Nasenrachens. Ebenda.

Touton empfiehlt seinen dermatologischen Collegen die Uebung der Rhinoscopia posterior an, um so die frühzeitige Diagnose der Nasenrachenraum-Syphilis zu ermöglichen. Die neben der allgemeinen in allen schweren Fällen einzuleitende locale Therapie hat deshalb so gute Resultate, weil es sich in diesen Fällen nicht mehr um rein luetische Processe, sondern um secundäre Infectionen handelt. — Die Allgemeinbehandlung beginnt Touton immer mit einer Jodcur in steigenden Dosen (bis 6–8—10 Gr. pro die) und verwendet erst bei gehobenem Kräftezustand die Schmiercur unter Fortgebrauch des Jodpräparates in kleineren Dosen. Otto Piffl (Prag).

Morel Lavallée. Des manifestations multiples du tertiarisme artériel. Journal des maladies cutanées et syphilitiques 1900 p. 553.

Morel Lavallée führt als Beweis für die in Frankreich noch bestrittene Thatsache, dass die tertiäre Syphilis nicht nur die grossen Gefässstämme, sondern auch die kleineren Arterien und Capillaren befällt, die Krankengeschichte eines 50jährigen pensionirten Officiers an. Derselbe, welcher gleich bei Beginn seiner Lues energisch behandelt worden war, erkrankte 4 Jahre später an einer interstitiellen Glossitis, welche erst nach mehreren, in Calomelinjectionen bestehenden, Curen verheilte. Nach weiteren 4 Jahren begannen bei ihm Klagen über Schmerzen und erschwerte Beweglichkeit, sowie Kältegefühle in beiden Unterschenkeln, Klagen, die beim Fehlen jeglichen objectiven Befundes — als innere Varicen gedeutet wurde. Im 12. Jahr der Lues erkrankte er plötzlich an heftigen Schmerzen im linken Oberschenkel, welche in ihrer Localisation ganz der Arteria femoralis entsprachen, die sich auch hart und verdickt anfühlte. Der linke Fuss war weisslichbläulich verfärbt und fühlte sich kalt an. Kurze Zeit darauf erkrankte auch der rechte Oberschenkel in derselben Weise. Beide Male wurde durch energische Calomelinjectionen Besserung, resp. Heilung erreicht. — Verfasser deutet die Krankengeschichte in der Weise, als ob es sich um einen von den kleinen Fussarterien bis herauf zur Femoralis allmälich ascendirenden Process gehandelt habe. Paul Neisser (Beuthen O. S.).

Viscerale Syphilis.

Finkelnburg, R. „Ueber einen Fall von ausgedehnter Erkrankung der Gefässe und Meningen des Gehirns und Rückenmarks im Frühstadium einer Syphilis." (Aus der medicinischen Klinik zu Bonn.) Deutsche Zeitschrift für Nervenheilkunde, Band XIX, 2. bis 4. Heft. Seite 257 ff.

Digitized by Google
Original from UNIVERSITY OF MICHIGAN
Generated on 2019-05-27 18:19 GMT / http://hdl.handle.net/2027/mdp.39015072936266
Public Domain in the United States, Google-digitized / http://www.hathitrust.org/access_use#pd-us-google

Finkelnburg berichtet von einem 43jährigen, tuberculös belasteten Manne, der 3 Monate nach der syphilitischen Infection eine vierwöchentliche Schmiercur wegen secundärer Hautausschläge macht und nach weiteren 3 Monaten von einer linksseitigen Hemiplegie ohne Bewusstseinsverlust befallen wird, die aber nach 3 Wochen schwindet. 2 Monate später heftiger Kopfschmerz, der nach Behandlung mit Quecksilberinjectionen und Jodkali nachlässt. Ein Jahr nach der luetischen Infection kommt Patient im Anschluss an eine mit motorischer Aphasie verknüpfte rechtsseitige Hemiplegie (wiederum ohne Bewusstseinsstörungen, auch ohne Schmerzen auftretend) unter den Erscheinungen der Vaguslähmung zum Exitus. — Im Einklange mit dem klinischen Bilde steht der Obductionsbefund: an Gehirn und Rückenmark finden sich ausgedehnte Gefässveränderungen in Gestalt von Peri- und Endarteriitis, ausgedehnte meningitische Bezirke, peri- und endoneuritische Veränderungen der Basalnerven (besonders der nervi vagi) und Rückenmarkswurzeln, sowie Erweichungsherde in Linsenkern und Brücke. An Brust- und Bauchorganen ausser fibrinöser Pleuritis rechts und lobulärer Pneumonie beider Unterlappen keine Veränderungen.

Differentialdiagnostisch glaubt Finkelnburg Arteriosclerose ausschliessen zu können, während Tuberculose auf Grund des pathologisch-anatomischen Befundes allein nicht sicher ausgeschlossen werden darf: namentlich bezüglich der meningitischen Veränderungen; auch zu obliterirender Endarteriitis kann es bei tuberculöser Meningitis kommen, freilich nur im Bereiche des meningitischen Bezirks, während im oben beschriebenen Falle die Gefässerkrankung weit über diese Grenzen hinausreicht. Jedoch spricht sehr gegen Tuberculose das Fehlen sonstiger tuberculöser Herde im Körper. Die Diagnose der cerebrospinalen Syphilis wird hingegen durch den ganzen klinischen Verlauf, den damit im Einklang stehenden Sectionsbefund und durch die sicher festgestellte Infection überaus wahrscheinlich gemacht. Für den infausten Verlauf mancher Fälle von Frühsyphilis des Centralnervensystems darf nicht immer ungenügende Behandlung zur Erklärung herangezogen werden. Alkoholmissbrauch und ein relativ vorgerücktes Alter sind als prädisponirende Momente sehr zu berücksichtigen.

Fritz Callomon (Breslau).

A. Stepler, Lemberg. Ein Beitrag zur Frage der Entstehung einer acuten Nephritis bei Secundärsyphilis (Nephritis syphilitica praecox). Wiener klinische Wochenschrift 1900. Nr. 43.

Verfasser berichtet über einen 20jährigen Mann, bei welchem 4—5 Wochen nach dem Erscheinen des syphilitischen Primäraffectes an der Glans gleichzeitig mit Papeln und Hautexanthem das typische Bild einer acuten Nephritis auftrat. Da alle anderen in Betracht kommenden ätiologischen Momente ausgeschlossen werden konnten und die specifische Behandlung (Schmiercur und Jodkali) zur Heilung führte, kann man es als erwiesen annehmen, dass hier die Nephritis direct unter dem

Digitized by Google
Original from UNIVERSITY OF MICHIGAN
Generated on 2019-05-27 18:19 GMT / http://hdl.handle.net/2027/mdp.39015072936266
Public Domain in the United States, Google-digitized / http://www.hathitrust.org/access_use#pd-us-google

Einflusse der syphilitischen Infection zu Stande gekommen ist; in der Literatur finden sich mehrere Fälle von acuter Nephritis im Frühstadium der Syphilis verzeichnet. Victor Bandler (Prag).

Audry. Sur quelques détails de la structure du testicule syphilitique. Journal des malades cutanées et syphilitiques. 1900. p. 669.

Audry fand bei der Untersuchung dreier durch Castration gewonnener syphilitischer Hoden neben den bekannten, schon von Anderen beschriebenen Symptomen der Lues (Verdickung der Albuginea, intertubuläre Sclerosirung, zahlreiche Lymphoidzellen, Veränderung der Blutgefässe und Samencanälchen) zwei noch wenig bekannte histologische Veränderungen. Er fand nämlich erstens zahlreiche nekrotische Herde, welche durch die Oblitration der Gefässe bedingt waren, und zweitens innerhalb der durch Osmium braungefärbten Samencanälchen grosse kugelige Zellen mit feingekörntem Inhalt und degenerirendem Kern, die er für die degenerirenden Epithelien der Samencanälchen hält. Beide histologischen Befunde seien durch im Verlauf der Syphilis auftretende parasyphilitische Vorgänge bedingt.

Paul Neisser (Beuthen O. S.).

Therapie der Syphilis.

E. Deutsch. Der derzeitige Stand der Quecksilbertherapie. (Mit besonderer Berücksichtigung der Intoxicationsformen und Fälle.) Wiener medicin. Presse. 1900. Nr. 26—28.

Das Studium der verschiedenen Methoden der Quecksilbertherapie ergibt, dass die Inunctionscur keine reine Inhalationscur ist; ein Theil des Hg wird zwar in Gasform durch Lunge und Haut aufgenommen, ein anderer wird durch Schweiss und Secrete des Körpers in lösliche Quecksilberverbindungen übergeführt und dann von der Haut resorbirt. Dieser Methode sowie auch den anderen Behandlungsformen (Hg-Seifen, Sublimatbäder, graues Pflaster, Räucherungen) haftet der Nachtheil an, dass bei ihnen die Dosirung eine unsichere ist. Die intramusculären und tief subcutanen Injectionen von Calomel, grauem Oel, Thymol, Hg u. s. w. sind dagegen leicht dosirbar. Hinsichtlich der Intoxicationen und Todesfälle sind die Gefahren des Quecksilbers zum kleineren Theile ihm selbst, zum grösseren der Ueberdosirung und der Beschaffenheit des Individuums (Idiosynkrasie, decrepide, anämische oder durch Krankheit herabgekommene Individuen) zuzuschreiben. Victor Bandler (Prag).

E. Lang, Einiges über Syphiliscontagium und Syphilistherapie. Wiener med. Wochenschrift. Nr. 23—25. 1900.

In Form eines Essays theilt Lang hier einige originelle Gedanken und interessante Beobachtungen aus seiner Erfahrung mit. Für Immunisirungsversuche bei der Syphilis schlägt Lang das intermediäre Stadium

Digitized by Google
Original from UNIVERSITY OF MICHIGAN
Generated on 2019-05-27 18:19 GMT / http://hdl.handle.net/2027/mdp.39015072936266
Public Domain in the United States, Google-digitized / http://www.hathitrust.org/access_use#pd-us-google

die Zeit zwischen Primäraffect und der ersten Eruption von Allgemeinerscheinungen vor, in diesem Stadium ist die postinitiale Infection, das Haften einer erneuten Syphilisinfection, möglich, weil das Virus noch nicht zur Verallgemeinerung gelangt ist und Impfungen in diesem Stadium nicht Schaden stiften können. Verfasser bespricht dann die Infectionsmöglichkeit durch einen syphilitischen Cadaver und führt einen Fall von Howard und einen selbst beobachteten Fall bei einem Arzte an, der eine luetische Prostituirte obducirt hatte. Die directe Uebertragung des Contagiums ohne Initialaffect bezeichnet Lang als directe „Säfteinfection" im Gegensatze zur „localen Gewebsinfection". Der Verlauf der Syphilis wird beeinflusst durch das Contagium, Constitution des Patienten und äussere Einflüsse, das Contagium kann quantitativ oder qualitativ verschieden sein; die grösste Wichtigkeit kommt den äusseren Einflüssen zu. Bezüglich der Therapie hebt Lang die Wirkung der Sublimatbäder in Verbindung mit der elektrischen Kataphorese hervor; für den internen Gebrauch empfiehlt er „Grey poudre", ein Gemenge von Kreide und metallischem Hg. Der Autor erwähnt die „indirecte" Hydrargyrose, d. h. die Intoxication von Personen, die mit Patienten in einem Raume weilen, welche extern mit Hg behandelt werden und citirt einen letalen Ausgang dieser Infection bei einem Tuberculösen. Erwähnenswerth erscheint ein mitgetheilter Fall von alter, ausgiebig behandelter Lues, der grosse Stirngumata mit unerträglichen Schmerzen bekam; trotz intensiver Allgemeinbehandlung keine Besserung, so dass ein operativer Eingriff geplant war, nach localer Injection minimaler Mengen (0·01) Oleicinerei am Rande der Tumoren und Darreichung von Decocti Sassap. inspiss. gingen die Tumoren sammt den Schmerzen in kurzer Zeit zurück. Verfasser führt bei marcanter Initialsclerose und nicht später als 10—12 Tage nach derselben die Präventivbehandlung mit grauem Oel durch und scheint mit ihr zufrieden zu sein. Das Essay enthält noch manche gute Winke und ist sehr anregend und geistreich geschrieben.

Victor Bandler (Prag).

Silberstern. Das Resorbinquecksilber, ein Ersatzmittel der grauen Salbe. (Aus der Klinik des Hofrathes Neumann.) Wiener med. Wochenschrift. 1900. Nr. 8.

Das Resorbin wurde von Ledermann in die dermatolog. Praxis eingeführt; dasselbe wird fabriksmässig gewonnen, indem Mandelöl und Wachs mit Wasser unter Zusatz einer geringen Menge von Seifen und Leimlösung zu einer Emulsion verrieben werden, in welcher die Fetttröpfchen so fein vertheilt sind, dass sie die Haut leicht eindringen. Das Resorbin, mit Hgcombinirt, ist eine bleigraue Salbe, enthält 33⅓% Hg, ist sehr geschmeidig und lässt sich daher leicht in die Haut einreiben, so dass man schon nach 8 Minuten das völlige Schwinden der Salbe aus der einreibenden Haut constatiren kann. Diese Herabsetzung der Einreibungsdauer bildet den wesentlichsten Vortheil des neuen Mittels, es wird in graduirten Tuben à 30 Gr. dispensirt, der Preis einer solchen Tube (60 kr.) stellt sich niedriger als die gleiche Menge grauer Salbe

Digitized by Google
Original from UNIVERSITY OF MICHIGAN
Generated on 2019-05-27 18:20 GMT / http://hdl.handle.net/2027/mdp.39015072936266
Public Domain in the United States, Google-digitized / http://www.hathitrust.org/access_use#pd-us-google

(70 kr.). Silberstern versuchte es in 17 Fällen und konnte niemals schädliche Reizerscheinungen (Eczeme u. s. w.) beobachten. Es versagte in keinem der behandelten Fälle, einigemal war der Rückgang der Symptome auffallend schnell. Seine Vortheile sind: Verkürzung und Erleichterung der Einreibung, besseres Eindringen in die Epidermis, angenehmer Geruch. Victor Bandler (Prag).

Kreis E. Nachträgliches und Ergänzendes zu meiner Arbeit „Ueber die Verdunstung des Quecksilbers und deren Bedeutung bei der Einreibungscur". Monatshefte für prakt. Dermatologie. Bd. 32. 1901.

In Ergänzung der obenerwähnten Arbeit (in Neumann's Festschrift) stellte Kreis Versuche an, welche vornehmlich den Zweck hatten, den Einfluss des Wassers auf die Verdunstungsfähigkeit des Hg als solchen, als auch aus dessen Salben genauer zu verfolgen. Aus diesen Versuchen ging hervor, dass sowohl aus dem Unguent. ciner. als auch aus metallischem Hg unter dem Einfluss der Feuchtigkeit wesentlich mehr Metall verdunstet, als in wasserfreier Luft, u. zw. aus letzterem mehr. Er glaubt, dass die Fetteinhüllung des Hg in der Salbe die Verdunstung desselben ungünstig beeinflusse. Dieses Resultat hat ein gewisses klinisches Interesse, da dadurch Anhaltspunkte gewonnen werden, unter welchen äusseren Bedingungen die Einreibungscur am wirksamsten ausgeführt wird. (Selbsteinreiben im warmem Zimmer, Wirkung der mit der Schmiercur combinirten Badecuren, Tragen wollener Unterkleider während der Cur u. s. w.) Kreis vertritt nachdrücklichst den Standpunkt, dass bei der Schmiercur die Inhalation des Hg die Hauptrolle spiele, das Eindringen durch die Haut erst in zweiter Linie in Betracht komme.

Ludwig Waelsch (Prag).

Briess. Ueber die Behandlung der Syphilis mit Jodalbacid. (Aus der Klinik Hofrath Neumann in Wien.) Wiener med. Wochenschr. 1900. Nr. 15.

Jodalbacid erweist sich nach den Untersuchungen von Briess in allen jenen Fällen von Lues der Secundär- und Tertiärperiode als wirksam, wo eine länger dauernde Jodbehandlung angezeigt ist, oder wo andere Jodpräparate nicht vertragen werden. In Fällen von recenter Lues, sowie in der Spätperiode, wo eine energische Jodbehandlung Noth thut, ist es nicht indicirt. Wenn auch zuweilen Kopfschmerzen und Magendrücken beim Gebrauche beobachtet wurden, so bleiben meistens doch die Nebenerscheinungen anderer Präparate aus und ist das Fehlen jeglichen Geschmackes als Vortheil zu bezeichnen.

Victor Bandler (Prag).

Spitzer, Ludwig. Ein Beitrag zur Kenntniss der mercuriellen Polyneuritis acuta. Deutsche Zeitschrift für Nervenheilkunde, Band XIX, 2. bis 4. Heft (April 1901), pag. 215 ff.

Spitzer berichtet von einem Syphilitischen mit frischem Exanthem, bei dem sich während der Schmiercur nach etwa 20 Einreibungen

Generated on 2019-05-27 18:20 GMT / http://hdl.handle.net/2027/mdp.39015072936266
Public Domain in the United States, Google-digitized / http://www.hathitrust.org/access_use#pd-us-google
Digitized by Google
Original from UNIVERSITY OF MICHIGAN

mit grauer Salbe (3·0 pro die) sehr heftige, anhaltende Schmerzen in beiden Unterextremitäten — sowohl spontan wie auf Druck — einstellen; zugleich hochgradige Ataxie und Parese beider Beine sowie Erhöhung der Sehnenreflexe. Romberg positiv. Hautsensibilität normal. Keinerlei Pupillen-, Blasen- und Mastdarmstörungen. — Nach 12 Einreibungen waren Durchfälle und Stomatitis eingetreten, die nach Sistirung der Hg-Zufuhr schwanden. — Nach endgiltigem Aussetzen des Quecksilbers klingen alle nervösen Symptome innerhalb eines Vierteljahres ab. Hervorzuheben ist das Fehlen jeder Atrophie und elektrischer Störungen. Die frischen Lues-Erscheinungen bestehen die ganze Zeit hindurch weiter.

Die Differentialdiagnose schwankt nur zwischen mercurieller und luetischer, bezw. syphilotoxischer Neuritis. Auf rein mercurieller Basis entstandene acute Polyneuritis ist sehr selten: Spitzer citirt eine grössere Anzahl einschlägiger Fälle aus der Literatur, von denen sich aber nur zwei als völlig einwandsfrei erweisen. Demgegenüber erwähnt er eine Reihe von Fällen, in denen die neuritischen Symptome unter antiluetischer Behandlung zurückgingen, somit die syphilitische Aetiologie gesichert war. — Den oben beschriebenen Fall fasst Spitzer als rein mercurielle Polyneuritis auf und stützt diese Diagnose namentlich damit, dass bei völligem Rückgange der neuritischen Erscheinungen die syphilitischen unbeeinflusst fortbestehen, ferner auch mit dem anfangs beobachteten Auftreten anderer Hg-Intoxicationszeichen (Stomatitis, Durchfälle). — Vom neurologischen Standpunkte betont S. die Steigerung der Sehnenreflexe als besonders interessant bei dieser Affection. Für die Entstehung derselben nimmt S. als prädisponirendes Moment eine Verminderung der Widerstandsfähigkeit des Nervensystems an häufig bedingt durch vorausgegangene Nervenerkrankungen.

Fritz Callomon (Breslau).

Digitized by Google
Original from UNIVERSITY OF MICHIGAN
Generated on 2019-05-27 18:21 GMT / http://hdl.handle.net/2027/mdp.39015072936266
Public Domain in the United States, Google-digitized / http://www.hathitrust.org/access_use#pd-us-google

Hautkrankheiten.

(Redigirt von Prof. **Kaposi** in Wien.)

(Fortsetzung und Schluss.)

Erythematöse, ekzematöse, parenchymatöse Entzündungsprocesse.

Kromayer, E. und **Grüneberg**, P. Die Behandlung des Eczems. (Aus der Universitätspoliklinik für Hautkrankheiten zu Halle a. S.) **Münchener medicinische Wochenschrift. 1901. Nr. 6.**

Die Arbeit, welche durch eine Reihe von Krankengeschichten illustrirt wird, stellt im wesentlichen eine Empfehlung des Lenigallols dar. Dasselbe ist nach Kromayer und Grüneberg das beste und sicherste Eczemmittel, welches wir besitzen. Es bringt Eczeme ohne tiefliegende Veränderungen der Haut, allein und überraschend schnell zur Heilung. Zwar kann es in Folge seiner oberflächlichen Wirkung weder Theer noch Kalilauge vollkommen ersetzen, doch eignet es sich durch seine milde Aetzwirkung, sowie mild reducirende Wirkung und seine Reizlosigkeit vor Allem für den Beginn der Behandlung eines jeden Eczems. Indem es alle oberflächlichen entzündlichen Veränderungen rasch zur Heilung bringt, ebnet es der Anwendung des Theers und der Kalilauge bei mit tiefliegenden Veränderungen einhergehenden Eczemen den Weg und kürzt die Heilungsdauer solcher Eczeme sehr bedeutend ab. Die Ungiftigkeit und Reizlosigkeit des Mittels machen es in der Eczembehandlung werthvoller als auch dünne Pyrogallussalbe; hiezu kommt als rühmenswerthe Eigenschaft seine ungleich geringere Zersetzlichkeit. Kromayer hat das Lenigallol beim Eczem vor Allem in folgenden Compositionen angewendet: 1. Lenigallol 20·0, Pasta Zinci 80·0, M. f. pasta aequalis. S. Lenigallolzinkpasta. 2. Lenigallol 10·0, ol. cadini 5·0, Pasta Zinci 85·0. M. f. pasta aequalis. S. Lenigalloltheerpaste. 3. Lenigallol 10·0, Ung. sulfuratum Wilkinsonii 90·0. M. f. pasta aequalis. S. Lenigallol-Wilkinsonpaste. — Bei Eczemen mit acut entzündlichem

Generated on 2019-05-27 18:20 GMT / http://hdl.handle.net/2027/mdp.39015072936266
Public Domain in the United States, Google-digitized / http://www.hathitrust.org/access_use#pd-us-google
Digitized by Google
Original from UNIVERSITY OF MICHIGAN

Charakter ohne chronische Gewebsveränderungen braucht man kein Lenigallol. Wo man dagegen reducirend auf chronisch entzündete Haut und in beschränktem Masse ätzend auf Eczema wirken will, ist das Lenigallol, welches auf gesunder Haut gar nicht reizt, auf seiner Hornschicht beraubter Haut dagegen durch energische Abspaltung von Pyrogallol ätzend wirkt, am Platze. Man beginnt mit der Lenigallolzinkpaste und geht, wenn eine tiefere Wirkung nothwendig, zur Lenigalloltheer- und Lenigallol-Wilkinsonpaste über. von Notthafft (München).

Osler, William. The visceral lesions of the Erythema group. (British Journal of Dermatology. 1900.) H.III.13.

Osler hatte im Jahre 1895 11 Fälle veröffentlicht, die, der Erythemgruppe angehörend, durch polymorphe viscerale und arthritische Erscheinungen charakterisirt waren. Die vorliegende Arbeit enthält vorerst die Fortsetzung der Krankengeschichte eines bereits 95 veröffentlichten Falles: Der Kranke litt seit dem Jahre 1893 an alljährlich wiederkehrenden Kolikanfällen, zu denen sich Erscheinungen von Seite der Haut gesellten und zwar im ersten Jahre Urticariaeruptionen, später Urticaria combinirt mit Purpura, ferner angioneurotische Oedeme, exsudatives Erythem. In den letzten Jahren — seit 1895 — keine Hauterscheinungen mehr, anfangs noch wiederholte Koliken, später Auftreten schwerer Lungenerkrankungen (Emphysem, Bronchopneumonie) und Pericarditis; Tod des Patienten am 17. Juni 1898.

Hieran anschliessend berichtet Osler über sieben weitere Fälle dieser Art, sämmtlich dadurch charakterisirt, dass die Hauterkrankung (Urticaria, Erythema exsudativum multiforme, Purpura) stets von heftigen Magen-Darmsymptomen (häufig wiederkehrende Kolikanfälle, seltener Erbrechen, Magenblutungen) begleitet erschien. Eine weitere, wenn auch nicht in allen 7 Fällen beobachtete Complication betraf die Gelenke; es traten entweder nur Schmerzen in denselben oder auch Schwellung derselben auf. Zwei Fälle waren noch durch Hämaturie complicirt, von denen der eine — betreffend einen 57jährigen Arzt — letal endete.

In der nun folgenden Analyse der Symptome bespricht Osler zunächst die begleitenden Erscheinungen seitens der inneren Organe. Diese waren: *a*) Magen-Darmkrisen (Koliken in sämmtlichen 18 Fällen, Erbrechen von Speisen oder Blut, Diarrhoen oder blutige Stühle); *b*) Hämaturie und Nephritis (u. zw. acute Nephritis in 6 Fällen, seltener chronische Nephritis); *c*) Hämorrhagien in den Schleimhäuten in 6 Fällen; *d*) Cerebrale Symptome (Delirien, Hemiplegie; *e*) Symptome seitens der Lunge, jedoch ziemlich selten (Asthma, Bronchitis). Als interessant hebt Osler hervor, dass in keinem Falle acute Endocarditis verzeichnet wurde.

Bezüglich der Hauterscheinungen, deren Beschaffenheit bereits früher erwähnt wurde, erscheint Osler die Thatsache bemerkenswerth, dass der Charakter derselben häufig ein wechselnder war in der Art, dass z. B. bei ein und demselben Patienten auf reine Urticaria, Urticaria combinirt mit Purpura folgte, in späterer Zeit angioneurotisches Oedem und schliesslich Erythema exsudativum auftraten.

Digitized by Google
Original from UNIVERSITY OF MICHIGAN
Generated on 2019-05-27 18:20 GMT / http://hdl.handle.net/2027/mdp.39015072936266
Public Domain in the United States, Google-digitized / http://www.hathitrust.org/access_use#pd-us-google

Eine ausführliche Zusammenstellung der arthritischen Erscheinungen in den einzelnen Fällen bildet den Abschluss der eingehenden Ausführungen des englischen Autors.

Robert Herz (Prag).

Green, Jacob S. An Attack of Urticaria Occurring in the Tropics, Simulating Angio-Neurotic Edema. The Medical News. Band LXXVIII. Nr. 10. 1900.

Green beschreibt einen gewöhnlichen Fall von Urticaria mit leichter Temperatursteigerung und gastro-intestinalen Störungen aus seiner Praxis in Central-Amerika, der, wie er glaubt, einem sogenannten angioneurotischen Oedem ähnlich war. Louis Heitzmann (New-York).

Harding, George F. Notes on Dermatitis Venenata. The Boston Med. et Surg. Journal. Band CXLIII. Nr. 10. 1900.

Harding beschreibt die verschiedenen Ursachen der Dermatitis venenata, ohne etwas wesentlich Neues zu bringen. Interessant sind seine Berichte über die bei Einwanderern durch Mosquitos verursachte Dermatitis und erwähnt er einen Fall, welcher so intensiv war, dass er zuerst Variola vortäuschte. Louis Heitzmann (New-York).

Piza, M. Ueber Hautentzündung durch Primelgift. (Dermatitis e Primula obconica Hance.) Dtsch. med. Woch. 8. Nov. 1900.

In den Drüsenhaaren der hellblau blühenden Primula obconica entdeckte Piza ein Entzündung erregendes giftiges Secret. Dasselbe ruft Hautentzündungen mit Oedem, starker Röthung, Bläschenbildung und starkem Jucken hervor, wenn es ins Auge gelangt, erzeugt es starken Bindehautkatarrh. Mehrere Krankenbeobachtungen, sowie mit dem Pflanzensecrete angestellte Experimente ergaben das gleiche Resultat. Natürlich ist die Haut verschiedener Individuen ungleich empfindlich gegen das Gift. Puder und Hebra'sche Salbe bewirkten baldige Heilung, prophylaktisch bewährte sich Abreiben der benetzten Hautstelle mit Alkohol, nachheriges Abbürsten mit Wasser und Seife. Doch hatte Wasser und Seife allein keinen vorbeugenden Einfluss. Verf. räth besonders Gärtnern die Pflanze nicht mit ungeschützten Händen zu berühren.

Max Joseph (Berlin).

La Mensa, N. Su di un caso di eritema urticato consecutivo a scottatura. (Rassegna intern. d. Medic. Moderna. 1900. 15. Oct.)

Verf. hat bei einem 11jährigen Mädchen, welches sich ausgedehnte Brandwunden durch Hineinfallen in ungelöschten Kalk zugezogen hatte, im Verlauf der ersten 14 Tage nach dem Unglücksfall mehrere Male das Auftreten von Urticaria und von Erythemen beobachtet. In dieser Zeit bestanden hohes Fieber, Erbrechen und Diarrhoe, jedoch fiel das Auftreten der Dermatose nicht mit der Steigerung dieser Symptome zusammen. Verf. ist nun der Meinung, dass die Dermatose abhängig von einer Intoxication sei, die von den Brandwunden ausgegangen sei und glaubt darin einen neuen Beweis zu sehen für die Ansicht derjenigen,

Digitized by Google
Original from UNIVERSITY OF MICHIGAN
Generated on 2019-05-27 18:20 GMT / http://hdl.handle.net/2027/mdp.39015072936266
Public Domain in the United States, Google-digitized / http://www.hathitrust.org/access_use#pd-us-google

die in den Allgemeinstörungen und in dem Tode bei Verbrennungen einen Ausdruck von Intoxication sehen, eine Ansicht, welche auch von Tommasoli getheilt wird. Die von demselben darauf gegründete Behandlung schwerer Verbrennungen mit Ausspülungen des Organismus mit künstlichem Serum wurde auch in vorliegendem Falle in Anwendung gezogen.

L. Philippson (Palermo).

Petersen, Ivan. Erythema induratum (Bazin). (Hospitalstidende. 4 R. Bd. VIII. Nr. 11. März 1900.)

Petersen theilt einen schweren Fall von Erythema induratum mit, das gute 5 Jahre gedauert hat. Die Patientin war ein 22jähriges Dienstmädchen. Man erzielte ein gutes Resultat sowohl mit localer als mit genereller hydriatischer Behandlung. Petersen bespricht demnächst die verschiedenartige Auffassung der Krankheit. Man hat sie als Syphilis betrachtet, aber die Krankheit wurde bei specifischer Behandlung eher ärger und die meisten theilen wohl jetzt die Ansicht, die Tuberculose sei der ätiologische Factor. Es sei eine Hauttuberculose oder am ehesten die Wirkung der Toxine.

Audry betrachtet die Krankheit als eine acute Manifestation einer congenitalen Anomalie, die sich hauptsächlich bei mangelhafter peripherer Circulation zeigt. Die Tuberculose greift vielleicht solche Individuen leicht an. Man wendete die hydriatische Behandlung, die auch eine günstige Wirkung zu haben schien, an, indem man von dieser Auffassung der Krankheit ausging. C. T. Hansen (Kopenhagen).

Burt, Stephen Smith. Purpura Haemorrhagica or Morbus Maculosus of Werlhof. Boston Med. et Surg. Journal. Bd. CXLIII. Nr. 18. 1900.

Burt beschreibt einen charakteristischen Fall von Morbus Maculosus Werlhofii bei einem 11jährigen Jungen, welcher in 10 Tagen letal endete. Er erwähnt verschiedene Fälle aus der Literatur und bringt einen Auszug aus Flügge's Mikroorganismen über die Erkrankung.

Louis Heitzmann (New-York).

Edel, Paul. Ein eigenartiger Fall von Purpura rheumatica. Dtsch. med. Woch. 39. 27. October 1900.

Als ganz ungewöhnliches Symptom fand Edel eine grosse Neigung zu profusen Schweissen. Die Gerinnungsfähigkeit des Blutes war in diesem Falle nicht herabgesetzt. Dagegen fiel die enorme und ganz constante Vermehrung der Blutplättchen auf. Der Hämoglobingehalt war im Verhältniss zur Menge der rothen Blutkörperchen niedrig. Ungewöhnlich, aber in manchen Fällen von Purpura bereits beobachtet war die Stomatitis.

Max Joseph (Berlin).

Audry, Ch. Le soi-disant eczema séborrhéique. Annales de dermat. 1899. Band X.

Nach einem geschichtlichen Rückblick präcisirt Audry seine eigene Anschauung über dieses Krankheitsbild. Dasselbe ist kein Eczem. Die Eczematisation ist nur eine sehr häufige Complication und äussert sich in Nässen und Krustenbildung. Die Seborrhoe ist nicht für die in Rede

Generated on 2019-05-27 18:20 GMT / http://hdl.handle.net/2027/mdp.39015072936266
Public Domain in the United States, Google-digitized / http://www.hathitrust.org/access_use#pd-us-google
Digitized by Google
Original from UNIVERSITY OF MICHIGAN

stehende Affection charakteristisch, da noch andere entzündliche seborrhoische Krankheitsformen beobachtet werden, wie z. B. bei Hydragyrie, Syphilis, Pyodermitis etc. Audry hält das E. seborrhoicum, das er nur mangels seiner ätiologischen Erkenntniss so benannt wissen möchte, für eine autonome, umschriebene Erkrankung der Epidermis, von specifischem Charakter, parasitären Ursprungs, inoculabel und contagiös, wie wohl der Erreger noch nicht bekannt ist. Er unterscheidet regelmässige, anormale und complicirte Formen. Unter die erste fasst er: *a)* die einfachen durch Flecken und Plaques, den spec. Elementen, charakterisirten, *b*) die eczematisirten zusammen. Die zweite theilt er ein: *a*) in Affectionen mit acutem Verlauf und erythemato-vesiculösem Charakter, *b*) in die lichenificirenden, *c*) psoriasiformen, *d*) erythrodermatischen Varietäten. Bezüglich der vortrefflichen klinischen Schilderung sei auf das Original verwiesen. Sowohl die eben aufgezählten Formen, als auch die Besonderheiten, die durch ihre Localisation bedingt werden, erfahren eine genaue Beschreibung. Die von Dubreuilh beschriebenen, primär an der Lippenschleimhaut auftretenden Plaques beweisen, dass das seb. Eczem weder dem Eczem noch der Seborrhoe zugerechnet werden kann. In zwei Fällen sah Audry die Hohlhand befallen, ein differentialdiagnostisch bezüglich palmarer Syphilide sehr wichtiger Umstand. Ein grosser Theil seb. Eczeme des Scrotums segeln unter der Flagge des E. marginatum. Verlust der Cilien wird im Gegensatz zur Alopecie des Haarbodens nicht selten beobachtet. Die Nägel bleiben verschont. Der Verlauf der Erkrankung ist ein chronischer, zu Recidiven neigend. Ihr Ausgangspunkt ist der behaarte Kopf, von wo sie sich nach abwärts ausbreitet, während die Heilung in umgekehrter Folge vor sich geht. Das Verhältniss zur Seborrhoe und dem Eczem beträgt in 800 Fällen eigener Beobachtung 40%. Unreinlichkeit, Flanellunterkleider, starke Schweisse und die Seborrhoe sind prädisponirende Momente; doch kann sich die Erkrankung auch auf Narben entwickeln, an welchen es zur vollständigen Zerstörung der Schweiss- und Talgdrüsen gekommen ist, wo also hypersteatotische Processe ganz ausgeschlossen werden können. Die histologischen Befunde stimmen mit denen Unna's so ziemlich überein, doch kann Audry den Veränderungen der Schweissdrüsen keine solche Bedeutung zuerkennen; pathologisch-anatomisch handelt es sich um eine banale oberflächliche Entzündung der Haut ohne für das Krankheitsbild selbst charakteristische Besonderheiten. Die Untersuchungen Unna's und Merill's, die parasitäre Aetiologie betreffend, sind nicht beweiskräftig. Differentialdiagnostisch kommen gewisse Formen von Syphiliden (an den Nasenflügeln, am behaarten Kopf) vorwiegend in der sec. Spätperiode in Betracht. Der Effect einer antiluetischen Therapie sichert stets die Diagnose. Die Ansicht Brooke's, die Pytiriasis rosea (Gibert) sei eine Varietät des seb. Eczem wird zurückgewiesen. Von grösster Bedeutung, aber auch oft mit grossen Schwierigkeiten ist die Unterscheidung von Psoriasis. In seltenen Fällen kann nur jahrelange Beobachtung zur sicheren Erkenntniss führen. Erfolg der Schwefelbehandlung spricht gegen Psoriasis. Die Prognose ad sana-

Digitized by Google
Original from UNIVERSITY OF MICHIGAN
Generated on 2019-05-27 18:20 GMT / http://hdl.handle.net/2027/mdp.39015072936266
Public Domain in the United States, Google-digitized / http://www.hathitrust.org/access_use#pd-us-google

tionem der einzelnen Eruptionen ist günstig, nur die lichenificirenden Formen spotten oft jeder Behandlung. Therapeutisch erweist sich der Schwefel in Salbenform fast als ein specifisches Heilmittel, (mit Ausnahme der Erythrodermien und gew. seltener, ausgebreiteter erythem. Formen). Zusatz von Salicylsäure (1—3%), Resorcin (5—10%) ist bei entsprechender Indication sehr wirksam. Waschungen oder Umschläge mit Sublimat müssen der Salbenanwendung vorausgehen. Die natürlichen Schwefelbäder werden warm empfohlen. Bei gereizten, entzündlichen Formen verbietet sich die Application des Schwefels.

R. Fischel (Bad Hall).

Thibierges, Georges et **Ravant**, Paul. Étude sur les lesions et la nature de l'erythème induré. Annales de derm. 1899. Bd. X.

Nach einer kurzen Literaturübersicht werden die beiden widerstreitenden Ansichten Audrys, nach welcher das Erythema induratum eine chronische Varietät des E. nodosum darstellt und Leredde's, der die Affection für ein Tuberculid hält, auf Grund eigener histologischer Untersuchungen der Entscheidung zuzuführen gesucht. Bei drei Mädchen, von denen zwei an der nicht ulcerirten, eine an der ulcerirten Form litt, wurden geeignete Herde entfernt und der mikroskopischen Untersuchung unterzogen. Schon bei der Operation konnte constatirt werden, dass der Knoten mit der Oberhaut nicht im Zusammenhang stand, vom Unterhautzellgewebe sich aber nicht abgrenzen liess. Die Knötchen zeigten sich makroskopisch von sclerosirten Bindegewebszügen durchzogen, deren Inhalt beim Durchschneiden als ölige Masse herausquoll. Bei der mikroskopischen Untersuchung erweisen sich die Bindegewebsstreifen aus Bindegewebe, veränderten Gefässen, um die sich embryonale Zellen mit starker Endothelwucherung in Haufen gruppiren, bestehend. Riesenzellen mit 8—10 Kernen und epitheloide Zellen in verschiedener Lagerung vervollständigen das Bild. Das Zwischengewebe besteht theils aus normalen, theils aus durch Bindegewebswucherung secundär veränderten Fettzellen. Es lassen sich alle Stadien der Entzündung von der Infiltration bis zur Nekrose beobachten. Tuberkelbacillen wurden in keinem Falle gefunden, doch ergab die Impfung eines Meerschweinchens ein positives Resultat. Als Bezeichnung schlagen die Verfasser in Analogie mit den Lepromen den Ausdruck Tuberculome vor. Das Vorkommen bei lymphatischen Individuen, die Aehnlichkeit mit dem Gumma tuberc. berechtigen zugleich mit dem histologischen Befunde und dem positiven Erfolg der Impfung das Erythema induratum als eine Form der Hauttuberculose zu betrachten.

R. Fischel (Bad Hall).

Leredde. Étude sur le pemphigus foliacé de Cazenave. Annales de dermat. 1899. Bd. X.

Nach einer abweislichen Kritik der parasitären und nervösen Theorie, deren Unzulänglichkeiten einer eingehenden Analyse unterzogen werden, wird in Anlehnung an frühere Arbeiten als Ursache des Pemphigus fol. eine primäre Bluterkrankung hingestellt. Schon an den histologischen Präparaten, die bis auf kleine Details mit denen Unna's und

Generated on 2019-05-27 18:20 GMT / http://hdl.handle.net/2027/mdp.39015072936266
Public Domain in the United States, Google-digitized / http://www.hathitrust.org/access_use#pd-us-google
Digitized by Google
Original from UNIVERSITY OF MICHIGAN

Nikolski's übereinstimmen, zeigt sich im Gegensatz zum gewöhnlichen Bilde der Entzündung die Zahl der polynucleären Leukocyten vermindert, die Zahl der eosinophilen Zellen sowohl innerhalb als ausserhalb der Gefässe bedeutend vermehrt. Während nun Contraction und Dilatation der Gefässe, Oedem und Hämorrhagie sich durch vasomotorische Störungen nervösen Ursprungs erklären lassen, kann die vorliegende Entzündung, die Diapedese gerade einer bestimmten Leukocythenform (in diesem Falle der eosinophilen) nicht als auf nervöser Basis entstanden gedacht werden. Erst das klinische Studium der Blutveränderungen gibt über die Aetiologie einen Aufschluss. Mehrmalige Blutuntersuchungen in grösseren Intervallen ergaben bei einem Patienten: Verminderung der rothen, leichte Vermehrung der weissen Blutkörperchen, Verringerung des Hämoglobingehaltes, Veränderungen des Zahlenverhältnisses der einzelnen Leukocytenformen zu einander. So sind die mononuclären und Lymphocyten vermehrt (43%, 49·3%, 45·8% im Vergleich zum physiologischen Zustand mit 34%), die eosinophilen bedeutend vermehrt, die polynucleären vermindert. In einem zweiten mit Osteomalacie complicirten Falle ist bei einer einzigen Blutuntersuchung das Verhältniss ähnlich, aber nicht so ausgesprochen. Auffallend ist noch das Vorhandensein einer grösseren Zahl 8% abnormaler, nicht classificirbarer Rundzellenformen, die auf einer beigegebenen colorirten Tafel abgebildet werden. Es besteht also ohne wesentliche Leukocytose und ausgesprochener Anämie eine bemerkenswerthe Störung im Gleichgewichte der formalen Blutelemente. Zum Studium der Pathogenie müssen aber auch die verwandten Krankheiten herangezogen werden, die Dermatitis herpetiformis (Duhring) und der Pemphigus vegetans, die erstere ein Typus der mit Eosinophilie einhergehenden bullösen Dermatitiden. Dass sie als primäre Bluterkrankung betrachtet werden muss, geht daraus hervor, dass auch im eruptionsfreien Stadium sich Eosinophilie vorfinden kann. Dieselbe ist die Folge einer Störung der blutbildenden Function des Knochenmarks, für welche auch das Vorkommen von neutrophilen mononucleären Rundzellen im Blute der Kranken spricht. Bemerkenswerth in dieser Hinsicht ist auch die Vergesellschaftung obgenannter Affectionen mit Osteomalacie, Scoliose und Gelenkerkrankungen. Der Autor stellt sich vor, dass verschiedene Toxine im Knochenmark zur Bildung eines immer gleichartigen Stoffes Veranlassung geben, welcher in das Blutserum übertretend die Hauterscheinungen der von ihm „Hämatodermitiden" genannten Erkrankungen hervorruft. R. Fischel (Bad Hall).

De Brun, H. Contribution nouvelle à l'étude de la question de l'ainhum. Annales de dermat. 1899. Bd. X.

Der mitgetheilte Fall zeigt grosse Aehnlichkeit mit dem bereits in der Semaine médicale 6. September 1894 berichteten. In beiden Fällen begann die Affection im Alter von 3 Jahren bei Mädchen semitischer Rasse mit einer Verletzung, von der es dahingestellt bleibt, ob ein ursächlicher Zusammenhang angenommen werden kann. Knochenatrophie, Schwund der Phalange im Niveau der abschnürenden Furche, gleichzeitig

Digitized by Google
Original from UNIVERSITY OF MICHIGAN
Generated on 2019-05-27 18:20 GMT / http://hdl.handle.net/2027/mdp.39015072936266
Public Domain in the United States, Google-digitized / http://www.hathitrust.org/access_use#pd-us-google

mit der Entwicklung derselben einhergehend oder vorangehend bilden ebenfalls gemeinsame Symptome. Im Gegensatze zur gewöhnlichen Localisation an der 4. und 5. Zehe ist hier vorwiegend die zweite betroffen, die Amputationsstelle an dem proximalen Theil der zweiten Phalange, was durch Röntgenaufnahme erhärtet wurde. Während bei der ersten Kranken die vasomotorischen Symptome asphyktischer Natur waren, zeigte der rechte erkrankte Fuss eine Temperaturerhöhung um einige Zehntel Grade. Die Affection wird, wie die beiden Fälle beweisen, nicht nur bei Negern, sondern auch bei Individuen semitischer Race beobachtet und zeigt gewöhnlich Eigenthümlichkeiten, die zu einer Sonderstellung derselben berechtigen. Es kommt zu trophischen Störungen des Skelets (die erwähnten Veränderungen an den Phalangen, Verkürzung, Verdickung des Fussskelettes), der Musculatur (Atrophie derselben an der ganzen Extremität), Verdickung der Haut, Alteration der Nägel, Hypertrophie der Haare; zu sensiblen Störungen der Wärme- und Schmerzempfindung, insbesondere am Fusse selbst, zu vasomotorischen und motorischen Symptomen. Die Reflexe der erkrankten Extremität sind aufgehoben. Aetiologisch wird die Möglichkeit einer durch Wundinfection entstandenen Neuritis herangezogen (Barfussgehen der Neger), die Zugehörigkeit zur Lepra bestritten.

R. Fischel (Bad Hall).

Brault, J. Note sur le Craw-Craw. Ann. de derm. 1899. Bd. X.

Die Neger der Goldküste verstehen unter dem Namen „Craw-Craw" alle vesiculo-pustulösen Affectionen. O'Neill beschreibt unter dieser Bezeichnung eine filiaria-papulose, die sich am Stamm und an den Extremitäten entwickelt, heftig juckt, eine gewisse Aehnlichkeit mit der Krätze bietet. Sie verschwindet beim Uebersiedeln in nördliche Regionen. Die bald einzeln stehenden, bald in Kreisform angeordneten Papeln werden bald zu Blasen und Pusteln, in deren Inhalt sich mikroskopisch filiariaembryonen nachweisen lassen. P. Manson glaubt die Parasiten als filiaria perstans ansprechen zu müssen, doch gibt eine genaue Analyse der O'Neill'schen Forschungsresultata bedeutende anatomische Differenzen. Die Frage der pathogenetischen Bedeutung dieser und ähnlicher Befunde für die Hauterkrankung will Brault nicht entscheiden. Die exacte Beschreibung eines scharf umrissenen Krankheitsbildes wird durch den Versuch einiger Autoren complicirt, auch das „ulcère gabonais" einzureihen, einer zur Geschwürsbildung führenden an den Knöcheln, am Fussrücken und an der grossen Zehe sich localisirenden Affection (Emily). Auch ekthymaartige und phagadenische Geschwürsprocesse werden unter Craw-Craw subsummirt. Der Name dürfte um so eher verschwinden, je früher und je eingehender man sich mit der Aetiologie und Pathologie der einzelnen Krankheitsformen wissenschaftlich beschäftigt.

R. Fischel (Bad Hall).

Sabouraud, R. Essai critique sur l'étiologie de l'eczéma. Annales de dermat. 1899. Bd. X.

Unter dem Begriffe Eczem werden mannigfache Erscheinungen zusammengefasst, der Begriff Diathese, als ätiologisches Moment, ist er

Generated on 2019-05-27 18:21 GMT / http://hdl.handle.net/2027/mdp.39015072936266
Public Domain in the United States, Google-digitized / http://www.hathitrust.org/access_use#pd-us-google
Digitized by Google
Original from UNIVERSITY OF MICHIGAN

chemisch zu erweisen. Sabouraud zweifelt nicht daran, dass für die einzelnen Eczemformen specifische Erreger gefunden werden dürften. (Siehe Bericht über den internat. dermatol. Congress in Paris 1900 dieses Archiv.) R. Fischel (Bad Hall).

Leredde. L'origine parasitaire de l'eczéma. Annales de dermat. 1899. Band X.

Török. L'origine parasitaire de l'eczéma. Annales. 1899. Band X.

Der erste Aufsatz enthält eine Polemik gegen Török, in der an der parasitären Entstehung des Eczems festgehalten wird, wenn auch die Unna'schen Morococcen nicht mit Sicherheit als Erreger angesehen werden können. Im zweiten Artikel Berichtigungen Töröks. Durch den Bericht des internat. dermat. Congresses (siehe dieses Archiv) überholt. R. Fischel (Bad Hall).

Leredde. Note pour servir à l'étude de la question de l'eczéma parasitaire (à propos de la publication du second fascicule de l'atlas histologique de Unna). Annales de dermatol. 1899. Bd. X.

Auf Grund der Abbildungen des Unna'schen Atlasses wird der Morococcenätiologie des Eczems eine gewisse Berechtigung zugestanden. Das Endresultat bleibt späteren Untersuchungen vorbehalten. (Ueberholt durch den Congressbericht des internat. Dermatologencongresses. Paris 1900, siehe dieses Archiv). R. Fischel (Bad Hall).

Brocq, L. und **Bernard, Léon.** Étude nouvelle des lesions intertrigineuses de la femme. Annales de dermat. 1899. Bd. X.

Die Verfasser machen die bisher in der Literatur fast gänzlich vernachlässigten intertriginösen Affectionen der Frauen zum Gegenstand einer eingehenden klinischen Studie. Der Localisation nach unterscheiden sie drei Formen: 1. an der fossa genito cruralis, 2. an der Innenfläche der Oberschenkel, 3. in der Umgebung des Afters. ad 1. Unter fossa genito cruralis verstehen die Verfasser ein unterhalb der Genito crural-Falte beim Speculiren zu Tage tretendes Dreieck, dessen Basis (4—6 Cm.) mit letzterer zusammenfällt, dessen Spitze sich an der Innenfläche des Oberschenkels verliert; seine Höhe beträgt 3—4 Cm. An dieser Stelle zeigen sich bei der nicht acuten Form der Intertrigo (État de repos) eine Reihe von 2—3 Mm. bis 3 Cm. langen, $^1/_4$—$^1/_2$ Mm. tiefen, von oben nach abwärts und von vorne nach hinten parallel zu einander ziehenden Furchen, deren Grund beim Anspannen der Haut rosa, bei alten Leuten oft perlmutterartig glänzend erscheint. Zwischen diesen treten streifenförmig plateauartige Hauterhebungen hervor, welche von secundären parallel und senkrecht zu den Hauptfurchen verlaufenden Einsenkungen durchzogen werden. Ausserdem regellos zerstreut einzelne stecknadelkopfförmige folliculäre Erhebungen von lichterer Farbe als die Umgebung. Bei Anspannung der Haut werden die Erscheinungen weniger deutlich und können sogar bis auf die Pigmentation verschwinden. Dieselbe ist von der Stärke des Entzündungsprocesses und der chromatogenen Beschaffenheit des Indivi-

Digitized by Google
Original from UNIVERSITY OF MICHIGAN
Generated on 2019-05-27 18:21 GMT / http://hdl.handle.net/2027/mdp.39015072936266
Public Domain in the United States, Google-digitized / http://www.hathitrust.org/access_use#pd-us-google

duums abhängig. Intensiver treten die Veränderungen auf, wenn die in Betracht kommenden Stellen weniger behaart sind. Insbesondere die intermediären Vorsprünge sind der Sitz der Pigmentation. Die Kranken klagen weder über Schmerz noch Pruritus. Im entzündlichen Stadium, welches bei Frauen mit starkem, blennorrhoischem Ausfluss oder errodirten Papeln beobachtet wird, sind die Veränderungen stärker ausgesprochen, die Furchen bis 1 Mm. tief, die Erhebungen auf geröthetem Grund deutlicher hervortretend. Ruhelage, Borwasserwaschungen, Puder beseitigen sehr rasch die entzündlichen Erscheinungen und führen das erstgenannte Stadium „de repos" herbei. — ad 2. Die zweite Form entsteht durch Reibung der inneren Schenkelflächen bei corpulenteren Frauen und localisirt sich in einem stumpfwinkeligen Dreieck mit nach abwärts gerichtetem Scheitel, der zwischen dem mittleren und oberen Oberschenkel-Drittel liegt. Die Pigmentation der Stelle kann alle Nuancen, vom leichten Gelbbraun bis zum tiefen Schwarzbraun aufweisen. Die Haut ist daselbst von feinen, in grossem Bogen gekrümmten Furchen durchzogen, deren Concavität nach hinten und oben gerichtet ist. Zwischen denselben ist sie wie chagrenirt. Durch Variation des Lichteinfalls kann man bei genauerer Untersuchung zahlreiche kleine, abgeplattete, glänzende Façetten erkennen, wie im Beginn einer Lichenification. — ad 3. Sie ist die gewöhnlichste Form. In der Umgebung des Afters lassen sich drei verschieden intensive Pigmentzonen unterscheiden. Die histologische Untersuchung ergibt: Im acuten Stadium: Proliferation der einzelnen Zellagen der Epidermis, trübe Schwellung des Stratum malpighii und reichliche Bildung von Eleidin. Im torpiden Stadium eine Vermehrung der Epidermiszellen, wobei die einzelnen Schichten ihre regelmässige Anordnung beibehalten, Verlängerung der Papillen und Pigmentbildung in der Cutis und dem Stratum basale. R. Fischel (Bad Hall).

Coffin. Remarques sur la théorie parasitaire du psoriasis. Journal des maladies cutanées et syphilitiques. 1899. p. 74.

Coffin, ein enragirter Anhänger der Theorie der parasitären Natur der Psoriasis, sucht in diesem theoretischen Artikel die Einwände Derer, die nicht an den parasitären Charakter der Psoriasis glauben, zu widerlegen, indem er die Analogie anderer parasitärer Hautkrankheiten in's Feld führt. Paul Neisser (Beuthen O/S.).

Méneau. Du lichen scrophulosorum. Journal des maladies cutanées et syphilitiques. 1899. p. 6.

Nach einer ausführlichen Zusammenstellung der Literatur, von Hebra beginnend, bespricht Méneau die verschiedenen Ansichten der einzelnen Autoren und Schulen über diese interessante Erkrankung, für deren tuberculosen Charakter nach des Verf. Meinung erst Jacobi durch den Nachweis eines Tuberkelbacillus in einem excidirten Lichenknötchen und Haushalter durch den positiven Impferfolg bei 3 Meerschweinchen den Beweis erbracht haben. In Deutschland und England ist diese Erkrankung bedeutend häufiger als in Frankreich und Amerika. Dem Verf. zu Folge dringen die Bacillen wahrscheinlich von Aussen durch Kratzen

Digitized by Google
Original from UNIVERSITY OF MICHIGAN
Generated on 2019-05-27 18:20 GMT / http://hdl.handle.net/2027/mdp.39015072936266
Public Domain in the United States, Google-digitized / http://www.hathitrust.org/access_use#pd-us-google

in die Haut, verlieren dort bald ihre Färbefähigkeit, hinterlassen jedoch ihre widerstandsfähigeren Sporen. Es wäre dies ein Grund dafür, dass der Nachweis von Bacillen so schwer zu erbringen ist, während die Ueberimpfbarkeit durch Haushalter's Experimente bewiesen sei. Es folgt sodann noch eine Besprechung der klinischen Erscheinungen und der Therapie, die nach Méneau in Leberthran, Jod, Arsen innerlich und in Badecuren in alkalischen oder arsenhaltigen Wässern bestehen soll.

Paul Neisser (Beuthen O. S.).

Guy. Sur une papillomatose prurigineuse généralisée (lichen plan papillomateux). Journal des maladies cutanées et syphilitiques. 1899. p. 129.

Der Patient Guy's, ein 45jähriger Bauer, zeigte seit $2^1/_2$ Jahre eine juckende Hautaffection des rechten Unterschenkels, welche sich allmälig fast über den ganzen Körper verbreitete und welche Verfasser, gestützt auf die histologische Untersuchung eines excidirten Stückes als Lichen planus papillomatosus diagnosticirt. Paul Neisser (Beuthen O. S.).

Bildungsanomalien.

Hügel, G. Ueber Acanthosis nigricans. Inaug.-Diss. Strassburg 1898.

Der von Hügel mitgetheilte Fall ist derselbe, der bereits von Wolff bei Gelegenheit des VI. Congresses der deutschen dermatolog. Gesellschaft demonstrirt wurde (s. dieses Archiv, Bd. 47, pag. 417 u. f.). Die inzwischen von Hügel vorgenommene mikroskopische Untersuchung ergab als wesentliche pathologische Veränderung: erstens eine starke Hypertrophie im Stratum spinosum und zwar eine Vermehrung der Zellen desselben, ohne Veränderungen an den Zellen oder an ihren Kernen und ohne Störung ihrer Anordnung. Ein zweiter Hauptbefund besteht in der Atrophie des Stratum granulosum und in dem Fehlen eines Stratum lucidum. Als drittes Moment findet man eine abnorme Pigmententwicklung und zwar besonders in den basalen Cylinderzellen. Als letztes Hauptmoment pathologischer Veränderung ist eine enorme Wucherung des Papillarkörpers zu verzeichnen. Diese Veränderungen sind übereinstimmend an allen Schnitten gefunden und je nach der Intensität der Entwicklung einer der obigen pathologischen Zustände nach der einen oder anderen Seite ergab sich jedesmal das entsprechende makroskopische Bild. So z. B. fand sich durchweg bei den papillomatösen Wucherungen des Halses eine enorme Hypertrophie des Papillarkörpers und nur eine geringe Vermehrung des Pigments, während bei den Naevi, die am Oberarme abgetragen waren, die Hypertrophie des Papillarkörpers nicht so mächtig war und jedenfalls zurücktrat vor der grösseren Ablagerung des Pigments.

Ed. Oppenheimer (Strassburg i./E.).

Digitized by Google
Original from UNIVERSITY OF MICHIGAN
Generated on 2019-05-27 18:20 GMT / http://hdl.handle.net/2027/mdp.39015072936266
Public Domain in the United States, Google-digitized / http://www.hathitrust.org/access_use#pd-us-google

Kessler, Max. Ueber Vitiligo. Inaug.-Diss. Würzburg 1899.

Der erste der von Kessler mitgetheilten Fälle betrifft ein 19jähriges Mädchen mit weissen, vollständig symmetrisch an beiden Körperhälften sich entwickelnden und noch in der Entwicklung begriffenen Vitiligoflecken. Die Affection besteht seit dem 7. Lebensjahre. Auffallend ist, dass die Haare an dem Entfärbungsprocess nicht betheiligt sind, obwohl derselbe auf den Haarboden übergeht. Dasselbe ist in dem 2. Falle der Fall, wo besonders die Unterbauchgegend und die Oberschenkel befallen sind. In beiden Fällen keinerlei nervösen Symptome, die einen Anhaltspunkt für die Entstehung des Leidens geben könnten.

Ed. Oppenheimer (Strassburg i./E.).

Kamm, Max, Breslau. Acute Mastoiditis complicirt durch Sclerodermie. Zeitschrift für Ohrenheilkunde, Bd. 37, H. 1. 1900.

Sclerodermie an Kopf nnd Hals eines 17jährigen Mädchens erschwerte in hohem Grade die Diagnose einer acuten Entzündung des Warzenfortsatzes und verursachte bei der nothwendig gewordenen Operation starke venöse Blutung. Die operirte Mastoiditis benöthigte über 6 Monate bis zur Heilung. Otto Piffl (Prag).

Galloway, J. and **Mac Leod**, J. M. H. Mycosis fungoides. (British Journal of Dermatology 1900.)

Nach Mittheilung von 3 Fällen von Mycosis fungoides gehen die Verfasser auf die bei denselben vorgenommenen Untersuchungen über, deren Ergebnisse am Schlusse der Arbeit zusammengefasst werden. Die histologische Untersuchung prämycotischer Herde ergab: Bindegewebs-Zellproliferation um die Blutgefässe, Haarfollikel, Arrectores pilorum, um die Talgdrüsen, Schweissdrüsenausführungsgänge und zuweilen auch um die Schweissdrüsen selbst, unter Bildung von Zellnestern zwischen den Bindegewebsbündeln. Diese Zellen sind entweder gross, oval, spindelförmig oder rundlich, mit gekörntem Protoplasma und grossem Kerne. Sie zeigten in den ersten Efflorescenzen mitotische Formen, in den späteren theilten sie sich in amitotischer oder directer Art; oder es waren kleine rundliche Zellen mit kleineren Kernen als bei den obenerwähnten grossen Zellen. Verschieden gestaltet, erscheinen sie als Producte der raschen amitotischen Theilung der erstgenannten Zellen. Drittens fanden sich Mastzellen von verschiedener Grösse an Zahl nicht vermehrt, im Gegentheil relativ vermindert; viertens spärliche Plasmazellen und schliesslich unvollkommene Riesenzellen mit 8—10 Kernen. Die Verfasser konnten in den ersten Krankheitsstadien keine Vermehrung oder Zerstörung des Collagens oder Elastins beobachten. Die Veränderungen der Epidermis bestanden in activer Mitose der Stachelzellen und Längenwachsthum der interepithelialen Fortsätze, ferner in Coriumgewebsnestern im Rete, interepithelialem Oedem. Bei stärkerer Abschuppung Unvollständigkeit der Uebergangslagen, gelegentlich Fehlen des Keratohyalins, mangelhafte Verhornung, Persistenz der Kerne in den oberflächlichsten Hornzellen. Im Spätstadium der Krankheit ergab die histologische Untersuchung: Zunahme der Proliferation der Zellen, die eine deutliche Ten-

Generated on 2019-05-27 18:20 GMT / http://hdl.handle.net/2027/mdp.39015072936266
Public Domain in the United States, Google-digitized / http://www.hathitrust.org/access_use#pd-us-google
Digitized by Google
Original from UNIVERSITY OF MICHIGAN

denz zum Zerfall aufweisen, wie sich dies nach der Unregelmässigkeit und Fragmentirung erkennen lässt. Letztere Erscheinungen sind insbesondere im Stadium der frambösiformen Geschwürsbildung deutlich ausgeprägt. Die Reaction des Collagens und Elastins wird basophil. Das Granulom beeinträchtigt das Epithel, welches flacher wird, ja es kann unter Umständen die Oberfläche erreichen, in welchem Falle es nur von einer Lage der Hornschicht bedeckt erscheint. In diesem Stadium ist eine Verwechslung mit dem tuberculösen und syphilitischen Granulom, mit Hautsarcomen, leukämischen oder pseudoleukämischen Geschwülsten möglich. Die hauptsächlichsten differential-diagnostischen Momente in histologischer Hinsicht erfahren nun seitens der Autoren eine eingehende Besprechung, wobei auch kurz die diesbezüglichen Literaturangaben gestreift werden. Anschliessend an die Ergebnisse der histologischen Untersuchung werden nun die ebenso genauen bakteriologischen Untersuchungen mitgetheilt, als deren hauptsächlichstes Ergebniss Folgendes zusammengefasst wird: Wie dies bei in Zerfall begriffenen Granulationsgeweben vorauszusetzen ist, finden sich zahlreiche Mikroorganismen, denen jedoch keine specifische Bedeutung zugesprochen werden kann. In einem Falle wurde ein Bacillus gefunden, der eine gewisse Aehnlichkeit mit dem Friedländer'schen Bacillus aufwies, jedoch nur eine atypische Varietät desselben zu sein schien. Die Verfasser glauben nicht an eine ätiologische Beziehung dieses Bacillus zur Mycosis fungoides, sondern sehen denselben mehr als zufälligen Befund an. Die bakteriologische Untersuchung des 3. Falles wurde erst an der Leiche vorgenommen und ergab negative Resultate. Robert Herz (Prag).

Whitehead, R. H. A Contribution to The Study of Malignant Tumors Arising in Congenital Moles. Bulletin of The Johns Hopkins Hospital, Bd. XI. Nr. 114. 1900.

Nachdem Whitehead die Literatur über die Entwicklung der bösartigen Geschwülste aus Pigmentmälern bespricht, beschreibt er zwei einschlägige Fälle der Naevocarcinome von Unna oder der melanotischen Alveolarsarcome der meisten Autoren. In beiden Fällen entwickelten sich metastatische Geschwülste binnen wenigen Monaten. Genaue mikroskopische Untersuchung bewies, dass Geschwülste von Pigmentmälern ihren Ursprung haben können, welche den melanotischen Tumoren vollkommen ähnlich sind, denen jedoch wirkliches melanotisches Pigment gänzlich fehlt.

Louis Heitzmann (New-York).

Schüller, Prof. Dr. Max. Beitrag zur Aetiologie der Geschwülste. Centralblatt f. Bakteriologie u. Parasitenkunde. Bd. XXVII. pag. 511.

Schüller berichtet, dass es ihm zunächst aus einem Riesenzellensarcom gelungen sei, scharf charakterisirte, niedere, wahrscheinlich thierische Organismen zu cultiviren und in verschiedenen Entwickelungsphasen im Geschwulstgewebe nachzuweisen. Es sind anscheinend bei Carcinom und bei Sarcom gleiche, jedenfalls bis jetzt nicht scharf zu trennende, rundliche oder ovale, blasige Körper von goldgelber bis

Digitized by Google
Original from UNIVERSITY OF MICHIGAN
Generated on 2019-05-27 18:20 GMT / http://hdl.handle.net/2027/mdp.39015072936266
Public Domain in the United States, Google-digitized / http://www.hathitrust.org/access_use#pd-us-google

bräunlicher Farbe, 3 bis mehrfach grösser als rothe Blutzellen mit stark lichtbrechender Hülle und dunklem Inhalt. Die Kapsel zeigt radiäre Streifung, bisweilen Schichtung. Erstere ist wohl nur eine Erscheinungsform der Poren, von denen die Hülle durchsetzt wird, und durch welche bei jüngeren Formen Protoplasmafäden ausgestreckt werden, die den Organismus wie ein heller Saum umgeben. Am besten sieht man die Gebilde in Zupfpräparaten und im hängenden Tropfen (Kochsalzlösung), in dem sie auch cultivirt werden. Zur Färbung eignen sich nur schwache Alaunhämatoxylin- und Alauncarminlösungen. Uebertragungen auf Kaninchen scheinen positiv auszufallen, doch ist die Zeit zur Beurtheilung noch zu kurz. Ausführliche Mittheilungen mit Abbildungen behält der Autor sich vor. Max Wolters (Bonn).

Fordyce, J. A. Endothelioma of the Skin Developing in the Scar-Tissue of Lupus Vulgaris; Angio-Sarcoma of the Skin. The Amer. Journ. of the Med. Science, Band CXX. Nr. 2. 1900.

Bei einer 46jährigen Frau, welche einen Lupus vulgaris des rechten Unterarmes hatte, fand Fordyce im Narbengewebe ein erbsengrosses Knötchen, das zuerst den Eindruck einer hypertrophischen Narbe machte, durch Behandlung mittels Elektrolyse sich jedoch rasch vergrösserte. Er excidirte das Knötchen und da sich ein falsches Keloid bildete, operirte er ein zweites Mal. Bei mikroskopischer Untersuchung des entfernten Stückes fand er das Derma mit Massen von grösseren und kleineren Zellen von rundlicher, ovaler oder länglicher Gestalt infiltrirt. Diese Zellen waren hauptsächlich um dilatirte Blutgefässe gruppirt und mit dem Endothel der Gefässe in Verbindung, so dass man den Ursprung der Structuren mit Leichtigkeit verfolgen und sie von den im Epithel der Haarfollikeln und Drüsen entstehenden Epitheliomen unterscheiden konnte. Fordyce glaubt nicht, dass die Entwicklung einer derartigen Geschwulst zusammen mit Lupus bis jetzt beobachtet wurde. Trotzdem unzählige Mitosen vorhanden waren und die Zellen also einen bösartigen Charakter hatten, möchte er eine bessere Prognose stellen, als bei den im Verlaufe von Lupus entstehenden Epitheliomen. Louis Heitzmann, (New-York).

Niermann, Richard. Ueber einen Fall von Xanthoma multiplex tuberosum verbunden mit Diabetes mellitus. Inaug.-Diss. Würzburg 1898.

Bei einem 35jährigen Obersteiger mit Diabetes traten plötzlich Knötchen auf, die nach zweimonatlichem Bestande spontan verschwanden, um jedoch bald wiederzukehren. Die Knötchen entstanden schnell und traten multipel am Körper auf; vorzüglich befallen waren, abgesehen von der Gegend oberhalb der Glutaeen, die Streckseiten der Extremitäten und hier wieder hauptsächlich Knie- und Ellenbogenpartie, erst in zweiter Linie die Beugeseiten der Arme und vereinzelt nur Stellen des Nackens und der Brust. Die Palpebrae waren frei, ebenso der behaarte Theil des Kopfes, dagegen zeigten sich Tumoren an der Schleimhaut des Rachens.

Digitized by Google
Original from UNIVERSITY OF MICHIGAN
Generated on 2019-05-27 18:20 GMT / http://hdl.handle.net/2027/mdp.39015072936266
Public Domain in the United States, Google-digitized / http://www.hathitrust.org/access_use#pd-us-google

Zur Zeit der Beobachtung war die Affection schon zum zweiten Male in spontaner Rückbildung begriffen, was speciell betont zu werden verdient. Keinerlei Beschwerden seitens der Hauterkrankung. Mikroskopisch konnte Niermann das bekannte Bild des Xanthoma tuberosum (reichliche Fettzellen enthaltende Bindegewebszellenmassen) nachweisen.

Ed. Oppenheimer (Strassburg i./E.).

Wagner, Emil. Ueber isolirtes Xanthelasma tuberosum des Fingers. Inaug.-Diss. Würzburg. 1897.

Bei einem 43 Jahre alten Metzger entwickelte sich nach einer Contusions-Verletzung eine Geschwulst an der Endphalange des r. Zeigefingers, die sich im Verlaufe von 7 Jahren bis zur Grösse einer Haselnuss entwickelte. Der weiche Tumor hatte an der Oberfläche einzelne gelblichbräunliche Flecken, scharf abgegrenzten Rand und war absolut schmerzlos. Die klinische Diagnose Xanthelasma wurde durch die mikroskopische Untersuchung bestätigt. Was die Histogenese der Geschwulst betrifft, so wird nach Ansicht Wagner's eine primäre Degeneration des subcutanen Fettgewebes im Sinne einer cavernösen Entartung desselben und daraufhin weitere Entartung des Cavernoms im Sinne eines Riesenzellensarcoms mit stellenweiser Ausbildung von Xanthomgewebe eine erschöpfende Definition für diese interessante Geschwulst abgeben.

Ed. Oppenheimer (Strassburg i./E.).

Sears, George G. Two Cases of Abnormal Sexual Development. Boston Med. et Surg. Journ. Bd. CXLIII, Nr. 10. 1900.

Beschreibung zweier Fälle von schlecht entwickelten Geschlechtsorganen. In dem einen, einem 25jährigen Manne, waren Penis und Hoden nur die Hälfte der gewöhnlichen Grösse, die Schamhaare wuchsen wie beim weiblichen Geschlecht und die Brüste waren gross und stark entwickelt. Geschlechtliche Functionen waren normal. In dem zweiten, einem 26jährigen Mädchen, waren die äusseren Geschlechtsorgane nicht mehr entwickelt als bei einem 10jährigen Kinde und die Vagina liess kaum den kleinen Finger durch. Ovarien waren nicht zu fühlen und Schamhaare keine vorhanden. Die Brüste waren vollkommen unentwickelt und die Hüften von männlichem Typus. Ihre geistige Entwicklung war anscheinend so weit zurück wie die geschlechtliche.

Louis Heitzmann (New-York).

Riis, Carl. Ein Fall von infantilem Myxödem mit Pilul. gland. thyreoid. sic. behandelt. (Hospitalstidende 4. Reihe, B. VIII. Nr. 14. April 1900.)

Riis ergänzt seine früheren Mittheilungen über diesen Fall. (Hospitalstidende 1899 Nr. 2.) Das Kind hat seit Beginn der Behandlung im Januar 1898 bis zum Januar 1900 1825 Pillen à 2 Ctgr. bekommen. Es ist gewachsen, stärker geworden und hat sich auch in geistiger Richtung bedeutend entwickelt, so dass sie, die früher eine unbewegliche vegetative Masse war, jetzt ein lebhaftes, intelligentes kleines Mädchen geworden ist.

C. T. Hansen (Kopenhagen).

Generated on 2019-05-27 18:20 GMT / http://hdl.handle.net/2027/mdp.39015072936266
Public Domain in the United States, Google-digitized / http://www.hathitrust.org/access_use#pd-us-google
Digitized by Google
Original from UNIVERSITY OF MICHIGAN

Zaniboni, B. Di un caso di malattia di Quincke. (Gazz. degli ospedali 1900, 18. Nov.)

Verf. berichtet über einen Fall von acutem, recidivirendem, umschriebenem Oedem. Ausser dem von ihm selbst beobachteten Kranken litten an dieser Krankheit noch dessen Vater und ein jüngerer Bruder. Wie beim Vater fing sie auch bei dem Kranken mit dem 18. Jahre an und trat an den verschiedensten Körperstellen auf: an den Arm- und Beingelenken, am Gesicht, am Scrotum und auf der Stimmritze. Das Oedem verschwand stets sehr schnell und ohne Störungen zu hinterlassen. Im übrigen liess sich keine weitere Anomalie an dem Kranken auffinden.

L. Philippson (Palermo).

La Mensa Nicolo. Sul cheloide, contributo alla istopatologia e casuistica. (Ueber das Keloid. — Rassegna internaz. della Medicina moderna 1900, Nr. 18, 19.)

Verf. berichtet aus der Klinik von Prof. Tommasoli über einen Fall von Keloiden, die sich in den Narben, welche durch ein papulo-ulceröses Syphilid hervorgerufen waren, entwickelt hatten. Auf Grund der klinischen Eigenschaften der Keloide und der histologischen Untersuchung derselben discutirt er die Frage von den klinischen und histologischen Unterschieden zwischen wahrem und falschem Keloid und kommt zu dem Resultate, dass dieselben einer genaueren Prüfung nicht Stich halten. In seinem Falle sassen nämlich die Keloide hauptsächlich dort, wo sich auch die spontanen mit Vorliebe entwickeln, d. h. an den Schultern, an den Oberarmen und an der Brustregion und zwar symmetrisch. Auch fehlten hier nicht die subjectiven Symptome des Juckens und des Schmerzes auf Druck (während, was ein Novum ist, die Schmerzempfindung an den Keloiden aufgehoben war). Ferner ergab die histologische Untersuchung das Fehlen von Narbengewebe und bestand der Tumor aus neugebildeten, regelmässig gelagerten Bindegewebszügen, an deren Peripherie Zeichen von Entzündung bestanden; ausserdem waren, wenn auch schwach, Papillen und interpapilläre Zapfen ausgebildet — alles Befunde, die nach den Autoren mehr für ein wahres Keloid sprechen würden, während hier doch ein sicheres Narbenkeloid vorlag. Es erscheint demnach Verf. überflüssig, die bestehende Trennung aufrecht zu erhalten und es erscheint ihm wichtiger hervorzuheben, dass bei jedwedem Keloid, welchen Ursprungs es auch sein mag, das wichtigste die fortschreitende Bildung neuen Bindegewebes sei, dass es sich also um einen Process handelt, der den Tumoren gleichzustellen sei, und wie diese nicht ihren Charakter ändern, wenn sie sich gelegentlich auch in einer Narbe entwickeln (wie Carcinom und Sarcom) können, ebensowenig ist es bei dem Keloid der Fall. Den verschiedenen Arten von Keloiden liegt stets derselbe anatomische Process zu Grunde.

L. Philippson (Palermo).

Gasne et Guillain. Angioma segmentaire. Nouvelle Iconographie de la Salpêtrière XIII. 2. pag. 169.

Digitized by Google
Original from UNIVERSITY OF MICHIGAN
Generated on 2019-05-27 18:20 GMT / http://hdl.handle.net/2027/mdp.39015072936266
Public Domain in the United States, Google-digitized / http://www.hathitrust.org/access_use#pd-us-google

Es handelt sich um einen Fall von ausgedehntem Angiom, welches ein vollständiges Körpersegment, die rechte obere Extremität, von den Fingerspitzen bis einschliesslich einem Theil der Thoraxwand, einnimmt. Es besteht aus zahlreichen, theils kleineren, theils grösseren, bald weichen, bald derberen Geschwülstchen, die sich zum Theil verdrängen lassen, die spontan schmerzhaft und leicht druckempfindlich sind. Es sind congenitale subcutane Angiome, die z. Th. Kalkeinlagerungen zeigen, wie mittelst der Röntgendurchleuchtung festgestellt werden konnte.

Victor Lion (Mannheim).

Baumann, Emil. Ein Fall von Hauthorn des Augenlides. Inaug.-Diss. Würzburg 1898.

Das von dem linken unteren Augenlide eines 69jährigen Mannes entfernte Hauthorn war ca. 6—7 Mm. lang, an der Basis 3 Mm. breit und nahm gegen das Ende ziemlich gleichmässig, kegelförmig ab. Es bestand aus einem weisslich glänzenden Kern und einem grauen, derben Mantel, dessen Oberfläche uneben und mit spärlichen Haaren besetzt war. Mikroskopisch war nach Baumann besonders interessant, dass das circumscripte Indielängewachsen des Papillarkörpers nicht nur durch eine excessive Verlängerung der Bindegewebssprossen erfolgte, sondern auch durch seitliche Sprossen der Hautpapille, und dass durch die Verwachsung der letzteren über dem präexistirenden Epidermisstratum ein neues aufgebaut wurde. Ed. Oppenheimer (Strassburg i./E.).

Snegirew, K. Ein Neurofibrom der Lid- und Kopfhaut. Medicin. Obosr. Decemb. 1900.

Snegirew beschreibt einen Fall von ungewöhnlich grossem Neurofibrom bei einer Frau von 24 Jahren. Der Tumor besteht seit frühester Kindheit und nimmt von Jahr zu Jahr an Umfang zu. Fast die ganze linke Gesichtshälfte ist von der Geschwulst bedeckt: die linke und das innere Drittel der rechten Stirnhälfte, die obere Hälfte des Nasenrückens, das linke Auge und die linke Wange bis zur plica naso-labialis und dem linken Mundwinkel. Die untere Grenze reicht beinahe bis zum Unterkieferwinkel, die äussere fast bis zum Ohr, von hier erstreckt sich die Geschwulst längs der lin. semicircularis ossis frontis bis zur Haargrenze, fast die ganze linke Hälfte des Stirnbeins einnehmend. Ein kleines Geschwülstchen von der Grösse einer halben griechischen Nuss sitzt noch ausserdem auf der Brusthaut in der Nähe der linken Achselhöhle. Verf. hat den Tumor in 2 Sitzungen operativ entfernt und genau mikroskopisch untersucht. Die Untersuchung hat die Diagnose bestätigt. Die grösseren Neurofibrome der Haut werden, da das Mikroskop meist nicht zu Hilfe genommen wird, für Elephantiasis cutis erklärt. Therapeutisch kommt ausser einem operativen Eingriff noch die Galvanocaustik in Frage. Bei der Operation muss man auf eine grössere, wenn auch meist ungefährliche Blutung gefasst sein. Das erreichbare kosmetische Resultat lässt nicht viel zu wünschen übrig. Die Function der mm. levator und orbicularis wird vollkommen wieder hergestellt.

S. Priesmann (Libau).

Digitized by Google
Original from UNIVERSITY OF MICHIGAN
Generated on 2019-05-27 18:20 GMT / http://hdl.handle.net/2027/mdp.39015072936266
Public Domain in the United States, Google-digitized / http://www.hathitrust.org/access_use#pd-us-google

Kolipinski, Louis. Hyperidrosis of the Axilla; Its Treatment with the Thermocautery. New-York Med. Journ. XXII. 1126. Decb. 29. 1900.

Kolipinski versuchte angesichts der nur vorübergehenden Wirkung anderer Methoden Application des Thermocauter mit seiner flachen Seite auf die schwitzenden Stellen und erzielte in dem einen mitgetheilten Falle günstiges Resultat. Nach Reinigung und Entfernung des Haares wird ohne Anaestheticum der lebhaft roth glühende Brenner auf die am meisten schwitzenden Stellen bis zur Verbrennung 2. und 3. Grades applicirt, so dass ungefähr die Hälfte der Oberfläche behandelt wird. Trockener Verband mit Wismuth oder Zinkoxyd.

H. G. Klotz (New-York).

Heuss, E. Lichen planus der Urethralschleimhaut. Monatshefte f. prakt. Dermatologie. Bd. XXXI. 1900.

Der Patient von Heuss, welcher Efflorescenzen von Lichen planus an der Wangenschleimhaut und Zunge, ferner am Penis und Scrotum aufwies, hatte leichtes Kitzeln in der vorderen Harnröhre, im Urin einige feinste, aus Epithel bestehende Flöckchen. Die urethroskopische Untersuchung ergab in der Mitte der pars pendula an der oberen Wand zwei scharf von der rothen Umgebung sich abhebende bläulichweisse Fleckchen, ein hinterer, runder, etwa erbsengrosser, ein vorderer kleinerer, länglicher, am ersteren an einer Stelle ein Netzwerk feinster, weisser Streifen. Nach zweimonatlicher Arsenbehandlung waren die Urethralplaques geschwunden, die Affection an den übrigen Partien erwies sich resistenter.

Ludwig Waelsch (Prag).

Audry. Sur une lésion papuleuse d'origine sudoripare probable. Journal des maladies cutanées et syphilitique. 1899. pag. 80.

Der Patient Audry's, ein 34jähriger Melker, zeigte auf dem rechten Handrücken 5 derbe, braungelbe, trockene, verrucöse Papeln auf gesunder Haut, welche excidirt wurden. Der histologische Befund ergab Oedem und Entzündung der Cutis, namentlich im Niveau der Schweissdrüsen, enorme Erweiterung der Lymph- und Blutgefässe an der Spitze der Papillen, secundäre Alteration des Epithels, die besonders in der Tiefe durch Diapedese verursacht ist. Die Wände der Schweissdrüsen sind enorm verdickt, ihr Lumen häufig völlig verstopft; zwischen ihnen liegen grosse Zellen, welche Audry vielleicht für Plasmazellen, keinesfalls aber für Lympho- oder Leukocyten oder Mastzellen hält.

Paul Neisser (Beuthen O/S.)

Roche-Imbard, Felix. Un cas de pigmentation anormale de la peau. Journal des maladies cutanées et syphilitiques. 1899. pag. 193.

Roche-Imbard stellt eine 38jährige Person vor, deren Vater ein Neger, deren Mutter ein Albino war, und deren Körperoberfläche eine höchst merkwürdige Mischung von Schwarz und Weiss zeigt. Während die Rückseite des Oberkörpers, Kopf, Hals, Hände und Füsse schwarz

Digitized by Google
Original from UNIVERSITY OF MICHIGAN
Generated on 2019-05-27 18:20 GMT / http://hdl.handle.net/2027/mdp.39015072936266
Public Domain in the United States, Google-digitized / http://www.hathitrust.org/access_use#pd-us-google

sind, ist der übrige Körper weiss mit kleinen eingesprengten schwarzen Punkten. Trotzdem Roche-Imbard betont, dass es sich hier um keinen pathologischen Vorgang, sondern nur um ein interessantes Spiel der Natur handelt, zählt er doch im Anschluss hieran die Ursachen der pathologischen Melanodermie auf. Paul Neisser (Beuthen O/S.).

Péré. Chéloide traitée par les injections d'huile créosotée. Journal des maladies cutanées et syphilitiques. 1899. pag. 454.

Péré berichtet ausführlich über die augenfällige Besserung eines Keloids, das sich nach einer Exstirpation von Halsdrüsen gebildet hatte, nach circa 40 innerhalb von etwa 4 Monaten gemachten Injectionen von 20% Creosotöl. Paul Neisser (Beuthen O./S.).

Vivès. Verrues de famille. Journal des maladies cutanées et syphilitiques. 1899. pag. 463.

Bericht über eine kleine familiäre Epidemie von Verrucae, wo eine Tochter ihre Mutter und zwei Brüder mit diesen inficirt hatte.

Paul Neisser (Beuthen O/S.).

Orbaek. Lichen atrophicus et vitiligo. Journal des maladies cutanées et syphilitiques. 1899. pag. 738.

Orbaek berichtet nach einer Zusammenstellung der Literatur einen Fall von Lichen planus atrophicus und Vitiligo der Schamgegend bei einem nervös beanlagten 23jährigen jungen Mann.

Paul Neisser (Beuthen O/S.).

Greeff, R. Ueber Augenerkrankungen bei Xeroderma pigmentosum. (Epibulbäres Carcinom bei einem 6jährigen Knaben.) Archiv f. Augenheilk. 1900. XLII. Bd. pag. 99—124.)

Greeff's Fälle betreffen das 3. und 5. von sechs Kindern einer Familie. Von den beiden Knaben war der eine 6, der andere 11 Jahre alt. Die übrigen 4 Geschwister, 2 Mädchen und 2 Knaben, sind gesund, zeigen nicht die geringste Spur der Erkrankung, nicht einmal Sommersprossen, auch keine Empfindlichkeit der Haut. Eltern und Grosseltern leben, sind vollkommen gesund, waren nicht blutsverwandt und hatten keinerlei Hautkrankheit, wie auch sonst niemand in der Familie. Beide Patienten wurden mit normaler Haut geboren.

Bei dem 6jährigen Knaben begann die Erkrankung mit Schwarzfärbung der Haut im Gesicht und an den Händen vor 1½ Jahren. Die Geschwulstbildung am rechten Auge vor 7 Wochen. An der Haut aller gewöhnlich entblösst getragener Körpertheile, am ausgeprägtesten im Gesichte, sieht man zahlreiche nicht erhabene und erhabene sommersprossenähnliche Flecke seltener geröthet, meist braun bis schwarz, dazwischen weisse Hautstellen, vereinzelt Teleangiektasien. In der Nasengegend einige warzenähnliche Erhebungen (bis 6 Mm hoch). Die Fusssohlen, Handflächen und der gewöhnlich kleiderbedeckte übrige Körper frei. Nur auf dem Rücken ein vereinzelter Pigmentfleck in der Höhe des XII. Brustwirbels. Lippenschleimhaut zeigt ähnliche Veränderungen

Digitized by Google
Original from UNIVERSITY OF MICHIGAN
Generated on 2019-05-27 18:20 GMT / http://hdl.handle.net/2027/mdp.39015072936266
Public Domain in the United States, Google-digitized / http://www.hathitrust.org/access_use#pd-us-google

wie die Haut, Zunge ist frei, am Gaumen einige rothe und pigmentirte Flecke. Die rechte Lidspalte ist fast ganz ausgefüllt von einem wallnussgrossen Tumor, fleischroth nicht pigmentirt und an der Oberfläche stark granulirt, sehr derb, nicht verschieblich. Er sitzt auf der Conjunctiva sclerae und einem Theil der Cornea. Therapie: Tinct. Fowleri; Einpackungen mit Sublimat-Aether-Alkohol. Keine Veränderung. Enucleation des Augapfels mit dem aufsitzenden Tumor.

Bei dem 11jährigen Knaben begann die Erkrankung $1^1/_2$ Jahre vor der Aufnahme. Die Hautveränderungen ähnlich wie bei dem jüngeren Bruder. Im Nacken ein 50 Pfennigstück grosser Tumor mit zerklüfteter Oberfläche. Im Gesichte 15—20 grössere warzenartige Knoten, der grösste bohnengross. Augen: Vollständiger Schwund der Cilien, Conjunctivitis und Blepharitis chronica. Deutliche Teleangiektasien der Conjunctiva sclerae. Links ein dunkler Pigmentfleck auf der Sclera; rechts eine sectorenförmige Hornhauttrübung.

Die mikroskopisch-anatomische Untersuchung des Bulbus und Tumors zeigte ein echtes Schleimhautcarcinom von der Corneoscleralgrenze ausgehend, die Cornea breit überragend mit derselben verwachsen und in die Tiefe eindringend. Die dicken Hautknoten in Gesicht und Nacken liessen mikroskopisch den „Charakter des Carcinoms meist leicht erkennen". Sehr breite Hornschicht mit zahlreichen Perlenkegeln. Stachelschicht ebenfalls verbreitert, die Zellen in Nestern und Strängen gelagert, von denen Zapfen oft bis ins Corium dringen. Pigment in Rete malpighi und auch im Corium. Es folgt eine sehr ausführliche historische Uebersicht der Klinik dieser Erkrankung und Zusammenstellung der sie begleitenden Augenaffectionen, wie sie die einzelnen Autoren beobachtet haben. Zwei Photographien von Moulagen der beiden Kranken sind beigegeben.

Mehr als ein Jahr nach dieser Beobachtung wurde festgestellt, dass der 11jährige Knabe nach einigen Monaten nach dreimaligem Schlaganfalle, der beide Körperhälften lähmte, wobei er immer müder und schwächer wurde und da sass „wie ein alter Mann", zu Grunde ging. G. bemerkt, er sei nicht an Carcinomatosis sondern an Senilitas precox zu Grunde gegangen. — Der zweite Knabe lebt noch; sein einziges Auge ist nach einigen Monaten durch Eiterung zu Grunde gegangen (Phthisis bulbi). Links (wo enucleirt wurde) war kein Recidiv eingetreten. Der vollkommen blinde Knabe ist munter, zeigt erst in der letzten Zeit eine abnorme Neigung zum Schlafen.

Zum Schlusse wird noch die Hypothese (jedoch als durchaus nicht wahrscheinlich) aufgestellt, die Erreger der Erkrankung könnten eine Art „Algen sein, die unter dem Einfluss des Lichtes sich zu entwickeln im Stande sind". Die congenitale Anlage wird geleugnet.

Camill Hirsch (Prag).

Generated on 2019-05-27 18:20 GMT / http://hdl.handle.net/2027/mdp.39015072936266
Public Domain in the United States, Google-digitized / http://www.hathitrust.org/access_use#pd-us-google
Digitized by Google
Original from UNIVERSITY OF MICHIGAN

Parasiten.

Doutrelepont. Ueber einen Fall von Favus. Sitzungsberichte der Niederrhein. Gesellsch. f. Natur- u. Heilkunde 1899. B. pag. 6.

Doutrelepont berichtet über einen Fall von fast universellem Favus, der schon 7 Tage nach der Aufnahme unter septischen Erscheinungen zu Grunde ging. Die Section ergab multiple Drüsenschwellung, Milztumor, trübe Schwellung der Nieren; Pilze wurden im Darm nicht gefunden. Die Erkrankung bestand 10 Jahre. Nur die Nase, die Lippen, Kinn, beide Hände, der rechte Vorderarm, die Genitalien und Fusssohlen waren frei, die ganze übrige Haut bedeckt mit Favusborken bis zu 5 Cm. Dicke. Eine energische Behandlung wurde immer abgelehnt. Die Geschwister, besonders auch der Bruder, mit dem der Kranke das Bett theilte, sind gesund geblieben. Interessant war, dass in den Borkenmassen nur sehr wenig Pilzelemente nachgewiesen werden konnten, dagegen viel Detritus und dicht aneinander gereihte Körnchen. Favus, der in den ersten Jahren nach der Eröffnung der Bonner Klinik ziemlich selten beobachtet wurde, tritt jetzt immer häufiger auf. Seit 1882 kamen 174 Fälle vor, davon 54 an nicht behaarten Körperstellen.

Max Wolters (Bonn).

Ohmann-Dumesnil, A. H. An Epidemic of Impetigo contagiosa. The St. Louis Med. u. Surg. Journ. Band LXXVIII. Nr. 6 1900.

Ohmann-Dumesnil beschreibt 13 Fälle von Impetigo contagiosa, welche alle direct oder indirect auf Fall 1 zurückgeführt werden konnten. Die Behandlung bestand hauptsächlich in Einreibungen einer 6 bis 12-procentigen Campho-phénique Salbe mit oder ohne Bismuth subnitr. Die Heilung ging in jedem Falle glatt von Statten.

Louis Heitzmann (New-York).

Cassarini C. Sull' impetigine contagiosa. (Soc. medico-chirurg. di Modena 1900.)

Verf. findet bei Impetigo contagiosa culturell gewöhnlich nur die gewöhnlichen Eitererreger, am häufigsten den Staphylococcus aureus. In den wenigen Fällen, in denen sich der Staphylococcus albus fand, nahm die Krankheit einen sehr kurzen Verlauf. Einige Male hat er einen Coccus gefunden, der sich durch seine rasche Färbung dem von Unna beschriebenen sehr nähert.

L. Philippson (Palermo).

Balzer et Alquier. Impetigo de Bockhart du cuir chevelu. La Médicine moderne 1900. Nr. 63. pa. 497.

Der Patient Balzer's und Alquier's zeigte den behaarten Kopf von einer grossen Anzahl mit einem entzündlichen Hof umgebener Pusteln von Linsen bis 50 centimetergrösse bedeckt. Diese Pusteln, die anfangs mit dickem gelben Eiter gefüllt waren, trockneten zu einer dicken gelblichen bis

Digitized by Google
Original from UNIVERSITY OF MICHIGAN
Generated on 2019-05-27 18:20 GMT / http://hdl.handle.net/2027/mdp.39015072936266
Public Domain in the United States, Google-digitized / http://www.hathitrust.org/access_use#pd-us-google

bräunlichen Kruste ein. Begleitet war die Affection von keiner Störung des Allgemeinbefindens. Aus dem Pustelinhalt liess sich der Staphylococcus aureus in Reincultur herauszüchten. Obwohl die Affection mit einer im Centrum leicht deprimirten Narbe abheilte und so an eine Acne necrotica denken liess, konnte doch mit Rücksicht auf die geringe Tiefe der Narbe und auf das geringere Befallensein der vorderen Partien des behaarten Kopfes diese Diagnose ausgeschlossen werden. Eine besonders günstige Wirkung glauben die Autoren bei dieser Affection durch prolongirte Irrigationen des Kopfes mit halbprocentiger Carbolsäurelösung gesehen zu haben. Fritz Juliusberg (Breslau.)

Hektoen, Ludwig und **Perkins,** C. F. Refractory Subcutaneous Abscesses caused by Sporothrix Schenckii. A New Pathogenic Fungus. Journal of Experimental Medicine V. 77. Oct. 1. 1900.

Perkins beobachtete an einem 5jährigen Knaben im Anschluss an einen Schlag mit einem Hammer auf dem l. Zeigefinger tiefgehende Geschwürsbildung, Lymphgefässschwellung und Knotenbildung auf dem Arm und Handrücken, und endlich eitrigen, zum Theil nekrotischen Zerfall der Knoten. Innerhalb von 2 Monaten bildeten sich 25 Abscesse. Einige derselben zeigten beträchtliche Zerstörung der Fascien, Muskelscheiden und der Haut, sowie Communicationen bis zu 4 Zoll Länge zwischen den einzelnen Herden. Die Eitermenge war gering, Schmerzhaftigkeit war unbedeutend, das Allgemeinbefinden anfangs ungestört, später traten unter leichten Fieberbewegungen Husten und Coryza auf. schliesslich aber erfolgte völlige Heilung. Hektoen untersuchte die von Perkins mit Eiter von den Abscessen inoculirten Glycerine-Agar Tuben und machte weitere Culturen auf Blutserum, Gelatine, Kartoffel u. s. w., sowie Experimente an Kaninchen, Meerschweinchen, Ratten, Mäusen und Tauben. Alle Untersuchungen ergaben die Anwesenheit eines sporenbildenden Pilzes, der morphologisch und in Culturen dasselbe Verhalten zeigte wie ein von B. R. Schenck (Johns Hopkins Horp. Bull. IX. 1898. Dcbr.) beschriebener und als Sporotrichum Schenckii bezeichneter Pilz, der ebenfalls hartnäckige Abscesse verursachte. Im excidirten Gewebe gelang es nicht den Pilz mit Bestimmtheit nachzuweisen, aber die Thierversuche zeigten, dass derselbe umschriebene knotige Entzündungsherde mit Nekrose und Eiterbildung in dem Centrum hervorruft.

H. G. Klotz (New-York).

Lühe, Dr. M. Ergebnisse der neueren Sporozoenforschung. Centralblatt für Bakteriologie und Parasitenkunde. Bd. XXVII. pag. 367 und 436. Bd. XXVIII. 205, 258, 316, 384.

Lühe gibt eine klare und übersichtliche Darstellung der bisher gewonnenen Resultate der neueren Sporozoenforschung, die es auch dem nicht Specialisten leicht macht, sich über das wichtige Gebiet rasch zu orientiren. Im vorliegenden XXVII. Bande finden Coccidien und Malariaparasiten eingehende Besprechung, bei der durch Illustrationen und schematischen Zeichnungen der sichergestellte Generationswechsel in ge-

Digitized by Google
Original from UNIVERSITY OF MICHIGAN
Generated on 2019-05-27 18:20 GMT / http://hdl.handle.net/2027/mdp.39015072936266
Public Domain in the United States, Google-digitized / http://www.hathitrust.org/access_use#pd-us-google

bührender Weise hervorgehoben wird. Im Bande XXVIII folgt dann die Besprechung der Gregarinen, Myxosporidien und verwandter Sporozoenarten. Max Wolters (Bonn).

Norrie, Gordon. Eine Landplage, — die Krätze — vor 100 Jahren. (Ugeskrift for Sager 1900. Nr. 11, 12, 13.)

Gordon Norrie's medicinisch-historische Studie zeigt, wie ungemein verbreitet die Krätze vor 100 Jahren war; theils weil die Aerzte die parasitäre Natur der Krankheit und die Behandlung derselben nicht kannten, und theils weil die Bevölkerung keinen Begriff von Reinlichkeit hatte. Er bespricht die scharfen Massregeln, die genommen werden mussten, um es zu versuchen, die Krankheit daran zu hindern, sich weiter zu verbreiten, indem sie unter Anderen auch einen grossen Theil der zur Mannschaft einberufenen Soldaten zum Dienste untauglich machte.

C. T. Hansen (Kopenhagen).

Jersild, O. Quelques cas de pelade traités par les rayons chimiques concentrés. Annales de dermat. 1899. Bd. X.

Da Jersild der Ansicht der französischen Schule beipflichtet, nach welcher die Pelade parasitärer Natur ist, so verwendet er versuchsweise die baktericide Tiefenwirkung der chemischen Lichtstrahlen (Lupus) zu ihrer Behandlung. Der günstige Einfluss des Lichtes auf das Haarwachsthum, und die durch dasselbe hervorgerufene locale Hautreizung scheinen ihm die Heilung befördernde Momente. Der Plaque wurde an seinem Rande in einer Ausdehnung von $1^1/_2$ Cm. rasirt, die tägliche Sitzung dauerte $1^1/_4$ Stunden. Compression des Herdes erwies sich nicht als nothwendig. Bei der Seltenheit der Affection in Kopenhagen standen dem Autor nur 6 Fälle zur Verfügung. Instructiv scheint ihm der erste derselben. Eine Frau zeigt seit einem Monat 3 in Extension begriffene Plaques. Während der Behandlung des dritten bleibt sie aus. Nach ihrer Einberufung nach $4^1/_2$ Monaten waren die ersten zwei behandelten Herde geheilt, vom dritten nur der bestrahlte Theil, der restliche in weiterer Ausbreitung. Im Falle 1 zeigten sich schon 10 Tage nach Aussetzen der Behandlung neue Härchen, am Ende des zweiten Monats normale Haare, wozu im Ganzen 8 Sitzungen innerhalb 3 Wochen nothwendig waren. In einigen Fällen beträgt die Beobachtungsdauer 8—9 Monate, ohne dass ein Recidiv beobachtet wurde. Misserfolg ist keiner zu verzeichnen. In Verwendung kam der gewöhnliche Finsen'sche Apparat mit Bogenlicht.

R. Fischel (Bad Hall).

Sabrazès und **Brengues**. Trichophytie profonde de la barbe. Journal des maladies cutanées et syphilitiques. 1899. pag. 394.

Sebrazès und Brengues berichten als Beitrag zu der Trichophytonfrage den mikroskopischen Befund eines wegen Epitheliomverdachtes mit den theilweise vereiterten Drüsen excidirten Tumors der Unterkiefergelenkgegend bei einem 50jährigen Manne. In dem Tumor zeigten sich neben zahlreichen grösseren und kleineren Eiterherden

Generated on 2019-05-27 18:20 GMT / http://hdl.handle.net/2027/mdp.39015072936266
Public Domain in the United States, Google-digitized / http://www.hathitrust.org/access_use#pd-us-google
Digitized by Google
Original from UNIVERSITY OF MICHIGAN

typische Trichophytonpilze nur in den Follikeln und deren nächster Umgebung. In den vereiterten Drüsen waren nur Staphylococcen, keine Trichophytonpilze zu finden. Paul Neisser (Beuthen O/S.).

Plaut, H. C. Gibt es in Hamburg wirklich eine Mikrosporie. Monatshefte f. prakt. Dermatologie. Bd. XXXI. 1900.

Die von Trachsler im XXVI. Bande obiger Zeitschrift beschriebenen Fälle von Hamburger Mikrosporie unterscheiden sich von den von Sabouraud beschriebenen dadurch, dass bei den ersteren die Neigung bestand, die Körperhaut auch ganz weit vom Kopfe zu ergreifen, dass auch Erwachsene erkrankten und die das Haar umgebende Pilzscheide noch von einer Haarscheide umgeben ist. Durch diese Verschiedenheiten aufmerksam gemacht, studirte Plaut die genaueren Differenzen der Hamburger und Pariser Mikrosporie. Das klinische Bild zeigte Uebereinstimmung mit dem Sabouraud's. Die Untersuchung der kleineren Haarstümpfchen ergab Folgendes: Das Haar sieht in seinem mittleren Drittel bestaubt aus, wie von einer Scheide umgeben, welche nicht unmittelbar ans Ende des Haares nach unten reicht, sondern etwa 1 Mm. unterhalb des Hautniveau endet. Wenn man das Haar in der Situation am Kopfe besieht, so sieht man die Scheide am Hautniveau beginnen und dort, wo die Epidermisschuppen angeheftet sind, endigen. Die Epidermisschuppen an dieser Stelle beweisen, dass alles, was unter ihnen liegt, zu irgend einer Zeit unter dem Hautniveau gesessen haben und dann bis zu der jetzigen Höhe emporgestiegen sein muss; die das Haar umgebende Scheide ist die Huxley'sche Scheide. Das Hamburger Mikrosporonhaar wird in seiner inneren Wurzelscheide von Ektosporen bewohnt, das zugehörige Mycel liegt im Innern des Haares. Wenn der Pilz, dessen Wachsthum von oben nach unten stattfindet, die innere Wurzelscheide bis gegen die Papillen durchwachsen, dann das Innere des Haares mit seinen Mycelien inficirt und nach aussen die Ektosporen gebildet hat, bricht das Haar ab, wird locker, schwillt an und wird emporgehoben; es täuscht dann das Hamburger Mikrosporonhaar ein Pariser vor. Der Pilz entsprach in seinem mikroskopischen Bilde und der Cultur der Sabouraud'schen Beschreibung, dagegen aber nicht in dem, was er klinisch verursacht und wie er sich dabei morphologisch verhält. Derselbe Pilz verursachte bei demselben Individuum nacheinander einen Herpes orbicularis an der unbehaarten Schläfe mit grossen Mycelsporen, und eine Affection der behaarten Schläfenhaut mit der charakteristischen Haarscheide mit kleinen Ektosporen. Bei 3 weiteren Fällen von Trichophytie konnte Plaut ähnliches beobachten. Bei einem weiteren Falle fanden sich kleine Sporen in der Haarscheide, im Bulbus Mycelsporen. Verf. glaubt demnach, dass sich unter seinem Material eine Mikrosporie im Sinne Sabouraud's nicht befunden habe; die verschiedene Grösse der Sporen bezieht er darauf, dass im Innern des kindlichen Haares andere Ernährungsbedingungen bestehen als im Bulbus und der Epidermis.

Ludwig Waelsch (Prag).

Digitized by Google
Original from UNIVERSITY OF MICHIGAN
Generated on 2019-05-27 18:21 GMT / http://hdl.handle.net/2027/mdp.39015072936266
Public Domain in the United States, Google-digitized / http://www.hathitrust.org/access_use#pd-us-google

Sternberg, Carl. Zur Kenntniss des Actinomycespilzes Wiener klinische Wochenschrift. 1900. Nr. 24.

Sternberg gelang es in 3 Fällen typischer Actinomytose des Menschen, einen Pilz zu cultiviren. der fast ausschliesslich anaerob in Form kleinerer und grösserer gelblicher Körnchen wächst, die den im actinomycotischen Eiter gefundenen gleichen und in den Culturen dieselben Formen zeigt, wie sie in den Actinomycesdrusen gefunden werden, der bei Kaninchen und Meerschweinchen bei subcutaner Injection Abscesse erzeugt, in denen aber niemals Actinomycesdrusen gefunden wurden. Der Actinomykose müssen daher nach den Untersuchungen anderer Autoren mindestens zwei Pilzformen zu Grunde liegen, welche ein abweichendes culturelles und biologisches Verhalten zeigen und beide pathogen sind.

Victor Bandler (Prag).

Sherwell, S. New-York. Bemerkungen über die Behandlung der Scabies. Journal of cutaneous and genito-urinary diseases. Nov. 1899.

In einer Tirade zieht Sherwell gegen die allgemein übliche, widerwärtige Salbenbehandlung der Scabies los, wie selbe in allen Fachschriften ohne jedwede Aenderung recapitulirt wird. Autor erhebt das Wort gegen die routinirte schmierige Einsalbung oder noch hinzukommenden vorherigen Einseifung und allzu heftigen Maceration der Haut, welche objectiv und subjectiv heftigere und unangenehmere Störungen bedingen sollen, als der Parasit selbst. Ohne eigentlich eine neue Behandlungsmethode anzuführen, empfiehlt Autor einen milderen und rationelleren Vorgang, welcher darin besteht, dass der Behaftete nach einem Reinigungsbade, eventuell auch milder Einseifung mittelst einer Sandseife, den Körper mittelst flores sulphuris in Lösung einreibe. Ein Theelöffel voll genügt für einen Erwachsenen. Ausserdem soll etwa jeden 2., 3. Tag ein halber Theelöffel voll von Schwefel im Bette unter der reinen Bettwäsche fein verblasen werden. Dieser unschädlichen, weniger reizbaren und angenehmeren Methode, welche zugleich innerhalb kurzer Zeit zum Ziele führt, wünscht Autor die Lanze zu brechen. A. B. Berk (New-York).

Truffi, M. Studi sui trichophyton e sul loro pleomorphismo. Gazzetta medica die Torino, 14. März 1901.

Truffi gelang es bei verschiedenen Erkrankungen des Bartes und der Kopfhaut 5 sich besonders durch die Färbung der Cultur unterscheidende Trichophytiearten zu isoliren. Drei dieser Arten konnten auf eine gemeinsame culturell und mikroskopisch nicht zu trennende Form zurückgeführt werden. Walther Pick (Breslau).

Leven, L. Oleum terebinthinae rectificatum bei Dermatomycosen speciell bei Pityriasis versicolor und Herpes tonsurans. Monatshefte f. prakt. Dermatologie. Bd. XXXII. 1901.

Leven empfiehlt zur Behandlung der oben erwähnten Affectionen die Application von Ol. terebinth. rectific. bis zur Erzielung einer starken Reizung, durch welche die obersten Epithelschichten abgestossen werden;

Digitized by Google
Original from UNIVERSITY OF MICHIGAN
Generated on 2019-05-27 18:21 GMT / http://hdl.handle.net/2027/mdp.39015072936266
Public Domain in the United States, Google-digitized / http://www.hathitrust.org/access_use#pd-us-google

darnach Application einer indifferenten Salbe bis zum Rückgang dieser arteficiellen Dermatitis. Ludwig Waelsch (Prag).

Malherbe, Henry. Tondantes à petites spores (mikrosporum Audouini). Généralisation à la peau glabre. Journal des maladies cutanées et syphilitiques. 1900. pag. 129.

Malherbe berichtet über ein 5jähriges Mädchen, bei dem sich der Herpes tonsurans von einer Primärplaque am Scheitel über den ganzen Kopf und den ganzen Körper bis zu den Füssen herab ausbreitete und zu seiner Heilung unter Jodtinctur und Seifenbädern 1½ Monate brauchte. Mikroskopische Untersuchung und Herstellung von Culturen aus Haaren und Schuppen des Körpers ergab die Anwesenheit des Mikrosporum Audonini, von dem sowohl der Erfinder, wie Sabouraud bisher behaupteten, dass er sich nur bei Herpes tonsurans des behaarten Kopfes finde und nie sich auf der glatten Körperhaut ansiedele.

Paul Neisser (Beuthen O. S.).

Bodin, E. Note sur la forme oospora (Streptothrix) du mikrosporum du cheval. Annales de dermat. etc. 1899.

Siehe dieses Archiv. Bd. LV. Bericht über den internat. Dermatologencongress. Paris, 1900. Richard Fischel (Bad Hall).

Digitized by Google
Original from UNIVERSITY OF MICHIGAN
Generated on 2019-05-27 18:21 GMT / http://hdl.handle.net/2027/mdp.39015072936266
Public Domain in the United States, Google-digitized / http://www.hathitrust.org/access_use#pd-us-google

Buchanzeigen und Besprechungen.

Bloch Iwan. Der Ursprung der Syphilis. Eine medicinische und culturgeschichtliche Untersuchung. Erste Abtheilung. Jena 1901, 8°. pp. XIV und 318.

Mit einer grossen Belesenheit aus Dante, Voltaire, Schiller, Goethe, Heine, Kant, Humboldt, Schopenhauer, Ranke, Gregorovius und sehr vielen anderen Laien- und ärztlichen Schriftstellern, die über den Ursprung der Syphilis nicht das Mindeste bezeugen können, vertheidigt der Verfasser den seit fast anderthalb Jahrhunderten schon so oft widerlegten amerikanischen Ursprung.

Bis etwas über die Mitte des vergangenen Jahrhunderts hatten die überaus zahlreichen Streitschriften über irgend einen neuzeitlichen Ursprung der Syphilis gewiss eine wissenschaftliche Berechtigung. Es stand damals noch die von den meisten Aerzten und Laienschriftstellern aus dem Ende des 15. und dem Anfang des 16. Jahrhunderts erwähnte epidemische Ausbreitung der Syphilis über ganz Europa, oder wie einige sagen: über die ganze Welt, unangefochten und festgerammt da. Ueber diese Epidemie konnte kein denkender, am wenigsten ein historisch geschulter Arzt hinaus. Diese Epidemie musste auf alle Fälle gedeutet werden. Auch die Vertheidiger des Alterthums der Syphilis standen vor derselben, wie vor einem Räthsel und suchten in der verschiedensten Weise eine Lösung, die jedoch keiner von ihnen fand; weder in der Literatur vor, noch in der nach dem Ende des 15. Jahrhunderts.

Es lag demnach wohl ziemlich nahe, für die Entstehung dieser Epidemie an etwas der alten Welt Unbekanntes zu denken. Das war Amerika. Aber die Handvoll Matrosen, welche Columbus von seiner ersten Reise 1493 (nur um diese konnte es sich handeln) zurückbrachte, konnten doch die Krankheit nicht in so kurzer Zeit epidemisch über ganz Europa verbreiten. Dazu half das angeblich „aus aller Herren Länder" geworbene Söldnerheer Karls VIII. von Frankreich im Jahre 1494—95.

So, und nur so konnte die Epidemie, sowohl von den Anhängern des neuzeitlichen, als auch des alten Ursprunges der Syphilis halbwegs verstanden werden, wenn man auch nicht übersah, dass ja so manchem späteren Krieg eben so manche Syphilis-Epidemien hätten folgen müssen. Die wenigen zeitgenössischen ärztlichen Zeugen gegen den neuzeitlichen

Digitized by Google
Original from UNIVERSITY OF MICHIGAN
Generated on 2019-05-27 18:21 GMT / http://hdl.handle.net/2027/mdp.39015072936266
Public Domain in the United States, Google-digitized / http://www.hathitrust.org/access_use#pd-us-google

Ursprung mussten vor der Mehrheit der Zeugen für denselben, als weniger glaubwürdig in den Hintergrund treten, oder sich gar von den Gegnern allerlei Zurechtweisungen gefallen lassen.

So stand die Angelegenheit noch bis über die erste Hälfte des vorigen Jahrhunderts — und da steht auch noch Bloch, der jüngste Vertheidiger des amerikanischen Ursprunges.

Bloch wagt keinen Schritt ohne sich fortwährend auf die so vielfach bezeugte, seit vier Jahrhunderten geglaubte Syphilis-Epidemie zu stützen.

Seit jedoch Wilhelm Boeck, Danielssen, von Sigmund. Ferdinand von Hebra u. v. A. gezeigt haben, in welcher Weise Syphilis-Endemien entstanden sind, können wir uns auch über die Entstehung der Syphilis-Epidemie zu Ende des 15. Jahrhunderts eine wissenschaftlich vollkommen gerechtfertigte Erklärung geben.

Von den Syphilis-Endemien hört und liest die gegenwärtige junge Generation jedenfalls viel zu selten, weil dieser Gegenstand ausführlich nur in älteren, weniger bekannten und verbreiteten Zeitschriften und Werken erledigt wurde, und die neueren Lehrbücher über Syphilis eingehendere Berichte, als auch wirklich nicht nothwendig zur Sache gehörig, unterlassen. Die ersten vier Auflagen von Zeissl's Lehrbuch bringen noch eine ziemlich umfassende Darstellung der „endemischen Syphilis", die in der fünften Auflage nur wenig marcant gezeichnet wurde. Alle späteren Lehrbücher erwähnen kaum nebenher die früher mit Unrecht so genannten Syphiloide und befassen sich mit der Entstehung derselben fast gar nicht. Die kürzeste und prägnanteste Beschreibung der ganzen Sache findet sich bei Kaposi in Virchow's Handbuch der speciellen Pathologie und Therapie III, 2. Theil, p. 390—91, sie lautet:

„Radesyge, Marsch'sche Krankheit, die Falcadina, Scherlievo, Mal di Fiume, der Sibbens in Schottland, das Jüttländische Syphiloid von Deurs, das esthonische Syphiloid, das lettische Syphiloid und eine ganze Reihe von ähnlichen endemischen Krankheiten haben sich als Sammelnamen von aller Art nicht genau diagnosticirten chronischen Hautkrankheiten herausgestellt, unter denen allerdings in hervorragender Menge hereditäre Syphilis, aber ausserdem auch Lupus, Scabies, Psoriasis, Elephantiasis Arabum, kurz allerlei mit Entzündung, Verdickung, Ulceration und Entstellung einhergehende, chronische, syphilitische und nicht syphilitische Processe sich vorfanden, mit deren correcter Diagnose das Substrat für die jeweilige supponirte specifische Endemie genommen war, und die letztere zu existiren aufgehört hat."

Da wir also wissen, dass vor nicht viel mehr als 50 Jahren die Syphilis-Endemien noch dadurch bestanden haben, weil die Aerzte, Behörden und Laien die Syphilis mit allen erdenklichen Exanthemen und, wie von Sigmund constatirte, sogar mit „Balggeschwülsten" vermengten, so ist es doch ganz gewiss unmöglich anzunehmen: diese Sache sei den Aerzten und Chronisten bereits vor 400 Jahren vollkommen klar gelegen, und ihre Syphilis-Epidemie könne damals nicht genau so entstanden sein, wie die Syphilis-Endemien in dem so viel gepriesenen 19. Jahrhundert that-

Digitized by Google
Original from UNIVERSITY OF MICHIGAN
Generated on 2019-05-27 18:21 GMT / http://hdl.handle.net/2027/mdp.39015072936266
Public Domain in the United States, Google-digitized / http://www.hathitrust.org/access_use#pd-us-google

sächlich, von den gewiegtesten Fachleuten an Ort und Stelle nachgewiesen, entstanden sind.

Eine gereifte, unbefangene Untersuchung der Natur- und Literaturgeschichte dieser Krankheit, wozu allerdings ein ganzes Menschenalter erforderlich ist, wird niemals irgend einen neuzeitlichen Ursprung derselben ergeben.

Aber auch für die Zeit vor 50 Jahren müsste Bloch's Schrift als unzureichend bezeichnet werden, weil sich in derselben nicht nur sehr bedeutende Lücken in der Kenntniss der alten Literatur über Syphilis, sondern auch der speciellen historischen Vorarbeiten nachweisen lassen.

J. K. Proksch (Wien).

Bulkley, L. D. Eczema with an analysis of eight thousand cases of the disease. New-York et London. G. P. Putnam's sons. 1901.

Die vorliegende Monographie, welche der Autor seinem um die Wissenschaft hochverdienten Vater gewidmet hat, enthält die an einem 8000 Fälle umfassenden Materiale gemachten Erfahrungen. Verfasser will das Eczem als Erkrankung sui generis strenge geschieden wissen von der durch locale Ursachen bedingten Dermatitis, wenn auch diese letztere zuweilen der Ausgangspunkt eines Eczems werden kann. Das Eczem als solches ist eine constitutionelle Hautkrankheit und bedarf zu seiner Entstehung neben direct erregenden Ursachen auch noch prädisponirender Momente, welche beide in Tabellenform vorgeführt werden. Bei Besprechung der Pathologie des Eczems streift der Autor auch die Bakterienfrage und huldigt der Ansicht, dass die Bakterien beim gewöhnlichen Eczem nur eine secundäre Rolle, als Erreger der Pustulation, spielen, eher wäre beim Eczema seborrhoicum eine parasitäre Entstehung denkbar, doch ist sie auch hiefür noch nicht erwiesen. In der Therapie wird sehr viel Gewicht auf die Allgemeinbehandlung, Diät, Hygiene etc. gelegt, ohne welche die locale Therapie keinen Erfolg erzielen kann. Verfasser bespricht weiterhin in besonderen Capiteln die Eczeme des Kopfes, der Extremitäten, des Stammes, der Anal- und Genitalregion. Im letzten Capitel bringt der Autor eine Sammlung von 72 Recepten, schliesst aber mit der beherzigenswerthen Warnung: „Es ist besser nur eine kleine Zahl von Mitteln zu haben und eine grosse Erfahrung in deren Gebrauch zu erlangen, als einen grossen Arzneischatz anzustreben, mit dem man nur wenig vertraut ist. Nicht neuer Mittel bedarf man, sondern einer besseren Kenntniss der bisherigen. . .“

Das Buch bietet in seiner Vollständigkeit und Uebersichtlichkeit eine ausgezeichnete und originelle Darstellung unserer gegenwärtigen Kenntnisse über das Eczem.

Walther Pick (Prag).

Finsen, R. Niels, „Ueber die Anwendung von concentrirten, chemischen Lichtstrahlen in der Medicin“ (1899) und „Ueber die Bedeutung der chemischen Strahlen des

Generated on 2019-05-27 18:21 GMT / http://hdl.handle.net/2027/mdp.39015072936266
Public Domain in the United States, Google-digitized / http://www.hathitrust.org/access_use#pd-us-google
Digitized by Google
Original from UNIVERSITY OF MICHIGAN

Lichtes für Medicin und Biologie" (1888). (Beide im Verlage von F. C. W. Vogel, Leipzig.)

Diese beiden Werkchen sind als Vorläufer der 1900 in's Leben gerufenen „Mittheilungen aus Finsen's Lichtinstitut" (siehe das bezügl. Referat) aufzufassen und enthalten die deutsche Uebersetzung einiger Publicationen, die bereits vor mehreren Jahren in dänischen oder französischen Zeitschriften erschienen waren. Ihr Inhalt umfasst einerseits eine Darstellung der Finsen'schen Lichtbehandlungsmethode und die wissenschaftlichen Forschungen, die dieser Methode zu Grunde liegen, andererseits Mittheilungen über die Behandlung von Lupus und Variola mit concentrirtem Lichte, von denen insbesondere die letztere Arbeit, betitelt „Behandlung der Blattern durch Ausschluss der chemischen Strahlen des Tageslichtes" die Aufmerksamkeit des ärztlichen Publicums auf sich lenkte. Bei dem grossen Interesse, dessen sich die Lichtmethode derzeit erfreut, war es eine dankenswerthe Aufgabe, diese früheren Abhandlungen des bekannten dänischen Forschers den ärztlichen Leserkreisen wiederum in's Gedächtniss zu bringen. Wie Alles, was wir seiner Feder verdanken, zeichnen sich auch diese Arbeiten durch eine ebenso gründliche als fesselnde Art der Darstellung aus, wobei Finsen den Leser nicht nur für die eigenen Beobachtungen, sondern in ebenso erschöpfender Weise für die den Gegenstand betreffende Literatur zu interessiren bestrebt ist.

Da den beiden Abhandlungen überdies noch einige anschauliche Bilder beigegeben sind, so wird wohl jeder, der den Untersuchungen Finsen's das ihnen zukommende Interesse entgegenbringt, dem Forscher für die Uebersetzung der vorliegenden Abhandlungen dankbar sein.

Robert Herz (Prag).

Bayle, M. Contribution a l'étude de la photothérapie (méthode de Finsen). Lyon. A. Rey. 1901.

Der Autor bringt im ersten Capitel einen historischen Rückblick über die Kenntnis der Lichtwirkung auf das Bakterienwachsthum, auf die Chromatopboren des Chamaeleon, endlich auf die Haut des Menschen (Sonnenstich, Epheliden, Erythem der Glasarbeiter, Erythem durch elektrisches Licht). Der Verfasser erwähnt die verdienstvollen Arbeiten von Vidmark und Hammer, nennt Charcot (1858) als den Ersten, welcher die Hypothese aufstellte, dass diese Wirkungen durch die chemischen, nicht durch die Wärmestrahlen verursacht seien und Bouchard, der diese Hypothese 1862 durch das Experiment bestätigte, indem er die Lichtstrahlen durch einen schlechten Wärmeleiter (Wasser) filtrirte und auch dann noch nachweisen konnte, dass die violetten Strahlen die intensivste, die rothen Strahlen die schwächste Wirkung hatten.

Das zweite Capitel enthält eine Besprechung der drei grundlegenden Arbeiten Finsen's und der durch dieselben hervorgerufenen Literatur. Zunächst wird die Finsen'sche Arbeit über die Behandlung der Variola mit rothem Licht besprochen und die bestätigenden oder widersprechenden Resultate anderer Autoren angeführt. Hierauf folgt eine kurze Besprechung

Generated on 2019-05-27 18:21 GMT / http://hdl.handle.net/2027/mdp.39015072936266
Public Domain in the United States, Google-digitized / http://www.hathitrust.org/access_use#pd-us-google
Digitized by Google
Original from UNIVERSITY OF MICHIGAN

der Arbeit über „Das Licht als Erreger", zum Schluss die Erörterung der Lupusbehandlung mit concentrirtem Licht, mit Abbildungen, welche die Apparate, deren Handhabung und die erzielten Resultate veranschaulichen.

Das dritte Capitel bringt den Apparat von Lortet und Genoud, der eine Vereinfachung der Finsen'schen Methode gestattet, insofern er nur geringere Stromstärken und kürzere Behandlungszeiten erfordert. (S. a. dieses Archiv, Band LVII, pag. 439.)

Das gutgeschriebene Heft gestattet eine rasche Orientirung über den gegenwärtigen Stand der Lichttherapie und sei deshalb bestens empfohlen. Walther Pick (Prag).

Jessner. Dermatologische Vorträge für den Praktiker. Heft 6. Stuber's Verlag. Würzburg 1901.

Das vorliegende 6. Heft ist betitelt: Die kosmetische und therapeutische Bedeutung der Seife. Der Verfasser theilt das Thema in drei Theile ein: 1. die Seife als Kosmeticum; 2. die Seife als Heilmittel; 3. die Seife als Vehikel anderer Heilmittel. Im ersten Theil erörtert er die Applicationsweise der Seifen und bespricht die einer guten Seife zugehörigen chemischen Eigenschaften. Der zweite Theil beschäftigt sich mit den Indicationen für die Anwendung der Seifen, welche in ihrer Wirkung als „Entfettungsmittel, Keratolyticum, Parasitifugum, Parasiticidum" eingetheilt werden. Der dritte Theil macht uns mit den medicamentösen Seifen bekannt. Jede einzelne ist in ihrer Zusammensetzung, Anwendungsweise und Wirksamkeit genau besprochen. Die übersichtliche und präcise Zusammenstellung der therapeutischen Verwendung eines für den Dermatologen so wichtigen Medicamentes ist für den Arzt von sehr grossem Werth; er wird mühelos und schnell in der Lage sein sich in zweifelhaften Fällen Rath zu holen. Fritz Porges (Prag).

Schrötter, Hermann von: Bemerkungen über die Bedeutung eines systematischen Studiums des Scleromes. Klinisches Jahrbuch Bd. VIII. 1901.

Das Sclerom hat bis jetzt nur in der Dermatologie und Laryngologie Beachtung gefunden; in der letzten Zeit häufen sich aber die Beobachtungen, besonders in gewissen Theilen Europas, wie Russland, Oesterreich-Ungarn, Preussen, Italien, derart, dass Verf. es für nothwendig hält, die Aufmerksamkeit weiterer, und namentlich auch der offiziellen medicinischen Kreise auf diese Erkrankung hinzulenken.

Der erste Theil der Arbeit, der in Kürze die Pathogenese und den Uebertragungsmodus des Scleroms behandelt, enthält zumeist Bekanntes. Hervorzuheben ist ein Experiment, das der V. im Jahre 1898 an sich selbst anstellte; er liess sich Gewebsstückchen, die er einer an Sclerom des Nasenrachenraumes leidenden Pat. entnommen hatte, unter die Haut

Digitized by Google
Original from UNIVERSITY OF MICHIGAN
Generated on 2019-05-27 18:21 GMT / http://hdl.handle.net/2027/mdp.39015072936266
Public Domain in the United States, Google-digitized / http://www.hathitrust.org/access_use#pd-us-google

des l. Armes implantiren; es trat eine Phlegmone mit langdauernder Schwellung der axilaren Lymphdrüsen auf, in deren Eiter sich durch mehrere Tage Bacillen von der Form der Scleromstäbchen fanden. Sonst führte der Versuch zu keinem positiven Resultat. Auch Impfversuche an Affen blieben negativ; trotzdem empfiehlt er dieselben zu wiederholen. Dor und Leblanc gelang es aus der Nase eines Schweines, welches an der Schnüffelkrankheit litt, den Sclerombacillus zu züchten und durch Impfung mit den erhaltenen Culturen die Krankheit bei anderen Schweinen zu erzeugen (nach brieflicher Mittheilung an den V.). S. glaubt an sehr nahe Beziehungen der Sclerombacillen zu den Friedländer'schen Bac. und meint, dass sie sich unter Umständen (Art der Härtung, Alter der Cultur) auch nach Gram färben. Es folgen dann Bemerkungen über einzelne pathologisch-anatomische Details und über Combination von Sclerom mit Tuberculose und Carcinom. Gegen Gerber verficht V. die Identität des Rhinoscleroms mit der Chorditis voc. inf. hypertr.; er stützt sich dabei besonders auf jene bekannt gewordenen Fälle, in denen sich das Rhinosclerom erst nach Jahren an die Chorditis anschloss, und auf den Nachweis der scleromatösen Beschaffenheit der subglottischen Wülste bei Chorditis.

Um den noch vollständig unbekannten Uebertragungs- und Infectionsmodus des Scl. aufzuklären, hält es V. für nothwendig, der Krankheit in jenen Gegenden und Wohnorten nachzugehen, aus welchen die die Spitäler aufsuchenden Kranken kommen. Zu diesem Zwecke mussten zunächst die bekannt gewordenen Krankheitsfälle geographisch-statistisch zusammen gestellt werden. V. wandte sich deshalb, um ein sicheres Bild der Verbreitungsweise des Scl. zu erhalten, in einem Rundschreiben an die Fachärzte der verschiedenen Länder und lenkte auch die Aufmerksamkeit des Ministeriums des Inneren auf den Gegenstand hin. Auf diese Weise erhielt er Kenntniss von über 60 bisher noch nicht publicirten Fällen.

Bei einer grossen Zahl von Fällen hat man an eine Verschleppung der Krankheit aus gewissen Centren, in welchen diese endemisch vorkommt, zu denken. Die bisherige Anschauung aber, dass das Scl. nur in bestimmten Territorien zu Hause ist, ist heute unhaltbar geworden, nachdem es sich gezeigt hat, dass es fast in ganz Europa, wenn auch vielfach nur sporadisch, verbreitet ist. (Auch aus Amerika, Egypten, Ostindien sind Fälle bekannt geworden.) S. zeigt dann an der Hand eines speciellen Falles, dessen Wanderung er verfolgt, die Gefahren der Verschleppung und führt mehrere Pat. an, die, von Aussen stammend, sich in Wien dauernd niederliessen. Aber auch ohne Einschleppung ist das Scl. in Wien bereits vorhanden; allerdings kann S. nur einen einzigen sicheren Fall anführen: eine Frau, die in Wien geboren war und nach genauesten Erhebungen die Stadt niemals verlassen hatte. Die Gefahr der Einschleppung besteht natürlich auch für andere Grossstädte. S. schätzt die Zahl der bisher behandelten Fälle auf 450, dabei suchen meist nur die an stärkeren Beschwerden leidenden Patienten die Spitäler auf. Es ist demnach das über weite Gebietstheile verbreitete Scl. bereits zu einem Gegenstand von allgemeinem socialen Interesse geworden, der auch seitens

Digitized by Google
Original from UNIVERSITY OF MICHIGAN
Generated on 2019-05-27 18:21 GMT / http://hdl.handle.net/2027/mdp.39015072936266
Public Domain in the United States, Google-digitized / http://www.hathitrust.org/access_use#pd-us-google

der officiellen Kreise Beachtung verdient. S. hält besonders die sanitätspolizeiliche Ueberwachung und Evidenzhaltung der scleromkranken Familien und Individuen und die Feststellung der Geburtsorte und Wanderungsetappen für geboten; an den Krankheitsherden selbst müssen Nachforschungen über die Wohnungs- und Beschäftigungsverhältnisse der Kranken vorgenommen und die Pat. durch specialistisch ausgebildete Kräfte untersucht werden; daraus werden sich dann auch Anhaltspunkte für eine Prophylaxe ergeben.

Für das vollständige Literaturverzeichniss am Schlusse der Arbeit verdient V. besonderen Dank. E. Bunzl-Federn (Prag).

Blass, Conrad Dr. Hofrath. Die Impfung und ihre Technik. 2. Aufl. Medicinische Bibliothek für praktische Aerzte. Nr. 2. Leipzig. C. G. Naumann. 1901. Kl. 8. 83 Seiten. Preis M. 0·50 (60 Heller).

Das Büchlein, dessen Verfasser Vorstand des k. Impfinstitutes und städtischer Impfarzt in Leipzig ist, enthält in knapper, leichtfasslicher Darstellung alles Wissenswerthe über die Impfung und ihre Technik. Der in die Praxis neu eintretende Arzt, welcher etwa zum ersten Mal auf den Impfsammelplatz reist, um im amtlichen Auftrage eine öffentliche Impfung vorzunehmen, kann noch in letzter Stunde, auf der Wagenfahrt, das in Taschenformat gestaltete Büchlein durchlesen, falls er es nicht schon vorher gethan hat. Wie für die meisten Schriften dieser Art hat auch für das vorliegende das „Handbuch der Vaccination" von Bohn als Muster der Eintheilung gedient. Dem Bedürfnisse des Praktikers entsprechend wird auf eine breitere Darstellung der geschichtlichen Entwickelung der Vaccination und der theoretischen Begründung derselben verzichtet, dafür aber um so mehr der praktisch-technischen Seite die Aufmerksamkeit zugewendet. Im Anhange findet sich das deutsche Reichsimpfgesetz vom Jahre 1874 und die Beschlüsse des Bundesraths vom Jahre 1899. Das Büchlein kann bestens empfohlen werden.

Prof. Alois Epstein (Prag).

Mittheilungen aus Finsen's Medicinske Lysinstitut (Finsen's medicinischem Lichtinstitut) in Kopenhagen. (Herausgegeben von Prof. Dr. Niels R. Finsen.) Jahrgang 1900 und 1901. Verlag von F. C. W. Vogel.

Die vorliegenden „Mittheilungen" wurden als Sammelorgan für sämmtliche Arbeiten aus dem Finsen'schen Lichtinstitut ins Leben gerufen und es liegen bereits zwei Hefte (1900 und 1901) vor. Die Reihe der Mittheilungen eröffnet Finsen selbst mit einem Aufsatze betreffend: „Neue Untersuchungen über die Einwirkung des Lichtes auf die Haut". In seinen Versuchen erbringt F. den Beweis, dass nicht nur die ultravioletten Strahlen im Stande sind, ein Lichterythem hervorzurufen — eine Thatsache, die bereits früher durch Widmark's Versuchsreihe constatirt worden war — sondern, dass auch die sichtbaren chemischen

Digitized by Google
Original from UNIVERSITY OF MICHIGAN
Generated on 2019-05-27 18:21 GMT / http://hdl.handle.net/2027/mdp.39015072936266
Public Domain in the United States, Google-digitized / http://www.hathitrust.org/access_use#pd-us-google

Strahlen die Fähigkeit besitzen, eigenthümliche photochemische Entzündungen zu erzeugen. Auch in dem elektrischen Lichte kommt den ultravioletten Strahlen die stärkste baktericide Fähigkeit zu. Die durch die ultravioletten Strahlen hervorgerufene Ausdehnung der Hautcapillaren ist von langer Dauer (selbst nach einem halben Jahre noch nachweisbar). Die normale Röthe, die auf durch längere Zeit unbedeckten Hautpartien auftritt, entsteht zum grössten Theil durch Einwirkung der chemischen Strahlen des Lichtes.

Die zweite Arbeit schildert einen von Sophus Bang construirten elektrischen Glühlicht-Thermostaten, dem von Bang mannigfache Vorzüge nachgerühmt werden. Im Folgenden stellt sich Waldemar Bie mit zwei gleichartigen Arbeiten: „Untersuchungen über die bakterientödtende Wirkung des Spectrums" und „Ueber das Vermögen des Lichtes Sprossund Schimmelpilze zu tödten", ein. Bie erweist sich als genauer Kenner der einschlägigen Literatur, die er einer eingehenden Kritik unterwirft. Seine Untersuchungen führten zu folgenden Resultaten, die er für das Licht einer elektrischen Bogenlampe (von 35 Ampère und ca. 45 Volt) und zwar für den Bacillus prodigiosus constatirte: Alle Strahlen des Spectrums (ausgenommen die nicht untersuchten ultrarothen) vom rothen aufwärts hemmen die Entwickelung der Bakterien. Alle Theile des Spectrums besitzen die Fähigkeit, Bakterien zu tödten, nur bei den rothen Strahlen ist der Nachweis dieser Thatsache direct nicht erbracht worden. Die Wirkung verdankt man vorwiegend den blauen, violetten und ultravioletten und steigt dieselbe mit dem Brechungsexponenten. In der obenerwähnten zweiten Arbeit kommt Bie zu dem Schlusse, dass Sprosspilze und Schimmelpilze — zumindest die von ihm zu den Versuchen benützten — von einem genügend kräftigen Lichte getödtet werden können, dass ihr Widerstandsvermögen gegen das Licht bedeutend grösser ist bei den pigmentbildenden (Torula, Cladosporium und Aspergillus niger), als bei den nicht pigmentirten (Saccharomyces apiculatus, Monilia candida), und dass es auch grösser ist, als das von Bacillus prodigiosus, sowie auch der übrigen in der nächsten Arbeit von Axel L. Larsen — betitelt „Haben die verschiedenen Bakterienarten dieselbe Widerstandskraft dem Lichte gegenüber" — untersuchten Bakterien. Der letztgenannte Autor wies übrigens auch einen ziemlich bedeutenden Unterschied in der Beeinflussung des Lichtes auf die verschiedenen, selbst nahe verwandten Bakterienarten nach, wie auch die zur „Tödtung" nothwendige Zeit in keinem constanten Verhältnisse zur Zeit steht, die gebraucht wird, die Bakterien bloss zu „schwächen". Eine ausführliche dieselbe Frage behandelnde Arbeit liefert S. Bang. Er studirte „die Wirkungen des Lichtes auf Mikroorganismen" nach eigener, von ihm genauest angegebener Methode und fand, dass bei der Wirkung des Lichtes auch die Temperatur von Einfluss sei, was sowohl in biologischer, als vielleicht auch in praktischer Hinsicht von Bedeutung sein könnte und zwar in letzterer insofern, als bei der Lichttherapie dafür gesorgt werden müsste, dass die betreffende Hautpartie nicht mehr abgekühlt würde, als gerade nothwendig erscheint, damit der Patient nicht von den Wärmestrahlen belästigt wird.

Digitized by Google
Original from UNIVERSITY OF MICHIGAN
Generated on 2019-05-27 18:21 GMT / http://hdl.handle.net/2027/mdp.39015072936266
Public Domain in the United States, Google-digitized / http://www.hathitrust.org/access_use#pd-us-google

Auf das Gebiet der Praxis führen uns O. Jersild, der die therapeutische Wirkung der concentrirten chemischen Lichtstrahlen auf Alopecia areata in sieben Fällen mit sehr gutem Erfolge erprobt hatte, ferner V. Bie, der in seinem Aufsatze über die „Behandlung von Masern und Scharlach mit Ausschliessung der sogenannten chemischen Lichtstrahlen" die bisher in dieser Richtung von den verschiedenen Forschern gemachten Beobachtungen in kritischer Weise zusammenfasst. Von grösstem praktischen Interesse erscheint jedoch der von Holger-Forchhammer zusammengestellte klinische Bericht aus Finsen's medicinischem Lichtlinstitut, dessen statistische Daten (betreffend die Jahre 1898 und 1899) mit Bezug auf die Beurtheilung des therapeutischen Werthes der Lichttherapie von grösster Bedeutung sind. Ausser Lupus vulgaris, über dessen Behandlungsresultate bereits früher genügend, wenn auch nicht abschliessend berichtet werden konnte, wurden noch folgende Affectionen der Lichtbehandlung unterworfen:

Lupus erythematosus, 31 Patienten, davon am Ende des Jahres 10 scheinbar geheilt; Alopecia areata, 29 Partienten, davon am Ende des Jahres 22 geheilt (siehe oben die Mittheilungen von V. Bie); Epitheliorna cutaneum, 17 Patienten, davon am Ende des Jahres 8 scheinbar geheilt; Acne vulgaris und Acne rosacea 15 Patienten, am Ende des Jahres 4 scheinbar geheilt, 5 gebessert; Naevus vascularis planus, 10 Patienten, davon am Ende des Jahres 1 scheinbar geheilt; Tuberculosis cutanea, 7 Patienten, davon am Ende des Jahres 2 geheilt; Trichophytia capitis 6 Patienten, davon am Ende des Jahres 2 geheilt, 4 ungeheilt; Favus 2 Fälle, Seborrhoea capitis, 4 Fälle, Eczema faciei et Sycosis, 5 Fälle, Ulcera luetica, 5 Fälle, Keloid, 1 Fall, Pigmentatrophie 2 Fälle: Alle diese mit negativem Resultate.

Wie aus dem Vorstehenden ersichtlich, ist der Inhalt der beiden Hefte ein recht reichhaltiger und man kann den weiteren „Mittheilungen aus Finsen's medicinischem Lichtinstitut" mit Interesse entgegensehen

Robert Herz (Prag).

Der Redaction zugesandte Bücher.

(Besprechung vorbehalten.)

Mraček, Franz. Handbuch der Hautkrankheiten. Erste und zweite Abth. mit 75 Abbildungen (Bogen 1—24). Preis à M. 5.—. A. Hölder. Wien 1901.

Jessner. Die kosmetische und therapeutische Bedeutung der Seife. (6. Heft von „Dermatologische Vorträge für Praktiker".) 58 p. Preis M. —.90. A. Stuber's Verlag. Würzburg 1901.

Bulkley, L. D. Eczema with an analysis of eight thousand cases of the disease. (Third edition of Eczema and its management.) XII u. 368 p. G. P. Putnam's Sons. New-York u. London 1901.

Digitized by Google
Original from UNIVERSITY OF MICHIGAN
Generated on 2019-05-27 18:21 GMT / http://hdl.handle.net/2027/mdp.39015072936266
Public Domain in the United States, Google-digitized / http://www.hathitrust.org/access_use#pd-us-google

Varia.

„Hospital Nottebohm" in Antwerpen. Sonntag, den 20. October wurde in Antwerpen ein ausschliesslich für die Behandlung von Hautkrankheiten bestimmtes Hospital, das erste dieser Art in Belgien, feierlich eröffnet. Dasselbe ist eine Stiftung der verwitweten Frau Nottebohm und wurde nach den Plänen des Herrn Dr. François, dem die Leitung anvertraut ist, erbaut. Das Hospital, welches 50 Betten enthält, ist eine Musteranstalt, die nach den neuesten Principien der Hygiene und Antisepsis eingerichtet ist. Für Hydrotherapie, Röntgenbehandlung, Lichtbehandlung u. a. sind die Einrichtungen vorhanden. Herr Dr. François ist zu beglückwünschen zur Vollendung dieses Werkes, welches bestimmt ist in gleicher Weise die Leiden der armen Hautkranken zu lindern, wie zur Bereicherung der dermatologischen Wissenschaft beizutragen.

Prof. Bayet (Antwerpen).

„Die Krankenpflege." Die von Prof. Dr. Martin Mendelsohn im Verlage von Georg Reimer in Berlin herausgegebene Zeitschrift „Die Krankenpflege", welche monatlich im ungefähren Umfange von je 6 Druckbogen in Lexikon-Octav erscheint, verfolgt die Aufgabe, die gesammten Zweige der Krankenpflege und der allgemeinen Krankenbehandlung in Wissenschaft und Praxis literarisch zu vertreten. Sie veröffentlicht Aufsätze und Berichte aus allen hierher gehörigen Disciplinen in solchem Umfange, dass sie ein vollständiges und umfassendes Gesammtbild vom jeweiligen Stande der gesammten Krankenpflege und Krankenbehandlung darstellt. Wir wünschen diesem überaus wichtigen und zeitgemässen Unternehmen den besten Erfolg. P.

Personalien. Prof. Selenew ist zum ordentlichen Professor der Syphilidologie und Dermatologie an der Universität Charkow ernannt worden. Dr. L. Blake Baldwin wurde zum Professor der Dermatologie am College of physician in Chicago; Dr. Th. R. Neilson zum a. o. Professor der Harn- und Sexualorgane in Philadelphia ernannt.

Geh. Med.-Rath Prof. Neisser (Breslau) ist zum Ehrenmitgliede der Berliner Dermatologischen Gesellschaft gewählt worden.

Habilitirt haben sich als Privatdocenten für Dermatologie die Herren: Dr. Julius Heller in Berlin, Dr. Franz Krzysztalowicz in Krakau, Dr. M. Truffi in Pavia und Dr. Walther Scholtz in Königsberg.

Digitized by Google
Original from UNIVERSITY OF MICHIGAN
Generated on 2019-05-27 18:21 GMT / http://hdl.handle.net/2027/mdp.39015072936266
Public Domain in the United States, Google-digitized / http://www.hathitrust.org/access_use#pd-us-google

k. k.

GENERAL LIBRARY, UNIV. OF MICH. JAN 11 1902

Begründet von **H. Auspitz** und **F. J. Pick.**

ARCHIV

für

Dermatologie und Syphilis.

Unter Mitwirkung von

Prof. M'CALL ANDERSON, Dr. ARNING, Prof. BEHREND, Dr. BESNIER, Prof. BERGH, Prof. BOECK, Prof. DUHRING, Prof. v. DÜRING, Prof. EHRMANN, Dr. ELSENBERG, Prof. EPSTEIN, Dr. FABRY, Prof. FINGER, Dr. J. GRÜNFELD, Prof. HASLUND, Prof. v. HEBRA, Prof. HALLOPEAU, Dr. C. HERXHEIMER, Dr. HOCHSINGER, Prof. JADASSOHN, Prof. JANOVSKY, Prof. JARISCH, Dr. JOSEPH, Prof. KÖBNER, Prof. KOPP, Prof. LANG, Dr. LEDERMANN, Prof. LUKASIEWICZ, Dr. LUSTGARTEN, Prof. v. MARSCHALKÓ, Dr. du MESNIL, Prof. MRACEK, Prof. NEUMANN, Dr. OBERLÄNDER, Prof. PETERSEN, Prof. POSPELOW, J. K. PROKSCH, Prof. REDER, Prof. RIEHL, Prof. RILLE, Prof. RÓNA, Dr. O. ROSENTHAL, Prof. SCHIFF, Dr. SCHÜTZ, Dr. SCHUSTER, Dr. SCHUMACHER, Dr. SZADEK, Prof. TARNOWSKY, Dr. TOUTON, Dr. ULLMANN, Dr. VEIEL, Dr. v. WATRASZEWSKI, Prof. WELANDER, Dr. WINTERNITZ, Prof. WOLFF, Prof. v. ZEISSL

und in Gemeinschaft mit

Prof. Caspary, Königsberg — Prof. Doutrelepont, Bonn — Prof. Kaposi, Wien — Prof. Lesser, Berlin — Prof. Neisser, Breslau

herausgegeben von

Prof. F. J. Pick in Prag.

LVIII. Band, 3. Heft.

Mit fünf Tafeln.

Wien und **Leipzig.**

Wilhelm Braumüller,

k. u. k. Hof- und Universitätsbuchhändler.

1901.

Ausgegeben December 1901.

Hiezu eine Beilage der Verlagsbuchhandlung Erwin Nägele in Stuttgart.

Digitized by Google

Original from UNIVERSITY OF MICHIGAN

Generated on 2019-05-27 18:21 GMT / http://hdl.handle.net/2027/mdp.39015072936266
Public Domain in the United States, Google-digitized / http://www.hathitrust.org/access_use#pd-us-google

Inhalt.

Seite

Original-Abhandlungen.

Aus der kgl. dermatologischen Universitätsklinik zu Breslau. Ueber atrophische und serpiginöse Formen des Lichen ruber planus. Von Privatdocent Dr. V. Zarubin, Oberarzt der Abtheilung für Haut- und venerische Krankheiten im Alexander-Stadthospital zu Charkow. (Hiezu Taf. XVI—XVIII.) 323

Ueber die Dermatitis nodularis necrotica. (Phlebitis nodularis necroticans Philippson, Tuberculide acnéiforme etc.) Von Docent Ludwig Török (Budapest). (Hiezu Taf. XIX.) 339

Aus der k. k. dermatolog. Universitätsklinik von Prof. F. J. Pick in Prag. Ueber färbetechnische Methoden zum Nachweis des Acarus folliculorum. Von Dr. Alfred Kraus, Secundärarzt der Klinik. (Hiezu Taf. XX.) 351

Aus der kgl. dermatologischen Universitätsklinik in Breslau. (Geheimrath Neisser.) Die Beziehungen des Lupus erythematosus discoides zur Tuberculose, mit besonderer Verwerthung der Tuberculinreaction. Von Dr. Walther Pick, Assistent der Klinik 359

Aus der dermatol. Abtheilung des Allerheiligenhospitals zu Breslau. (Primärarzt Dr. Harttung). Ein Fall von Schwefelwasserstoff- (resp. Schwefelalkali-)Vergiftung bei einem Krätzekranken nach äusserlicher Anwendung von Pottasche-Schwefelsalbe. Von Assistenzarzt Dr. Johannes Burmeister 389

Aus der dermatologischen Universitätsklinik von Professor Tommasoli in Palermo. Die morphologische Richtung und die anatomisch-genetische Richtung in der heutigen Dermatologie. Von Dr. L. Philippson. (Fortsetzung und Schluss.) 393

Bericht über die Leistungen auf dem Gebiete der Dermatologie und Syphilis.

Geschlechtskrankheiten 415

Hautkrankheiten 441

Buchanzeigen und Besprechungen. 467

Bloch, Iwan. Der Ursprung der Syphilis. — Bulkley, L. D. Eczema with an analysis of eight thousand cases of the disease. — Finsen, R. Niels. „Ueber die Anwendung von concentrirten, chemischen Lichtstrahlen in der Medicin“ — Bayle, M. Contribution à l'étude de la photothérapie (méthode de Finsen). — Jessner, Dermatologische Vorträge für den Praktiker. — Schrötter, Hermann von: Bemerkungen über die Bedeutung eines systematischen Studiums des Sclerome. — Blass, Conrad Dr. Hofrath. Die Impfung und ihre Technik. — Niels R. Finsen. Mittheilungen aus Finsen's Medicinske Lysinstitut. Der Redaction zugesandte Bücher.

Varia. 476

„Hospital Nottebohm“ in Antwerpen. — „Die Krankenpflege.“ — Personalien.

Titel und Inhalt zu Band LVIII.

Digitized by Google

Original from UNIVERSITY OF MICHIGAN

Generated on 2019-05-27 18:21 GMT / http://hdl.handle.net/2027/mdp.39015072936266
Public Domain in the United States, Google-digitized / http://www.hathitrust.org/access_use#pd-us-google

Hunyadi János

DAS BESTE NATÜRLICHE BITTERWASSER

EIN NATURSCHATZ VON WELTRUF. MILD, ZUVERLÄSSIG.

BESITZER: ANDREAS SAXLEHNER, BUDAPEST, K.u.K. HOFLIEFERANT.

Jod-Vasogen 6%

Keine Reizwirkung. **Keine** Färbung der Haut.
Rasche Resorption. **Wirksamer** als Jodtinktur.

Preise der flüssigen Vasogen-Präparate

Nach der Preuss. Arzneitaxe 10 Gr. 30 Pfennige exclusive Dispensation.

Orig. Packgn. V. P. & Co. 30 Gr. = M. 1.— enthalten keine
100 Gr. = M. 2.50 **Indicationen,**

gewähren Schutz vor werthlosen Imitationen und Garantie für Haltbarkeit und Gehalt.

Proben und die seit 1893 erschienene Literatur kostenfrei.

Vasogenfabrik Pearson & Co. G. m. b. H. Hamburg.

Farbenfabriken

vorm. Friedr. Bayer & Co., Elberfeld.

Abtheilung für pharmazeutische Producte.

Protargol

Organisches Silberpräparat

zur Gonorrhöe- und Wundbehandlung,
sowie für die Augentherapie.

Hervorragende bactericide Eigenschaften bei grösster **Reizlosigkeit.**

Epicarin

Ungiftiges Naphtolderivat,

geruchfrei und reizlos, in der Anwendung reinlich.

Ind: **Scabies, Herpes tonsurans, Prurigo,**

Dos.: 5—10% Salben.

Aristol

Hervorragendes Vernarbungsmittel.

Besondere Indicationen:
Brandwunden, Ulcus cruris, Epididymitis, Furunculosis, Epithelioma, Lupus exulcerans, venerische Geschwüre, parasitäre Eczeme, Ozaena, Psoriasis.

Anwendung: als Pulver mit oder ohne Borsäurezusatz und in 5—10% Salbe.

Europhen

Ersatz für Jodoform in der kleinen Chirurgie.

Mit grossem Vorteil verwendet bei:

Ulcus molle, Bubonen, Condylomata lata, Gonorrhœa cervicis; syphilitischen Ulcerationen, Operationswunden, scrophul. Geschwüren, Brandwunden.

Anwendung in Pulverform: Europhen, Acid. boric. pulv. a. p. aequ., als 3—5% Salbe und als Collodium spec. für Schnittwunden.

Digitized by Google

Original from UNIVERSITY OF MICHIGAN

Generated on 2019-05-27 18:21 GMT / http://hdl.handle.net/2027/mdp.39015072936266
Public Domain in the United States, Google-digitized / http://www.hathitrust.org/access_use#pd-us-google

Jod-Soolbad

BAD HALL

Ober-Oesterreich.

Stärkste Jod-Soole des Continentes. Glänzende Heilerfolge bei allen scrophulösen Erkrankungen, sowie bei **allen geheimen Krankheiten** u. deren Folgen. **Vorzügliche Cureinrichtungen (Bäder u. Trinkcur, Einpackungen, Inhalationen, Massage, Elektrische Licht- u. Zellenbäder.) Sehr günstige klimatische Verhältnisse.** Bahnstation, Reiseroute über Linz an der Donau (Kremsthalbahn), über Steyr (Steyrthalbahn) und Wels (Localbahn Wels-Unterrohr).

— Saison vom 15. Mai bis 30. September. —

Ausführliche Prospecte in mehreren Sprachen durch die **Curverwaltung in BAD HALL.**

DYMAL

ein **ungiftiges, reizloses, secretbeschränkendes** und **austrocknendes**

antiseptisches Wundmittel,

das bei Schnitt-, Riss- u. Quetschwunden, Verbrennungen, ferner bei Hyperidrosis, Intertrigo, nässendem Ekzem, Impetigo contagiosa, Ichthyosis, Hautgangrän, Decubitus und anderen Hautkrankheiten

schnellen Heilerfolg erzielt.

Wegen seiner **Billigkeit** ist es ähnlichen Präparaten vorzuziehen.

Litteratur: Therapeutische Monatshefte 1901 No. 2, p. 81 ff.

Den Herren Aerzten stehen Muster von Dymal bereitwilligst zur Verfügung.

Kaufweise zu beziehen durch die Apotheken und Drogenhandlungen, sowie durch die Hersteller

Vereinigte Chininfabriken ZIMMER & Co.

Frankfurt am Main.

Bakterien-Mikroskop Nr. 6

mit 3 Systemen 4.7 und **Oelimmersion, Abbé'schem Beleuchtungsapparat,** Vergrösserung 45—1400 linear **M. 140,** mit Irisblende **M. 150.**

Universal-Mikroskop Nr. 5

mit 3 Systemen 4.7 und **Oelimmersion, Abbé'schem Beleuchtungsapparat,** Objectiv- und Okular-Revolver, Vergrösserung 45—1400 linear **200 M.,** mit Irisblende **210 M.**

Neueste Kataloge und Gutachten kostenlos.

Coulante Zahlungsbedingungen.

Gegründet 1859.

Ed. Messter, Berlin N.W.7, Friedrichstr. 94/95.

Digitized by Google

Original from UNIVERSITY OF MICHIGAN

Generated on 2019-05-27 18:21 GMT / http://hdl.handle.net/2027/mdp.39015072936266
Public Domain in the United States, Google-digitized / http://www.hathitrust.org/access_use#pd-us-google

Sapolentum Hydrargyri Görner

zur farblosen Schmierkur

ist in Gelatinekapseln dispensierte Quecksilbersalbe, enthält in part 3 Salbe Hydr. depur. part 1, löst sich in Wasser, der eingeriebene Körpertheil ist nach der Bearbeitung **farblos und sauber.** — Hauptvorzüge gegen unguent. cinereum sind: **Unveränderliche** Haltbarkeit, **leichte Verarbeitung** und genaue **Controle** des **Endpunktes** derselben. Möglichkeit **ambulanter Behandlung** unter allen Verhältnissen, denkbar grösste **Annehmlichkeit für Patienten. Zuverlässige klinisch erprobte Wirkung.** (Dermatolog. Centralblatt 1898, Nr. 6; Deutsche Aerzte-Zeitung 1900, Heft 8 und 1901, Heft 2; Berliner Klinische Wochenschrift, 1900, Nr. 51/52. Lehrbuch der Geschlechtskrankheiten von Dr. Max Joseph, 1901, III. Aufl.)

Preis in allen Apotheken je 1 Schachtel mit 10 Kapseln.
à 3 Grm. = M. 1·50, à 4 Grm. = M. 1·75, à 5 Grm. = M. 2·—.
Proben auf Wunsch gratis.

Görner, Hofapotheker, **Berlin W.** Ansbacherstr. 8.

* * * **Wilhelm Engelmann, Leipzig.** * * *

In meinem Commissionsverlag ist erschienen:

Dr. J. Pohl. Ueber die Einwirkung seelischer Erregungen des Menschen auf sein Kopfhaar.

1894. M. 5.—

Mit 1 Tafel. (Nova acta der Kaiserl. Leop.-Carol. Deutschen Akademie der Naturforscher. Bd. LXIV. Nr. 2.)

Durch jede Buchhandlung zu beziehen.

Verlag von August Hirschwald in Berlin.

Soeben erschien:

Das Licht als Kraft

und seine Wirkungen

auf Grund der heutigen naturwissenschaftlichen Anschauungen für Mediciner dargestellt von Dr. **Fritz Frankenhäuser.**

1902. 8. Mit 8 Textfig. 2 Mark.

Verlag von August Hirschwald in Berlin.

Soeben erschien:

Diagnostik

der Harnkrankheiten.

Vorlesungen zur Einführung in die

Pathologie der Harnwege

von Prof. Dr. **C. Posner.** Dritte Auflage.

1902. 8. Mit 54 Abbildungen und einem symptomatologischen Anhang.
4 Mark.

Generated on 2019-05-27 18:21 GMT / http://hdl.handle.net/2027/mdp.39015072936266
Public Domain in the United States, Google-digitized / http://www.hathitrust.org/access_use#pd-us-google

Digitized by Google

Original from UNIVERSITY OF MICHIGAN

Verlag
von
WILHELM BRAUMÜLLER, k. u. k. Hof- und Univers.-Buchhändler,
Wien und Leipzig.

Nunmehr liegt vollständig vor:

Prof. M. Kaposi's

Handatlas

der Hautkrankheiten.

Für Studierende und Ärzte.

376 Tafeln in Chromolithographie. Lex. 8°.

Preis für alle 3 Abtheilungen complet broschiert 68 Mk. = 81 K 60 h.
Preis für alle 3 Abtheilungen complet in Halbfranz gebunden 80 Mk. = 96 K.

Vornehmlich für die **Studierenden** und **praktischen Ärzte** ist dieser **Atlas** bestimmt. Jenen bietet er einen **Lehrbehelf**, diesen aber ein Vergleichs- und Controlobjekt bei der Diagnose von Hautkrankheiten. Vermöge seiner **noch von keinem ähnlichen Werke gebotenen Reichhaltigkeit** entspricht der Atlas diesem Zwecke voll und ganz, und die **ausserordentliche Billigkeit** ermöglicht jedem Arzte dessen Anschaffung. Der Name des Herausgebers — **des anerkannt bedeutendsten deutschen Dermatologen** — bürgt für den Inhalt des ausgezeichneten Werkes. Die instructive und sorgfältige Auswahl der Bilder aus dem unvergleichlichen Schatze von Originalien der Wiener Klinik sowohl, als auch die vollendete technische Wiedergabe der Bilder selbst, fand die uneingeschränkte Anerkennung der gesammten Kritik. — **Ausnahmslos glänzend besprochen und wärmstens empfohlen von der gesammten Fachpresse aller Länder!**

Durch alle Buchhandlungen zu beziehen.

Generated on 2019-05-27 18:21 GMT / http://hdl.handle.net/2027/mdp.39015072936266
Public Domain in the United States, Google-digitized / http://www.hathitrust.org/access_use#pd-us-google
Digitized by Google
Original from UNIVERSITY OF MICHIGAN

Verlag von GUSTAV FISCHER in Jena.

Soeben erschienen:

Bloch, Dr. med. **Iwan,** in Berlin. **Der Ursprung der Syphilis.** Eine medicinische und kulturgeschichtliche Untersuchung. Erste Abtheilung.

Preis: 6 Mark.

Handbuch der Geschichte der Medicin. Begründet von Dr. med. **Th. Puschmann**, weil. Professor an der Universität in Wien. Herausgegeben von Dr. med. **Max Neuburger,** Docent an der Universität in Wien, und Dr. med. **Julius Pagel,** Professor an der Universität in Berlin. **Erste Lieferung.** Vollständig in etwa 10 Lieferungen zum Preise von je 4 Mark.

VERLAG von

WILHELM BRAUMÜLLER, k. u. k. Hof- u. Universitätsbuchhändler, WIEN u. LEIPZIG.

Localisations-Tabellen

zur graphischen Darstellung des Sitzes und der Verbreitung von Krankheiten für Kliniken, Aerzte und Studirende.

Von

Dr. F. J. Pick,

k. k. o. ö. Professor und Vorstand der dermatologischen Klinik an der Universität Prag, Herausgeber des Archiv für Dermatologie und Syphilis etc.

Zweite, vermehrte und verbesserte Auflage.

Inhalt:

16mal	Tafel	I.:	Menschlicher Körper, Vorderansicht.
16 „	„	II.:	„ „ Rückansicht.
8 „	„	III.:	Kopf, Vorderansicht.
7 „	„	IV.:	„ rechte und linke Seitenansicht.
3 „	„	V.:	Handfläche und Handrücken.
2 Oleaten.			

Schmal-Folio.

Preis 3 K 60 h = 3 Mk.

Diese neue Ausgabe bietet mehrfache aus eigener Erfahrung des Verfassers gewonnene oder von befreundeter Seite vorgeschlagene Verbesserungen. Die Figuren sind grösser, neue Figuren für solche Körpertheile, wie Kopf und Hände, welche eine eingehendere Localisationsangabe erfordern und hiefür an den Ganzfiguren nicht genügenden Raum finden, sind hinzugekommen, die Anordnung und das Format gestatten eine leichtere Handhabung.

Durch alle Buchhandlungen zu beziehen.

Generated on 2019-05-27 18:21 GMT / http://hdl.handle.net/2027/mdp.39015072936266
Public Domain in the United States, Google-digitized / http://www.hathitrust.org/access_use#pd-us-google

Digitized by Google

Original from UNIVERSITY OF MICHIGAN

Adelheids-Quelle aus Heilbrunn in Oberbayern.

Stärkste Jod- und Bromtrinkquelle.

Vermöge der eigenthümlichen Zusammensetzung ihrer Bestandtheile von tiefeingreifender Beeinflussung der Mischungsverhältnisse der Säftemasse des Organismus, Verbesserung der Lymphe und des Blutes durch ihre alle Sekretionen und Assimilationsvorgänge im Körper steigernde Wirkung, wodurch die Säfte-Circulation, die Verdauung und Athmung geregelt und der Stoffwechsel beschleunigt wird. Diesen Eigenschaften verdankt die **Adelheidsquelle** ihren uralten Ruf bei **Skrophulose**, bei **Syphilis**, bei den Erkrankungen der **Harn-** und **Sexual-Organe**, bei den pathologischen Neubildungen der verschiedensten Organe und bei allen Krankheiten, die in einer Anomalie des Blutes ihren Grund haben. Schriften und Brochüren gratis. Gefl. Anfragen über den Bezug dieses Mineralwassers, den Aufenthalt in **Heilbrunn** erledigt der Besitzer

MORITZ DEBLER in München.

Depots in den Apotheken und Mineralwasserhandlungen.

Dilatatoren, Urethroskope, Kystoskope,

sowie alle Instrumente für urolog. Zwecke, fertigt als Specialität nach directen Angaben von **Dr. Oberländer**-Dresden, **Dr. Kollmann**-Leipzig, **Dr. Wossidlo**-Berlin

C. G. Heynemann,

Mechanische Werkstatt, **Leipzig,** Thomasring 1.

PAUL ALTMANN,

Luisenstrasse 47 BERLIN 47 Luisenstrasse

Complete Einrichtungen von chemischen Laboratorien in medicinischen Kliniken und Krankenhäusern.

—

Apparate für Kjeldahl'sche Stickstoffbestimmung etc. etc.



Alle Apparate für bakteriologische und mikroskopische Laboratorien.

—

Apparate für klinische Mikroskopie.

—

Farbstoffe in Substanz und Solution nach Vorschrift der Autoren etc. etc.

Zweckmässigste und billigste **Harn-Centrifuge.** Preis 45 Mk.
Ausführliche, illustrirte Preislisten.

Digitized by Google

Original from UNIVERSITY OF MICHIGAN

Generated on 2019-05-27 18:22 GMT / http://hdl.handle.net/2027/mdp.39015072936266
Public Domain in the United States, Google-digitized / http://www.hathitrust.org/access_use#pd-us-google

Jodolen. extern. (patentirt.)

ein neues, **reizloses** und **ungiftiges Antisepticum,** es ist **geruchlos** und gut haltbar, zeigt die Vorzüge des Jodoforms **ohne** dessen Nachtheile zu besitzen, besonders wirksam bei **syphilitischen Ulcerationen,** als Wundstreu-Pulver.

Ausführliche Literaturauszüge durch:

Kalle & Co., Biebrich a/R. **Abtheilung für pharmaceutische Präparate.**

Die anerkannt besten und bewährtesten **medicinischen Seifen** sind die überfetteten, neutralen und alkalischen

Dr. Eichhoff'schen Seifen.

Allein autorisirter Fabrikant:

Ferd. Mülhens, Köln.

Jedes Stück trägt als Gewähr der Aechtheit nebenstehenden Namenszug des Herrn Dr. **Eichhoff.**

Dr. Eichhoff

SAPOLAN

ein Naphthaproduct von **Professor Mračeк** in der **Sitzung der Dermatologischen Gesellschaft in Wien** am 9. Mai a. c. begutachtet und zur **Anwendung bei acuten und chronischen Ekzemen, Dermatosen,** welche auf **bacterielle** Grundlage zu beziehen sind, wärmstens empfohlen; neuerdings ist im **Novemberhefte** der „Therapie der Gegenwart" eine Arbeit von **Dr. Lesser** von der Poliklinik Prof. Max Joseph in Berlin erschienen.

Proben zu Versuchszwecken kostenfrei durch **Jean Zibell & Co.**
Wien XVI/1.

Verkauf für Oesterreich-Ungarn u. die Balkanländer (nur an Apotheken)
durch Philipp Röder, Wien, III/2.

Digitized by Google
Original from UNIVERSITY OF MICHIGAN
Generated on 2019-05-27 18:21 GMT / http://hdl.handle.net/2027/mdp.39015072936266
Public Domain in the United States, Google-digitized / http://www.hathitrust.org/access_use#pd-us-google

Biliner Sauerbrunn!

hervorragendster Repräsentant der alkalischen Säuerlinge

in 10.000 Theilen kohlens. Natron 33·1951, schwefels. Natron 6·6679, kohlens. Calcium 3·6312, Chlornatrium 3·9842, kohlens. Magnesium 1·7478, kohlens. Lithium 0·1904, feste Bestandtheile 52·5011, Gesammtkohlensäure 55·1737, davon frei und halbgebunden 38·7660, Temperatur der Quellen 10·1—11° C.

Der Biliner Sauerbrunn zeichnet sich in der Wirkung als säurebindendes, die Alkalescenz des Blutes erhöhendes Mittel aus, leistet daher bei **Sodbrennen, Magenkrampf, chronischem Magencatarrh, bei sogenannter Harnsäure-Diathese, Gries, Sand, Nierensteinen, Gicht, chronischem Rheumatismus, chronischem Blasen- u. Lungencatarrh, bei Gallensteinbildung, Fettleber, sogenannten Schleimhämorrhoiden, Skrophulose die ersprieslichsten Dienste. Als diätetisches Getränk** gewinnt der Biliner Sauerbrunn ein immer grösseres Terrain und erfreut sich einer allgemeinen Beliebtheit. — **Depôts in allen Mineralwasserhandlungen.**

Cur-Anstalt Sauerbrunn Bilin in Böhmen.

Bahnstation „Bilin-Sauerbrunn" der Prag-Duxer und Pilsen-Priesen-Komotauer-Eisenbahn.

Das **Curhaus** am **Sauerbrunn** zu **Bilin**, nahe den Quellen gelegen, von reizenden Parkanlagen umgeben, bietet Curgästen entsprechenden **Comfort** zu mässigen Preisen. Allen Ansprüchen genügende **Gastzimmer, Cursalon, Lese-** und **Speisezimmer, Wannen- (Sauerbrunn-) Dampfbäder** stehen zur Verfügung und ist für gute Küche bestens vorgesorgt. Vollständig eingerichtete **Kaltwasseranstalt.**

Brunnenarzt: Dr. med. Wilhelm Ritter von Reuss.

Nähere Auskünfte ertheilen auf Verl. der Brunnenarzt u. die Brunnen-Direction.

Eröffnung am 15. Mai.

Die aus dem **Biliner Sauerbrunn** gewonnenen

Pastilles de Bilin

(Biliner Verdauungszeltchen)

bewähren sich als vorzügliches Mittel bei **Sodbrennen, Magenkrampf, Blähsucht und beschwerlicher Verdauung,** bei **Magencatarrhen,** wirken überraschend bei **Verdauungsstörungen** im **kindlichen Organismus** und sind bei Atonie des Magens und Darmcanals zufolge sitzender Lebensweise ganz besonders anzuempfehlen. — **Depôts in allen Mineralwasser-Handlungen, in den Apotheken und Droguen-Handlungen.**

Brunnen-Direction in Bilin (Böhmen).

Digitized by Google
Original from UNIVERSITY OF MICHIGAN
Generated on 2019-05-27 18:22 GMT / http://hdl.handle.net/2027/mdp.39015072936266
Public Domain in the United States, Google-digitized / http://www.hathitrust.org/access_use#pd-us-google

Chemische Fabrik von Heyden, Radebeul-Dresden.

Xeroform, ungiftiger, geruchloser, billiger Jodoform-Ersatz. Keine Ekzeme. Specificum bei ulcus cruris und allen nässenden Ekzemen. Bei Urticaria innerlich als ungiftiges Darmantisepticum.

Collargolum, Argentum colloidale Credé, in Form von Salbe (**Unguentum Credé**) zur Silberschmierkur bei Sepsis und Furunculosis.

Itrol, reiz- und geruchloses Silberpräparat für Behandlung der Gonorrhoe und der venerischen Geschwüre.

Proben und Litteratur kostenfrei.

Goldene Medaille Rom 1894. Goldene Medaille München 1895. Goldene Staatsmedaille Berlin 1896.

Quecksilber-Resorbin

grau und roth gefärbt

$33^1/_3\%$ 50%

Schutz-Marke.

Ungt. hydrarg. cinereum c. Resorb. parat.

Dem offic. Ungt. hydr. cin. offic. nachgebildete, mit „**Resorbin**“ fabrikmässig hergestellte Quecksilbersalbe und

Ungt. hydrarg. rubrum c. Resorb. parat.

Durch Zinnober rothgefärbt. Speciell für die Fälle, wo Charakter der Krankheit und Medicament dem Behandelten unbekannt bleiben sollen.

Quecksilber-Resorbin riecht nicht, schmutzt nicht und erfordert nur geringe Massage, stellt also eine angen. Vereinfachung des Inunctionsmodus dar.

Besonders für die „Kassenpraxis“ geeignet:

Dosirte Glastuben à 15 und 30 resp. 25 und 50 g Inhalt.

Verordnung: Ad tubam graduatum.

Dosirung: für Erwachsene 2–3 gr., für Kinder ½—1 gr je nach dem Alter.

Diese aus Glas bestehenden Tuben (cfr. obenstehende Abbildung) besitzen einen verschiebbaren Boden aus Kork, welcher mit einem der Tube beigegebenen Holzstab beliebig bewegt werden kann. An der Wand der Tube befindet sich eine Scala, in der jeder Grad 1 resp. ½ gr der Salbe bedeutet, so dass man dem Kranken nur anzugeben braucht, um wieviel Theilstriche er den Boden für jedesmaligen Gebrauch verschieben muss, um die ordinirte Grammmenge zu erhalten.

Literatur und Muster auf Wunsch gratis und franco zur Verfügung.

Actien-Gesellschaft für Anilin-Fabrication.

Pharmaceutische Abtheilung, Berlin S.O. 36.

DARKAUER JODSALZ

Empfohlen von den ersten medicinischen Autoritäten zur Bereitung **natürlicher Jodbäder im Hause.**

Alleinige Verkaufsstelle bei

HEINRICH MATTONI,

k. u. k. Hoflieferant.

Tuchlauben 14—16 * WIEN * Maximilianstrasse 5.

Generated on 2019-05-27 18:22 GMT / http://hdl.handle.net/2027/mdp.39015072936266
Public Domain in the United States, Google-digitized / http://www.hathitrust.org/access_use#pd-us-google

Digitized by Google

Original from UNIVERSITY OF MICHIGAN

Biliner Sauerbrunn!

hervorragendster Repräsentant der alkalischen Säuerlinge

in 10.000 Theilen kohlens. Natron 33·1951, schwefels. Natron 6·6679, kohlens. Calcium 3·6312, Chlornatrium 3·9842, kohlens. Magnesium 1·7478, kohlens. Lithium 0·1904, feste Bestandtheile 52·5011, Gesammtkohlensäure 55·1737, davon frei und halbgebunden 38·7660, Temperatur der Quellen 10·1—11° C.

Der Biliner Sauerbrunn zeichnet sich in der Wirkung als säurebindendes, die Alkalescenz des Blutes erhöhendes Mittel aus, leistet daher bei **Sodbrennen, Magenkrampf, chronischem Magencatarrh, bei sogenannter Harnsäure-Diathese, Gries, Sand, Nierensteinen, Gicht, chronischem Rheumatismus, chronischem Blasen- u. Lungencatarrh, bei Gallensteinbildung, Fettleber, sogenannten Schleimhämorrhoiden, Skrophulose die erspriesslichsten Dienste. Als diätetisches Getränk** gewinnt der Biliner Sauerbrunn ein immer grösseres Terrain und erfreut sich einer allgemeinen Beliebtheit. — **Depôts in allen Mineralwasserhandlungen.**

Cur-Anstalt Sauerbrunn Bilin in Böhmen.

Bahnstation „Bilin-Sauerbrunn" der Prag-Duxer und Pilsen-Priesen-Komotauer-Eisenbahn.

Das **Curhaus** am **Sauerbrunn** zu **Bilin**, nahe den Quellen gelegen, von reizenden Parkanlagen umgeben, bietet Curgästen entsprechenden **Comfort** zu mässigen Preisen. Allen Ansprüchen genügende **Gastzimmer, Cursalon, Lese- und Speisezimmer, Wannen- (Sauerbrunn-) Dampfbäder** stehen zur Verfügung und ist für gute Küche bestens vorgesorgt. Vollständig eingerichtete **Kaltwasseranstalt.**

Brunnenarzt: Dr. med. Wilhelm Ritter von Reuss.

Nähere Auskünfte ertheilen auf Verl. der Brunnenarzt u. die Brunnen-Direction.

Eröffnung am 15. Mai.

Die aus dem **Biliner Sauerbrunn** gewonnenen

Pastilles de Bilin

(Biliner Verdauungszeltchen)

bewähren sich als vorzügliches Mittel bei **Sodbrennen, Magenkrampf, Blähsucht und beschwerlicher Verdauung,** bei **Magencatarrhen,** wirken überraschend bei **Verdauungsstörungen** im **kindlichen Organismus** und sind bei Atonie des Magens und Darmcanals zufolge sitzender Lebensweise ganz besonders anzuempfehlen. — **Depôts in allen Mineralwasser-Handlungen, in den Apotheken und Droguen-Handlungen.**

Brunnen-Direction in Bilin (Böhmen).

Digitized by Google
Original from UNIVERSITY OF MICHIGAN
Generated on 2019-05-27 18:21 GMT / http://hdl.handle.net/2027/mdp.39015072936266
Public Domain in the United States, Google-digitized / http://www.hathitrust.org/access_use#pd-us-google

Chemische Fabrik von Heyden, Radebeul-Dresden.

Xeroform, ungiftiger, geruchloser, billiger Jodoform-Ersatz. Keine Ekzeme. Specificum bei ulcus cruris und allen nässenden Ekzemen. Bei Urticaria innerlich als ungiftiges Darmantisepticum.

Collargolum, Argentum colloidale Credé, in Form von Salbe (**Unguentum Credé**) zur Silberschmierkur bei Sepsis und Furunculosis.

Itrol, reiz- und geruchloses Silberpräparat für Behandlung der Gonorrhoe und der venerischen Geschwüre.

Proben und Litteratur kostenfrei.

Goldene Medaille Rom 1894. Goldene Medaille München 1895. Goldene Staatsmedaille Berlin 1896.

Quecksilber-Resorbin

grau und roth gefärbt

33 1/3 % 50 %

Schutz-Marke.

Ungt. hydrarg. cinereum c. Resorb. parat.

Dem offic. Ungt. hydr. cin. offic. nachgebildete, mit „**Resorbin**" fabrikmässig hergestellte Quecksilbersalbe und

Ungt. hydrarg. rubrum c. Resorb. parat.

Durch Zinnober rothgefärbt. Speciell für die Fälle, wo Charakter der Krankheit und Medicament dem Behandelten unbekannt bleiben sollen.

Quecksilber-Resorbin riecht nicht, schmutzt nicht und erfordert nur geringe Massage, stellt also eine angen. Vereinfachung des Inunctionsmodus dar.

Besonders für die „Kassenpraxis" geeignet:

Dosirte Glastuben à 15 und 30 resp. 25 und 50 g Inhalt.

Verordnung: Ad tubam graduatum.

Dosirung: für Erwachsene 2–3 gr., für Kinder ½—1 gr je nach dem Alter.

Diese aus Glas bestehenden Tuben (cfr. obenstehende Abbildung) besitzen einen verschiebbaren Boden aus Kork, welcher mit einem der Tube beigegebenen Holzstab beliebig bewegt werden kann. An der Wand der Tube befindet sich eine Scala, in der jeder Grad 1 resp. ½ gr der Salbe bedeutet, so dass man dem Kranken nur anzugeben braucht, um wieviel Theilstriche er den Boden für jedesmaligen Gebrauch verschieben muss, um die ordinirte Grammmenge zu erhalten.

Literatur und Muster auf Wunsch gratis und franco zur Verfügung.

Actien-Gesellschaft für Anilin-Fabrication.

Pharmaceutische Abtheilung, Berlin S.O. 36.

DARKAUER JODSALZ

Empfohlen von den ersten medicinischen Autoritäten zur Bereitung **natürlicher Jodbäder im Hause.**

Alleinige Verkaufsstelle bei

HEINRICH MATTONI,

k. u. k. Hoflieferant.

Tuchlauben 14—16 * WIEN * Maximilianstrasse 5.

Generated on 2019-05-27 18:21 GMT / http://hdl.handle.net/2027/mdp.39015072936266
Public Domain in the United States, Google-digitized / http://www.hathitrust.org/access_use#pd-us-google

Digitized by Google

Original from UNIVERSITY OF MICHIGAN

Moorbäder im Hause.

Einziger natürlicher Ersatz
für
Medicinal-Moorbäder
im Hause und zu jeder Jahreszeit

MATTONI'S MOORSALZ
(trockener Extract)
in Kistchen à 1 Ko.

MATTONI'S MOORLAUGE
(flüssiger Extract)
in Flaschen à 2 Ko.

Langjährig erprobt bei:

Metritis, Endometritis, Oophoritis, Parametritis, Perimetritis, Peritonitis, Chlorose, Anaemie, Scrophulosis, Rhachitis, Resorption von Exsudaten, Fluor albus, Disposition zu Abortus, partiellen Paralysen, Paresen, Gicht, Rheumatismus, Podagra, Ischias und Hämorrhoiden.

Heinrich Mattoni,

kais. u. königl. Hof- und Kammer-Lieferant,

FRANZENSBAD, WIEN, KARLSBAD, BUDAPEST.

Zu haben in allen Apotheken, Mineralwasser- u. Drogen-Handlungen.

Eine besonders **handliche Quecksilber-Therapie** gestattet der nach Angaben von **Dr. Blaschko**-Berlin hergestellte

MERCOLINTSCHURZ

(vergl. Berliner Klinische Wochenschrift Nr. 46, 1899).

Der Mercolintschurz besteht aus einem parchentartigen, **nicht fettenden und nicht klebenden** Gewebe; er enthält metallisches Quecksilber so fein vertheilt, dass es während des Gebrauches leicht verdunstet und so vom Patienten aufgenommen wird. Bei vorschriftsmässigem Tragen des Schurzes auf der Brust zeigt sich die Hg-Wirkung nach wenigen Tagen; sie ist eine **besonders milde und gefahrlose.** Das Verfahren ist daher speciell bei **Wiederholungskuren, Zwischenkuren** und bei allen den Patienten indiciert, welche eine **bequeme und unauffällige** Kur gebrauchen wollen, um so mehr, als auch ein Beschmutzen des Körpers und der Leibwäsche vollkommen vermieden wird.

Die Mercolintschurze sind in den Apotheken gegen ärztliche Verordnung erhältlich. Man verordne z. B.: Rp. 1 Stück Beiersdorfs Mercolintschurz Nr. 2.

Preis pro Stück: No. 1 ca. 10,0 Hg Mk. 1.50, No. 2 ca. 25,0 Hg Mk. 2.50, No. 3 ca. 50,0 Hg Mk. 4.—.

P. BEIERSDORF & Co.,

Chemische Fabrik, HAMBURG-EIMSBÜTTEL.

K. u. k. Hofbuchdruckerei A. Haase, Prag.

Ausschliessliche Inseratenannahme durch das Annoncen-Bureau Karl Lohner, Berlin, S. W. 46.

Digitized by Google

Original from UNIVERSITY OF MICHIGAN

Generated on 2019-05-27 18:22 GMT / http://hdl.handle.net/2027/mdp.39015072936266
Public Domain in the United States, Google-digitized / http://www.hathitrust.org/access_use#pd-us-google


Digitized by Google
Original from UNIVERSITY OF MICHIGAN
Generated on 2019-05-27 18:22 GMT / http://hdl.handle.net/2027/mdp.39015072936266
Public Domain in the United States, Google-digitized / http://www.hathitrust.org/access_use#pd-us-google



Digitized by Google
Original from UNIVERSITY OF MICHIGAN
Generated on 2019-05-27 18:22 GMT / http://hdl.handle.net/2027/mdp.39015072936266
Public Domain in the United States, Google-digitized / http://www.hathitrust.org/access_use#pd-us-google

BOUND IN LIBRARY
JUN 6 1902

Digitized by Google
Original from UNIVERSITY OF MICHIGAN
Generated on 2019-05-27 18:22 GMT / http://hdl.handle.net/2027/mdp.39015072936266
Public Domain in the United States, Google-digitized / http://www.hathitrust.org/access_use#pd-us-google



Digitized by Google
Original from UNIVERSITY OF MICHIGAN
Generated on 2019-05-27 18:22 GMT / http://hdl.handle.net/2027/mdp.39015072936266
Public Domain in the United States, Google-digitized / http://www.hathitrust.org/access_use#pd-us-google